

## Electro-Reto

# ECG de abril de 2015

## ECG, April 2015

Ana Viana-Tejedor

Departamento de Cardiología, Hospital Clínico San Carlos, Madrid, España



Un varón de 65 años con miocardiopatía dilatada valvular, disfunción ventricular izquierda grave y fibrilación auricular permanente, además de portador de prótesis mitral y aórtica y desfibrilador, acudió por empeoramiento de su clase funcional; durante su ingreso, se amplió a resincronizador, tras suspenderle la anticoagulación. Tres días después refirió dolor torácico opresivo, irradiado a mandíbula, con sudoración e hipotensión arterial. Se le realizó ECG (figura). El dolor torácico y el *shock* cardiogénico del paciente persistían, por lo que se solicitó una coronariografía urgente. Antes de poder realizarla, sufrió una parada cardíaca por fibrilación ventricular, de la que se recuperó tras maniobras de reanimación cardiopulmonar avanzadas.

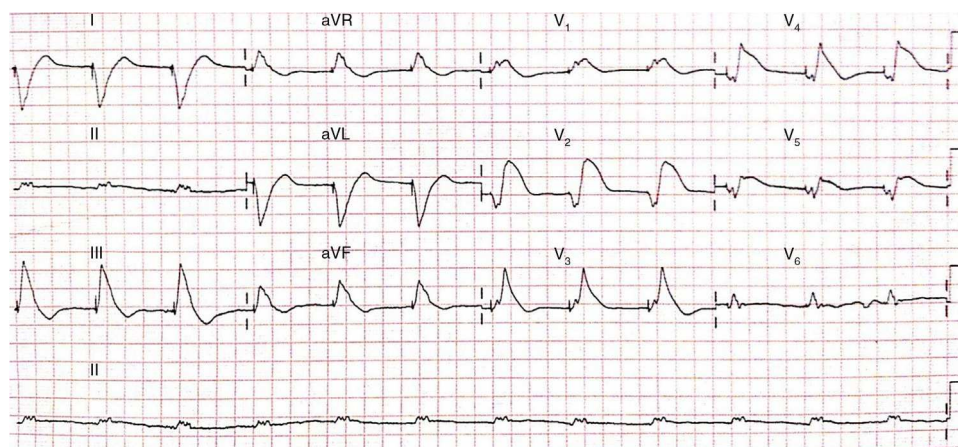


Figura.

Proponga su resolución a este Electro-Reto en <http://www.revespcardiol.org/es/electroreto/68/04>. La repuesta se publicará en el próximo número (mayo de 2015). #RetoECG.

Correo electrónico: [ana\\_viana\\_tejedor@hotmail.com](mailto:ana_viana_tejedor@hotmail.com)

Full English text available from: [www.revespcardiol.org/en](http://www.revespcardiol.org/en)

<http://dx.doi.org/10.1016/j.recesp.2014.08.016>

0300-8932/© 2014 Sociedad Española de Cardiología. Publicado por Elsevier España, S.L.U. Todos los derechos reservados.