

Imagen en cardiología

Fibrilación auricular. La exploración física nos engaña



Atrial Fibrillation: Misleading Physical Examination

Juan C. Bonaque*, Rosa M. Soto y Ramón Rubio-Patón

Servicio de Cardiología, Hospital General Universitario Santa Lucía, Cartagena, Murcia, España

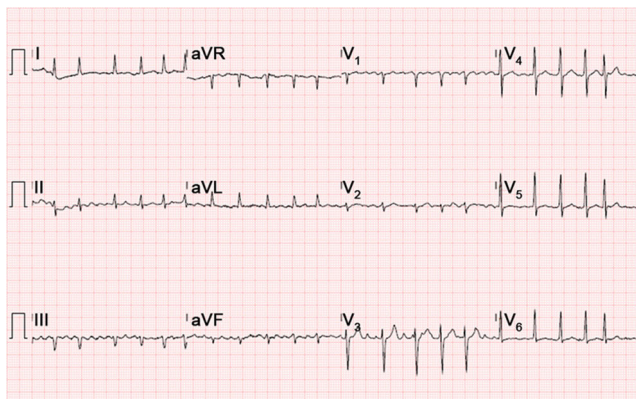


Figura 1.

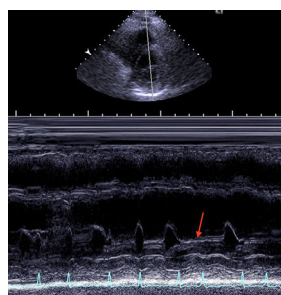


Figura 2.

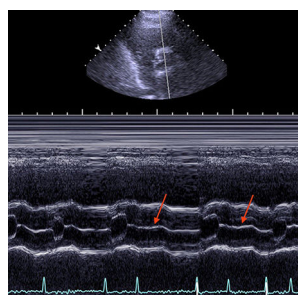


Figura 3.

Un varón de 70 años acudió a urgencias de nuestro hospital por insuficiencia cardiaca aguda en el contexto de fibrilación auricular con respuesta ventricular rápida (figura 1). La exploración física del paciente reveló pulso arrítmico con estertores húmedos en campos pulmonares y edemas en extremidades inferiores. El registro simultáneo del electrocardiograma evidenció, además, la ausencia de tonos cardiacos en diástoles cortas. Ante este hallazgo de latidos cardiacos «silentes», se realizó un ecocardiograma, que mostró una fracción de eyección del ventrículo izquierdo dependiente del intervalo R-R que era normal ante diástoles largas y presentaba disfunción sistólica grave con diástoles cortas. Además se realizó, desde la ventana paraesternal eje corto, un registro modo M de las válvulas mitral y aórtica; se observó ausencia de apertura valvular mitral con intervalos R-R cortos (figura 2, flecha), así como ausencia de apertura valvular aórtica en el latido posterior (figura 3, flechas).

Desde nuestra experiencia, la presencia de latidos isovolumétricos no se había descrito previamente. En efecto, se ha descrito una reducción de la diástole ante ciclos cardiacos cortos en pacientes con fibrilación auricular. Este caso clínico probablemente sea el más extremo de este fenómeno, con ausencia de llenado ventricular y ausencia de apertura valvular mitral ante ciclos cardiacos muy cortos. Asimismo, la sístole siguiente a la ausencia de llenado ventricular es mecánicamente ineficaz, como demuestra la ausencia de apertura valvular aórtica. Este hallazgo ecocardiográfico insólito tiene relevancia clínica al demostrar que la auscultación cardiaca puede subestimar la frecuencia cardiaca de pacientes con fibrilación auricular.

* Autor para correspondencia:
Correo electrónico: jc_bonaque@hotmail.es (J.C. Bonaque).
On-line el 14 de abril de 2015

Full English text available from: www.revespcardiol.org/en