

## Electro-Reto

# ECG de agosto de 2015

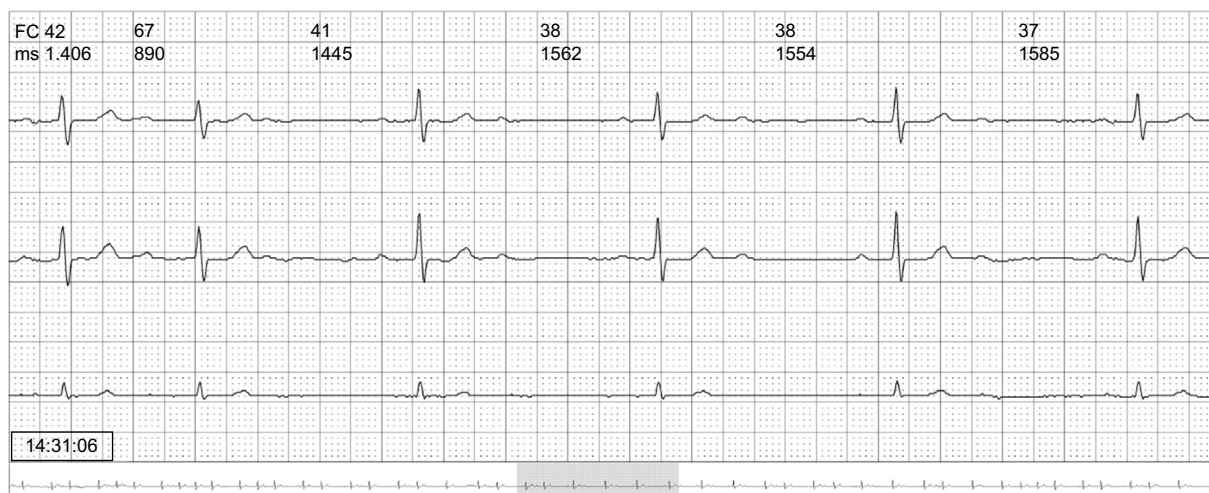


## ECG, August 2015

Ramón Bover Freire

Servicio de Cardiología, Hospital Clínico San Carlos, Madrid, España

Varón de 36 años, fumador. Cuadro de 4 días de evolución de astenia intensa, malestar general, febrícula y tos seca de predominio nocturno. Varios episodios presíncopales. Por este motivo, había recibido tratamiento antibiótico con amoxicilina y broncodilatadores. Acudió finalmente al servicio de urgencias por un episodio de dolor centrotorácico opresivo, transfixivo hacia la espalda, con disnea intensa. Ingresó para observación en la unidad de corta estancia. La exploración informa de que tiene signos de insuficiencia cardiaca leve y un soplo pansistólico paraesternal izquierdo. Hemoglobina, 10,3 mg/dl; el resto, sin alteraciones. Nos avisan para valorar este registro de Holter ECG (*figura*).



**Figura.**

Proponga su resolución a este Electro-Reto en <http://www.revespcardiol.org/es/electroreto/68/08>. La respuesta se publicará en el próximo número (septiembre de 2015). #RetoECG.

Correo electrónico: [ramonbover@secardiologia.es](mailto:ramonbover@secardiologia.es)

Full English text available from: [www.revespcardiol.org/en](http://www.revespcardiol.org/en)

<http://dx.doi.org/10.1016/j.recesp.2014.10.024>

0300-8932/© 2014 Sociedad Española de Cardiología. Publicado por Elsevier España, S.L.U. Todos los derechos reservados.