

Imagen en cardiología

Nódulos hialinos epicárdicos



Epicardial Hyaline Nodules

Mercè Subirana-Domènech^{a,*}, Concepción Dasi-Martínez^b y Helena Martínez-Alcázar^a

^a Servei de Patologia Forense, Institut de Medicina Legal de Catalunya, Barcelona, España

^b Sección de Histopatología, Instituto Nacional de Toxicología y Ciencias Forenses, Barcelona, España

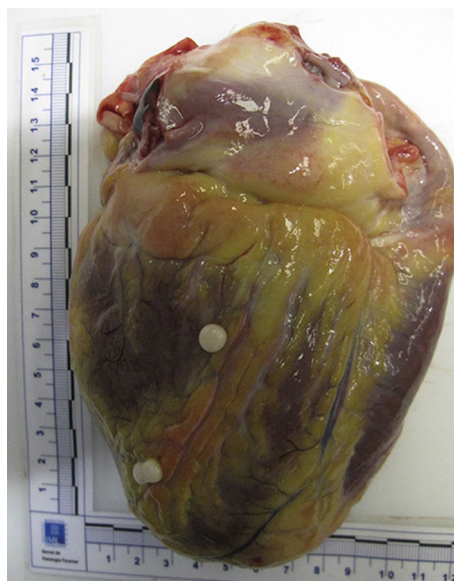

Figura 1.

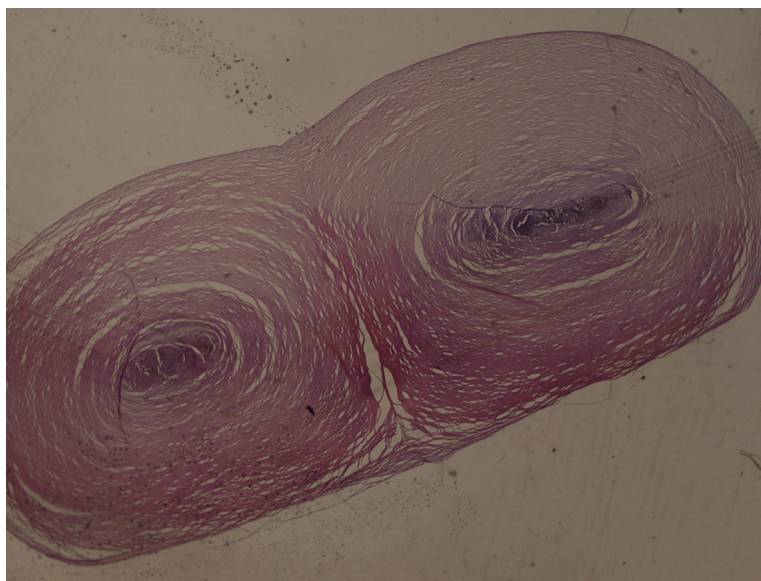


Figura 2.

Varón de 44 años, con antecedentes de síndrome depresivo en tratamiento farmacológico, falleció como consecuencia de suicidio por ahorcamiento. Durante la autopsia, además de los signos propios de la causa de fallecimiento, encontramos 3 nódulos perlados pediculados, de 0,5 cm de diámetro en la cara posterior del ventrículo izquierdo (figura 1) y 2 con las mismas características en la raíz de las pulmonares. El estudio histopatológico evidenció que estaban formados por tejido hialino con escasos restos de células fibrosas en la periferia. En la zona central presentaban pequeñas microcalcificaciones y algunos hematias. El diagnóstico histopatológico fue de nódulos hialinos inespecíficos (figura 2).

No constaba que los mencionados nódulos epicárdicos hubieran ocasionado ningún síntoma, por lo que carecíamos de exploraciones previas como ecocardiografía y resonancia magnética. Si hubiera sido necesario estudiar estos nódulos, la primera opción de exploración habría sido la ecografía por su accesibilidad y bajo coste. Tiene como inconveniente importantes limitaciones secundarias a la calidad de las imágenes y un campo de visión relativamente pequeño. La resonancia magnética aporta imágenes de gran calidad con un excelente contraste de tejidos y un campo de visión más extenso, además de una información anatómica muy completa que puede ser fundamental para el tratamiento del paciente, incluidos la infiltración de estructuras cardíacas y mediastínicas, la vascularización y el punto de anclaje de la masa. Permite, además, el estudio de las alteraciones funcionales causadas por esa masa, y en muchas ocasiones su caracterización tisular.

* Autor para correspondencia:
Correo electrónico: 25402msd@comb.cat (M. Subirana-Domènech).
On-line el 11 de junio de 2015

Full English text available from: www.revespcardiol.org/en