

Se ofreció estudio clínico y genético a los familiares previa firma de consentimiento informado. Se realizó estudio con ECG y ecocardiograma a 10 familiares y genético (cuando estaba indicado) a 7.

La mutación *SCN5A*^{P.Arg219His} estaba presente en todos los casos afectados de la familia paterna. El fenotipo era muy parecido al descrito previamente, aunque en la literatura la ENS se reporta en casos no emparentados, por lo que es la primera vez que se describe cosegregación de *SCN5A*^{P.Arg219His} para PAF^{1,2} (figura 2). Además se encontró a dos mujeres (II.8 y III.7) portadoras asintomáticas de 58 y 34 años respectivamente, hallazgo que encaja con la presentación clínica más tardía en las mujeres (figura 1D).

La mutación *HCN4*^{P.Arg1068His} y el polimorfismo *KCNE1*^{P.Asp85Asn} provenían de la madre, cuyo estudio clínico era normal. No fue posible estudiar a otros miembros de la rama materna. Al no cosegregar con la ENS, se considera que *HCN4*^{P.Arg1068His} es una variante de significado incierto que no explica la PAF.

La ENS se define como la alteración en la formación y propagación del impulso eléctrico en el nódulo sinusal. Se caracteriza por bradicardia sinusal, bloqueo senoauricular, parada sinusal, incompetencia cronotrópica y/o taquiarritmias auriculares (fundamentalmente fibrilación auricular). Es un trastorno frecuente a edades avanzadas, pero es excepcional en jóvenes. En aproximadamente un 50% de los casos, es necesario implantar un MCP permanente⁴. Según datos del Registro Español de Marcapasos⁵, la ENS y la fibrilación auricular/aleteo auricular con bradicardia suponen aproximadamente el 36% de los implantes de MCP. No parece que haya predominancia de sexo (razón varones:mujeres, 0,98) aunque en la fibrilación auricular/aleteo auricular con bradicardia hay predominio de varones (razón, 1,7)⁵.

Se considera que la mutación *SCN5A*^{P.Arg219His} es la causa del cuadro familiar, pues muestra cosegregación con la enfermedad y se ha descrito previamente. Asimismo, la mutación *HCN4*^{P.Arg1068His} es una variante de significado incierto que podría actuar como modificador de la enfermedad, aunque no la produce. Estos hallazgos permitieron dar consejo genético a los individuos portadores (figura 2). En el caso de los asintomáticos, se ha planificado seguimientos con electrocardiograma, Holter, ecocardiograma (por la asociación con miocardiopatía dilatada) y, según los síntomas, se considerará la realización de ergometría para detectar incompetencia cronotrópica. El estudio familiar, en este caso, fue clave para esclarecer cuál de las variantes genéticas documentadas era la causa de la PAF.

FINANCIACIÓN

Este trabajo se ha realizado parcialmente gracias a la financiación del Instituto de Salud Carlos III (PI14/0967, RD12/0042/0049 y RD12/0042/0066).

Carolina Robles^a, María Gallego-Delgado^a, Víctor Castro-Urda^b, Carmen Muñoz-Esparza^c, Emiliano González-Vioque^d y Pablo García-Pavía^{a,*}

^aUnidad de Insuficiencia Cardíaca y Cardiopatías Familiares, Servicio de Cardiología, Hospital Universitario Puerta de Hierro, Majadahonda, Madrid, España

^bUnidad de Arritmias, Servicio de Cardiología, Hospital Universitario Puerta de Hierro, Majadahonda, Madrid, España

^cUnidad de Cardiopatías Familiares, Servicio de Cardiología, Hospital Clínico Universitario Virgen de la Arrixaca, El Palmar, Murcia, España

^dServicio de Bioquímica, Hospital Universitario Puerta de Hierro, CIBERER, Majadahonda, Madrid, España

* Autor para correspondencia:

Correo electrónico: pablogpavia@yahoo.es (P. García-Pavía).

On-line el 22 de agosto de 2015

BIBLIOGRAFÍA

- Gosselin-Badaroudine P, Keller DI, Huang H, Pouliot V, Chatelier A, Osswald S, et al. A proton leak current through the cardiac sodium channel is linked to mixed arrhythmia and the dilated cardiomyopathy phenotype. *Plos One*. 2012; 7:e38331.
- Abe K, Machida T, Sumitomo N, Yamamoto H, Ohkubo K, Watanabe I, et al. Sodium channelopathy underlying familial sick sinus syndrome with early onset and predominantly male characteristics. *Circ Arrhythm Electrophysiol*. 2014;7:511-7.
- Milanesi R, Baruscotti M, Gnechi-Ruscone T, DiFrancesco D. Familial sinus bradycardia associated with a mutation in the cardiac pacemaker channel. *N Engl J Med*. 2006;354:151-7.
- Gui J, Wang T, Jones RP, Trump D, Zimmer T, Lei M. Multiple loss-of-function mechanisms contribute to *SCN5A*-related familial sick sinus syndrome. *Plos One*. 2010;5:e10985.
- Coma-Samartín R, Cano-Pérez O, Pombo-Jiménez M. Registro Español de Marcapasos. XI Informe Oficial de la Sección de Estimulación Cardíaca de la Sociedad Española de Cardiología (2013). *Rev Esp Cardiol*. 2014;67:1024-38.

<http://dx.doi.org/10.1016/j.recesp.2015.06.015>

Dispositivo de asistencia circulatoria Impella CP® como terapia puente a trasplante cardíaco: primera experiencia en España



Impella CP® Circulatory Support Device as Bridge to Heart Transplantation: First Experience in Spain

Sr. Editor:

La mortalidad por *shock* cardiogénico continúa siendo muy elevada (50-80%) a pesar de la revascularización coronaria precoz, el balón de contrapulsación intraaórtico y las asistencias ventriculares mecánicas (AVM) de corta duración (oxigenador de membrana extracorpórea o Levitronix®).

Recientemente se ha aprobado el Impella CP® como AVM percutánea de corta duración que aporta un flujo teórico de hasta 4 l.

Se presenta el caso de una mujer de 37 años con una miocardiopatía tras quimioterapia y radioterapia torácicas en la infancia, que llevaba 6 meses en lista electiva para trasplante cardíaco por insuficiencia cardíaca avanzada. La paciente ingresó en situación de *shock* cardiogénico refractario a pesar de tratamiento inotrópico (grado INTERMACS 2), por lo que se decidió implantar una AVM como puente al trasplante cardíaco. Sin embargo, debido al reducido tamaño del ventrículo izquierdo (46 ml), la disfunción grave del ventrículo derecho y el antecedente de irradiación torácica, resultaba una candidata subóptima para una AVM quirúrgica, por lo que se decidió implante percutáneo del dispositivo Impella CP® de 4 l. El implante se realizó por vía femoral derecha (figura) sin complicaciones, y consiguió un flujo medio de 3 l que permitió mejoría clínica y hemodinámica (tabla). Ante la situación de *shock* cardiogénico y dependencia de AVM de corta duración, se priorizó en lista de trasplante cardíaco como urgencia nacional. El dispositivo se detuvo 10 días después mostrando una alarma de

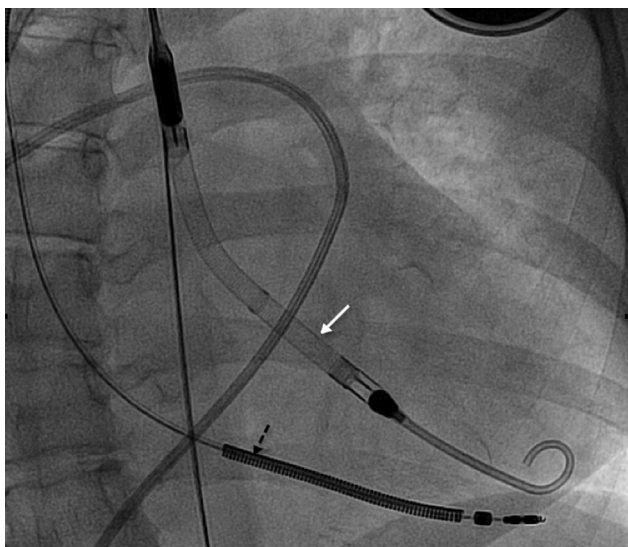

Figura. Escopia durante el implante del Impella CP® (flecha blanca) en la que se aprecia el cable del desfibrilador automático implantable (flecha negra).

«corriente de motor alta». La paciente presentaba de nuevo deterioro hemodinámico, por lo que se retiró el dispositivo disfuncionante y se implantó uno nuevo. Tras 4 días con este segundo dispositivo, la paciente presentó hemianopsia homónima izquierda por hemorragia occipital derecha que requirió drenaje quirúrgico urgente. Se decidió suspender la anticoagulación, y por ello se retiró la AVM manteniendo soporte vasoactivo a dosis altas. Tras 2 semanas de correcta evolución neurológica y ausencia de hemorragia, y ante el deterioro hemodinámico progresivo, se implantó un balón de contrapulsación intraaórtico, sin anticoagulación, y se incluyó a la paciente en urgencia de trasplante cardíaco, que se realizó con éxito a las 48 h. Diez meses después del trasplante cardíaco, presentaba mínimas secuelas neurológicas que no le impedían realizar una vida normal.

El dispositivo Impella contiene un rotor axial que se coloca a través de la válvula aórtica e impulsa la sangre continuamente desde el ventrículo izquierdo a la aorta.

Recientes ensayos avalan el uso de Impella 2,5 (percutáneo, 13 Fr) en intervencionismo coronario de alto riesgo, pero el flujo que aporta (1,5-2,0 l) se muestra insuficiente en el *shock cardiogénico*^{1,2}. El caso expuesto de uso del Impella CP® (4 l) como puente al trasplante cardíaco es el primero en España.

Tabla

Datos hemodinámicos y analíticos antes y después del implante del Impella CP®

	Previo	Tras 48 h
<i>Swan-Ganz (mmHg)</i>		
PAD	18	10
PAP	52/28 (36)	43/20 (28)
PCP	28	18
GC/IC	2,2/1,4	3,5/2,4
Función hepática (GOT/GPT)	139/73	164/44
Perfusión: ácido láctico	2,3	1,0
<i>Función renal</i>		
Creatinina (mg/dl)	2,3	1,1
Diuresis (ml/h)	20	70

GC: gasto cardíaco; IC: índice cardíaco; PAD: presión aurícula derecha; PAP: presión arteria pulmonar; PCP: presión de enclavamiento pulmonar.

De esta experiencia se aprendió que el implante percutáneo es sencillo y que se realizó en sala de hemodinámica en un tiempo medio de 15 min. Para el implante es necesario un introductor de 14 Fr para pasar el motor (12 Fr). Este introductor es del tipo *peel-away*, y queda un introductor flexible de 10 Fr. La diferencia de calibre puede ocasionar hemorragia alrededor de la vaina, que en este caso se controló ajustando el punto corredizo del Proglide® al introductor de 10 Fr. En el caso presentado, el dispositivo Impella se desplazó entre 2 y 4 cm en cuatro ocasiones. La recolocación se realizó con control ecocardiográfico en la cama de la paciente.

El dispositivo Impella puede producir hemólisis, que se reduce al optimizar las revoluciones al mínimo necesario para mantener el flujo deseado; en este caso el flujo inicial fue de 3,3 l con la máxima potencia (46.000 rpm) y posteriormente se redujo a 2,8-3,0 l (44.000 rpm) para disminuir la hemólisis. Este flujo fue suficiente para mantener estable a la paciente (1,43 m² de superficie corporal) sin producir sobrecarga del ventrículo derecho. Si hubiese sido insuficiente y/o ante insuficiencia del ventrículo derecho refractaria, se habría implantado un oxigenador de membrana extracorpóreo como AVM.

Como complicaciones importantes cabe destacar, en primer lugar, la disfunción del motor que ocurrió al décimo día de funcionamiento. Hasta la fecha es el primer caso reportado de fallo mecánico por sobrepasar el periodo de certificación técnica (7 días). Actualmente la media de espera para el trasplante cardíaco urgente es de 8 días, por lo que este dispositivo ofrece soporte hemodinámico durante un tiempo razonable para trasplantar al paciente en situación de urgencia nacional; una vez agotado el tiempo de certificación, habrá que individualizar la estrategia: recambio del Impella Levitronix Centrimag o implante de otra AVM de mayor durabilidad (Berlin Heart EXCOR®, HeartMate II o HeartWare).

En segundo lugar, cabe destacar la hemorragia cerebral que sucedió cuando la paciente estaba anticoagulada con heparina sódica con un *activated clotting time* de 168 s (intervalo recomendado, 160-180 s). La prevalencia de complicaciones hemorrágicas es de un 24% en asistencias de flujo axial; se ha descrito síndrome de von Willebrand adquirido secundario a la tensión de cizallamiento causada por este tipo de flujo³. Esta entidad afecta a pequeños vasos; las hemorragias digestivas son las más frecuentes. En esta paciente no se pudo descartar este síndrome ni la presencia de malformaciones arteriovenosas cerebrales preexistentes.

Como conclusión, el dispositivo Impella CP® puede suponer una alternativa a la AVM quirúrgica en casos seleccionados de *shock cardiogénico* como puente a la decisión o al trasplante cardíaco. Este dispositivo está limitado a 7-10 días y no está exento de complicaciones graves.

Inés Sayago^{a,*}, Fernando Domínguez-Rodríguez^a, Juan Francisco Oteo-Domínguez^b, Manuel Gómez-Bueno^a, Javier Segovia^a y Luis Alonso-Pulpon^a

^aServicio de Cardiología, Unidad de Insuficiencia Cardíaca Avanzada y Trasplante Cardíaco, Hospital Universitario Puerta de Hierro, Majadahonda, Madrid, España

^bServicio de Cardiología, Unidad de Cardiología Intervencionista, Hospital Universitario Puerta de Hierro, Majadahonda, Madrid, España

* Autor para correspondencia:

Correo electrónico: inessayago@gmail.com (I. Sayago).

On-line el 28 de agosto de 2015

BIBLIOGRAFÍA

1. Seyfarth M, Sibbing D, Bauer I, Fröhlich G, Bott-Flügel L, Byrne R, et al. A randomized clinical trial to evaluate the safety and efficacy of a percutaneous left ventricular assist device versus intra-aortic balloon pumping for treatment of cardiogenic shock caused by myocardial infarction. *J Am Coll Cardiol.* 2008;52:1584-8.
2. Lauten A, Engström AE, Jung C, Empen K, Erne P, Cook S, et al. Percutaneous left-ventricular support with the Impella-2.5-assist device in acute cardiogenic

shock: results of the Impella-EUROSHOCK-registry. *Circ Heart Fail.* 2013;6:23-30.

3. Davis ME, Haglund NA, Tricarico NM, Keebler ME, Maltais S. Development of acquired von Willebrand syndrome during short-term micro axial pump support: implications for bleeding in a patient bridged to a long-term continuous-flow left ventricular assist device. *ASAIO J.* 2014;60:355-7.

<http://dx.doi.org/10.1016/j.recesp.2015.06.017>

Uso exitoso de maribavir en un caso de colitis por citomegalovirus farmacorresistente en un paciente receptor de un trasplante cardíaco



Successful Use of Maribavir for Drug-resistant Cytomegalovirus Colitis in a Heart Transplant Recipient

Sr. Editor:

La infección por citomegalovirus (CMV) se asocia a una importante morbilidad y a un resultado clínico desfavorable en los pacientes receptores de trasplantes. La resistencia clínica a los fármacos clásicos utilizados contra el CMV (ganciclovir, valganciclovir, foscarnet y las combinaciones de estos) y la aparición de acontecimientos adversos inaceptables pueden hacer que los médicos responsables de estos pacientes tengan que afrontar situaciones complejas aparentemente sin solución. El maribavir, un nuevo fármaco antiviral benzimidazólico, puede ser útil en este contexto.

Presentamos el caso de un varón de 45 años de edad a quien se le practicó un trasplante de corazón con CMV D-/R+. La inmunosupresión consistió en una inducción con basiliximab (2 dosis) y una terapia triple con tacrolimus, micofenolato

mofetilo y prednisona. Dado que no se trataba de un paciente con un riesgo alto de CMV, se programó una estrategia de tratamiento de anticipación.

Cuatro semanas después del trasplante de corazón, el paciente presentó febrícula, dolor abdominal y diarrea. La exploración física reveló la presencia de esplenomegalia. La carga viral de CMV (COBAS® AmpliPrep/COBAS® TaqMan® CMV test) fue de 4.270 copias/ml. Se trató al paciente con ganciclovir por vía intravenosa (5 mg/kg, 2 veces al día) durante 3 semanas, sin que hubiera mejoría de los síntomas o de la viremia. Se añadió al tratamiento foscarnet (60 mg/kg, una vez al día, por vía intravenosa), y se cambió el micofenolato mofetilo por azatioprina para reducir la diarrea.

Después de otras 3 semanas de tratamiento combinado anti-CMV hubo mejoría clínica, con resolución de la diarrea y dos valores de carga de CMV bajos-indeterminados (< 150 copias/ml). La presencia de calambres musculares generalizados de intensidad moderada y de hipocalcemia se atribuyó al foscarnet. Se cambió el tratamiento a valganciclovir por vía oral (900 mg, 2 veces al día). A las 2 semanas reapareció la diarrea, con unas cargas de CMV mediante reacción en cadena de la polimerasa (PCR) persistentemente bajas. La colonoscopia confirmó una colitis por CMV (figura), y la carga viral aumentó a 7.500 copias/ml. Se modificó la

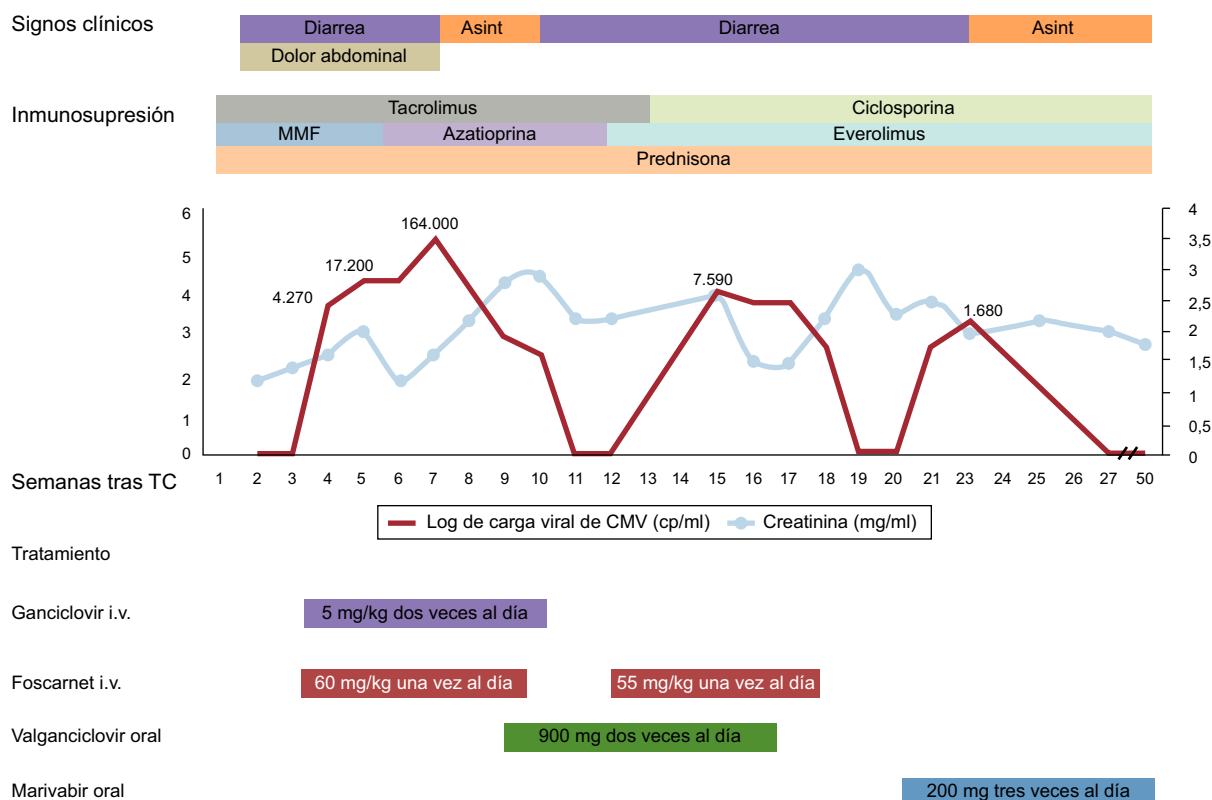


Figura. Evolución temporal de los resultados clínicos, el tratamiento y la carga viral de citomegalovirus. Se presentan, en forma de valores semanales, la carga viral de citomegalovirus en plasma y la función renal. Asint: asintomático; CMV: citomegalovirus; i.v.: intravenoso; MMF: micofenolato mofetilo; TC: trasplante cardíaco.