

Imagen en cardiología

Sarcoidosis cardiaca detectada mediante tomografía por emisión de positrones con ^{18}F -fluorodesoxiglucosa



Cardiac Sarcoidosis Detected by ^{18}F -Fluorodeoxyglucose Positron Emission Tomography

José Ramón García*, Raúl Sánchez y Francisco J. Álvarez Moro

Centro PET, CETIR-ERESA, Esplugues de Llobregat, Barcelona, España

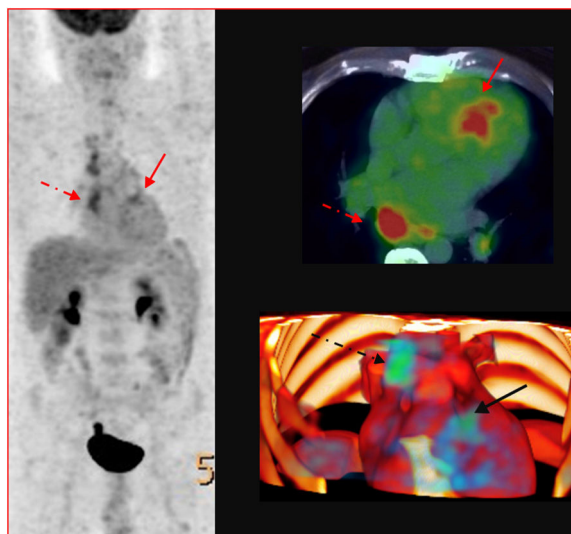


Figura.

Paciente de 47 años de edad que ingresa por disnea de esfuerzo y edemas en miembros inferiores de 3 meses de evolución. La tomografía computarizada (TC) muestra cardiomegalia y adenopatías mediastínicas multicompartimentales. El ecocardiograma evidencia una dilatación de los ventrículos izquierdo y derecho con contractilidad gravemente deprimida. La resonancia magnética muestra un ventrículo izquierdo dilatado, no hipertrófico, con grave depresión de la función sistólica (fracción de eyección 16%) e hipocinesia difusa sin alteraciones segmentarias. No se visualiza realce tardío tras la administración de gadolinio que pudiera sugerir áreas de fibrosis o necrosis miocárdica. Ante la cardiopatía dilatada de etiología desconocida, se descarta un origen tóxico y se realiza una coronariografía que excluye lesiones arteriales estenóticas importantes.

La presencia de adenopatías obliga a descartar un proceso linfoproliferativo; se practica mediastinoscopia, con resultado histológico de linfadenitis granulomatosa no necrotizante, indicativa de sarcoidosis.

Se realiza estudio de tomografía por emisión de positrones/TC con ^{18}F -fluorodesoxiglucosa (^{18}F -FDG PET/TC) que muestra actividad metabólica de las adenopatías mediastínicas (figura, flecha discontinua) y un foco hipermetabólico en el segmento 2 del ventrículo izquierdo (figura, flecha continua).

El *Japanese Ministry Health Welfare* ha establecido dos escenarios diagnósticos de la sarcoidosis cardiaca: biopsia, procedimiento agresivo y con sensibilidad limitada (20-50%), o uno o más criterios diagnósticos (ecocardiograma, resonancia magnética cardiaca o ^{18}F -FDG PET/TC).

Dados los resultados de la mediastinoscopia y la ^{18}F -FDG PET/TC se considera que tanto las adenopatías mediastínicas como la afectación miocárdica son de origen sarcoidótico. Se decide iniciar tratamiento inmunosupresor, evitando la práctica de una biopsia miocárdica. La evolución del paciente ha sido favorable, sin evidencia de complicaciones cardiacas.

* Autor para correspondencia:

Correo electrónico: jrgarcia@cetir.es (J.R. García).

On-line el 21 de octubre de 2015

Full English text available from: www.revespcardiol.org/en