

Electro-Reto

ECG de febrero de 2016

ECG, February 2016

Reyes Álvarez García-Rovés

Servicio de Cardiología Pediátrica, Hospital General Universitario Gregorio Marañón, Madrid, España



Neonato de 7 días de vida en posoperatorio inmediato de reparación de arco aórtico con coartectomía terminoterminal y cierre de comunicación interventricular perimembranosa con parche de pericardio. Sin incidencias durante la cirugía. Pasa a la unidad de cuidados intensivos pediátricos bajo soporte inotrópico con dopamina y milrinona. A las 24 horas de posoperatorio presenta cambio del ritmo con progresiva hipotensión y oliguria (**figura**). Se administra adenosina trifosfato y cardioversión eléctrica sin respuesta. ¿Cuál es su diagnóstico? ¿Cómo lo trataría?

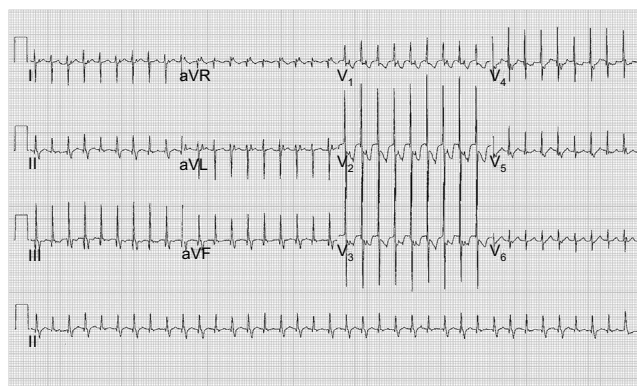


Figura.

Proponga su resolución a este Electro-Reto en <http://www.revespcardiol.org/es/electroreto/69/02>. La respuesta se publicará en el próximo número (marzo de 2016). #RetoECG.

Correo electrónico: reyesagr@hotmail.com

Full English text available from: www.revespcardiol.org/en

<http://dx.doi.org/10.1016/j.recesp.2015.09.020>

0300-8932/© 2015 Sociedad Española de Cardiología. Publicado por Elsevier España, S.L.U. Todos los derechos reservados.