

Imagen en cardiología

Tomografía de coherencia óptica durante test de vasospasmo



Optical Coherence Tomography During Vasospasm Testing

Teresa Bastante, Javier Cuesta y Fernando Alfonso*

Servicio de Cardiología, Hospital Universitario de La Princesa, Madrid, España

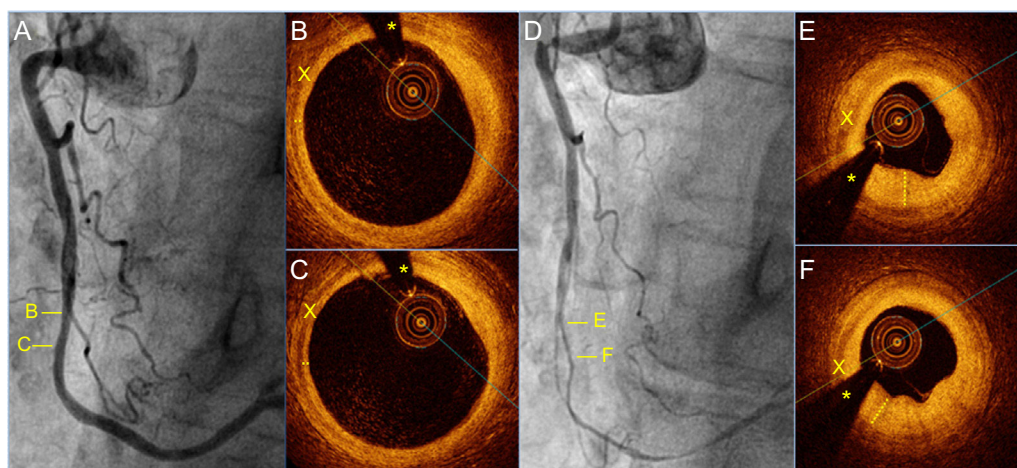


Figura.

Mujer de 72 años, remitida para coronariografía por angina de pecho estable. Llevaba años en tratamiento con ácido acetilsalicílico y diltiazem a dosis bajas por sospecha de vasospasmo coronario, con pobre control sintomático en los últimos meses. La coronariografía no mostró lesiones significativas (figura A). La valoración de la coronaria derecha con tomografía de coherencia óptica (OCT) descartó enfermedad parietal arterial significativa (figuras B y C). Un test de vasospasmo con ergonovina intracoronaria resultó gravemente positivo (figura D). El estudio con OCT durante la inducción del vasospasmo reveló un aumento significativo del grosor de la capa media arterial (X) con respecto al estudio basal (el asterisco señala un artefacto de la guía). La íntima aparecía engrosada, «replegada» y con las típicas imágenes de «jorobas» en su superficie interna (línea discontinua) (figuras E y F). Todo ello es atribuible a la compresión extrínseca por la contracción de la capa media que causaba una grave reducción de la luz del vaso. Se decidió aumentar la dosis de diltiazem y añadir nitratos al tratamiento médico, con lo que se consiguió un control total de los síntomas. En pacientes con espasmo coronario, la OCT permite descartar enfermedad coronaria aterosclerótica subyacente silente a la angiografía. A veces esta técnica logra visualizar un trombo intraluminal y datos de erosión de placa. Aunque la utilización de la OCT durante el test de ergonovina permite ilustrar el mecanismo fisiopatológico más íntimo del espasmo coronario, serán necesarios estudios sistemáticos y prospectivos para establecer la utilidad clínica real de esta técnica para los pacientes con esta fascinante entidad.

* Autor para correspondencia:
Correo electrónico: falf@hotmail.com (F. Alfonso).
On-line el 4 de abril de 2016

Full English text available from: www.revespcardiol.org/en