

Imagen en cardiología

Rotura subanular aórtica. Complicación tras el implante de TAVI



Aortic Subannular Rupture. Complication After TAVI Implantation

Ignacio Roy*, Valeriano Ruiz y Román Lezaun

Servicio de Cardiología, Complejo Hospitalario de Navarra, Pamplona, España

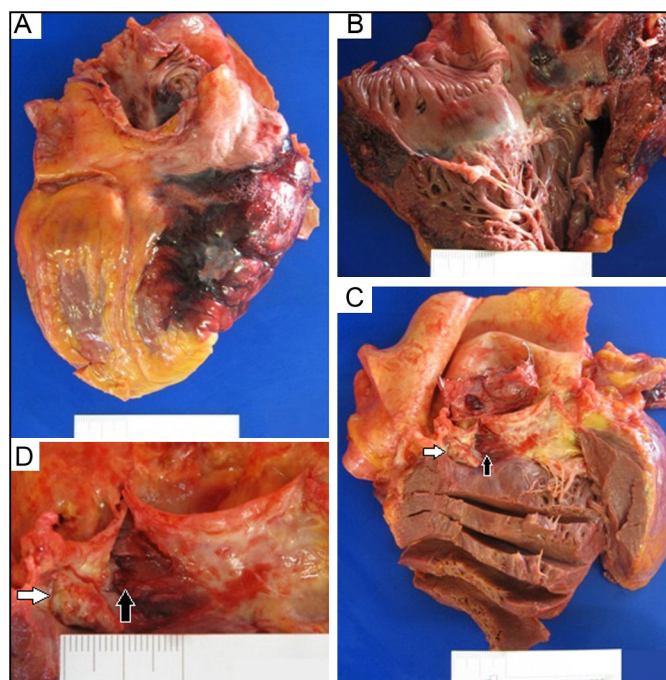


Figura.

Mujer de 91 años de edad con estenosis aórtica grave sintomática. La tomografía computarizada destaca un nódulo de calcio en el anillo aórtico posterior.

Se realiza implante percutáneo de válvula aórtica (TAVI, *transcatheter aortic valve implantation*) predilatando la válvula nativa con balón de 23 mm. Seguidamente se implanta una prótesis Edwards SAPIEN 3 n° 26 y queda una insuficiencia periprotésica leve-moderada, por lo que se dilata la válvula con el mismo balón y con ello la insuficiencia se reduce a leve.

La evolución inicial es favorable, pero unas horas después la paciente desarrolla hipotensión con hipoperfusión tisular. Ante la sospecha de una complicación, se realiza ecocardiograma transtorácico que diagnostica taponamiento cardíaco. Mediante pericardiocentesis se extraen 450 cc de líquido hemorrágico, con buen resultado. Tras 24 horas comienza con obnubilación, sin deterioro hemodinámico. Se realiza tomografía computarizada craneal que descarta cualquier patología aguda que justifique el cuadro. Pocos minutos después presenta parada cardiorrespiratoria por disociación electromecánica y se inician las maniobras de reanimación. También se realiza ecocardiograma que muestra un hematoma pericárdico que no se logra evacuar percutáneamente y la paciente fallece.

Se realiza necropsia que muestra un hematoma intrapericárdico que comprime las cavidades derechas, un hematoma transmural extenso en la región posterolateral de la aurícula y el ventrículo derechos (figura, A y B) y un desgarro en la región subanular aórtica entre la valva no coronariana y coronariana derecha (figura, C y D, flechas negras), próximo a un nódulo de calcio (figura, C y D, flechas blancas).

La insidiosa presentación clínica de esta rara complicación es consecuencia de la rotura subanular aórtica que genera un hematoma intramural y un taponamiento cardíaco subagudo. Ello puede relacionarse con la implantación de una válvula con balón expandible o con la predilatación y la posdilatación sobre un anillo con calcio nodular y asimétrico.

* Autor para correspondencia:
Correo electrónico: iroy.md@gmail.com (I. Roy).
On-line el 24 de mayo de 2016

Full English text available from: www.revespcardiol.org/en