

Imagen en cardiología

# Solapamiento de miocardiopatía arritmogénica y espongiforme con cardiopatía congénita



## Overlap of Arrhythmogenic Cardiomyopathy, Spongiform Cardiomyopathy, and Congenital Heart Disease

Francisco J. Bermúdez-Jiménez\*, Juan Jiménez-Jáimez y Silvia López-Fernández

Servicio de Cardiología, Complejo Hospitalario Universitario de Granada, Granada, España

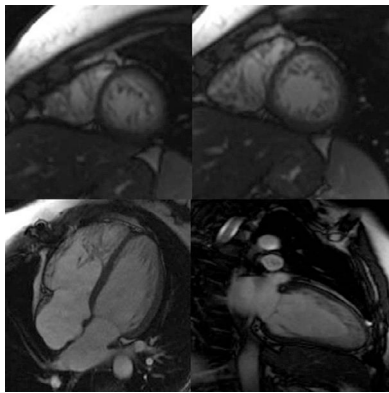


Figura 1.

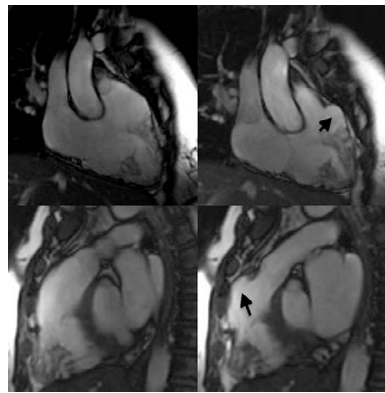


Figura 2.

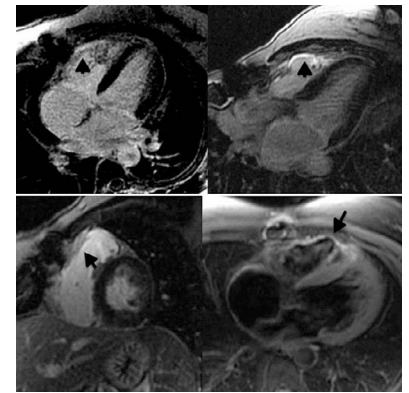


Figura 3.

Mujer de 48 años de edad con comunicación interauricular tipo *ostium secundum* corregida en la infancia, y diagnosticada de miocardiopatía no compactada mediante ecocardiograma, con episodios de taquicardia ventricular no sostenida y de bloqueo auriculoventricular completo.

La cardiorrsonancia confirmó el diagnóstico de miocardiopatía no compactada y mostró hipertrabeculación medioapical inferolateral y anteroseptal en el ventrículo izquierdo, con una proporción miocardio no compactado/compactado de 2,97 (11,0 frente a 3,7 mm) (figura 1). La función sistólica del ventrículo izquierdo era normal. Además, se observó una ligera dilatación de los segmentos basal y medio del ventrículo derecho (volumen telediastólico indexado: 95 ml/m<sup>2</sup>), así como hipertrabeculación medioapical evidente y microaneurismas en la pared anterolateral e inferior. El tracto de salida del ventrículo derecho presentaba una zona aneurismática de 40 mm (figura 2, flechas; vídeo del material suplementario). La fracción de eyección se encontraba ligeramente deprimida. Se apreció también infiltración grasa de la pared anterior medioapical y de la región aneurismática, así como retención patológica de gadolinio en esas áreas (figura 3, flechas), cumpliendo criterios morfológicos de displasia arritmogénica de ventrículo derecho.

El estudio genético identificó la mutación Glu167Lys en el gen *NKX-2* (relacionado con defectos septales, bradiarritmias y Fallot), no descrita previamente y compartida con su hijo (afectado de una comunicación interauricular tipo *ostium secundum* junto con miocardiopatía no compactada) y con su hija, afectada de atresia pulmonar/comunicación interventricular y portadora de un desfibrilador automático implantable por fibrilación ventricular. La paciente también era portadora de la mutación Tyr403Cys en el gen *DSP*, probablemente modificadora del fenotipo. Nuestro caso ilustra la utilidad de la cardiorrsonancia para detectar hallazgos morfológicos «solapados» de distintas miocardiopatías.

### MATERIAL SUPLEMENTARIO



Se puede consultar material suplementario a este artículo en su versión electrónica disponible en [doi:10.1016/j.recesp.2016.02.019](https://doi.org/10.1016/j.recesp.2016.02.019).

\* Autor para correspondencia:  
Correo electrónico: [bermudezfrancisco23y@gmail.com](mailto:bermudezfrancisco23y@gmail.com) (F.J. Bermúdez-Jiménez).  
On-line el 17 de mayo de 2016

Full English text available from: [www.revespcardiol.org/en](http://www.revespcardiol.org/en)