

Imagen en cardiología

Trombolisis acelerada por ultrasonidos en una embolia pulmonar submasiva



Ultrasound-accelerated Thrombolysis in a Sub-massive Pulmonary Embolism

Ramón Rodríguez-Olivares*, Adriaan O. Kraaijeveld y Pieter R. Stella

Department of Interventional Cardiology, Utrecht Medical Center, Utrecht, Países Bajos

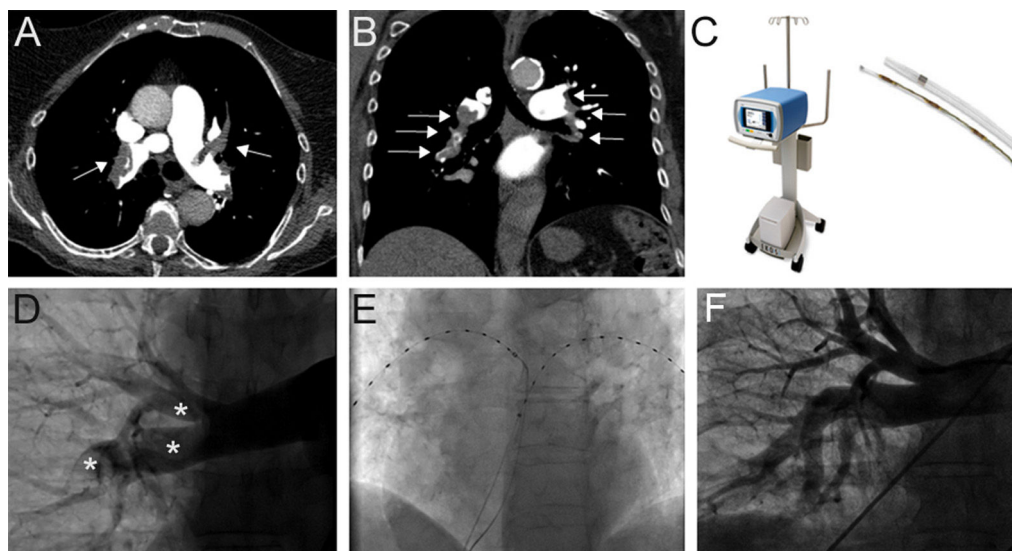


Figura.

Mujer de 92 años de edad, sin antecedentes médicos de interés, ingresó en el servicio de urgencias por una dificultad respiratoria de inicio súbito. La paciente presentaba una taquicardia de alrededor de 110 lpm, con presión arterial de 90/60 mmHg y SpO₂ del 81% sin oxigenoterapia. Se sospechó una embolia pulmonar masiva y se realizó de inmediato una tomografía computarizada, que mostró una embolia pulmonar submasiva bilateral (figuras A y B, flechas). Se propuso la realización de trombolisis sistémica, pero dada la avanzada edad de la paciente y su riesgo de hemorragia mayor no desdeñable, finalmente se decidió realizar trombolisis dirigida por catéter acelerada mediante ultrasonidos EkoSonic (EKOS; Bothell, Washington, Estados Unidos), una nueva técnica percutánea que permite la realización de trombolisis local con dosis bajas gracias a un efecto potenciado por ultrasonidos, con lo que se reduce el riesgo de hemorragia mayor.

El sistema EKOS consta de dos componentes: una unidad de control EkoSonic y un catéter con un núcleo microtransductor (figura C). La angiografía pulmonar basal mostró gran cantidad de trombos, distribuido tanto en la rama pulmonar principal derecha como en la izquierda (figura D, asteriscos), con flujo deficiente hacia las ramas segmentarias y relleno deficiente de los vasos distales. Posteriormente se colocaron catéteres en ambas arterias pulmonares (figura E).

Se inició una pauta de tratamiento con activador de plasminógeno tisular (Genentech; South San Francisco, California, Estados Unidos) a una dosis de 1 mg/catéter/h durante 12 h, con una dosis total de 24 mg.

Veinticuatro horas más tarde se realizó una angiografía de seguimiento, que mostró la resolución casi completa del trombo, con buena arborización de las ramas segmentarias (figura F). No se produjeron hemorragias durante la hospitalización.

* Autor para correspondencia:
Correo electrónico: ramoncadiz@gmail.com (R. Rodríguez-Olivares).
On-line el 16 de mayo de 2016

Full English text available from: www.revespcardiol.org/en