

Imagen en cardiología

Efectos de la aterectomía con láser valorados con OCT



Effects of Excimer Laser Coronary Atherectomy Assessed by OCT

Daniele Gemma*, Guillermo Galeote García y Ángel Sánchez-Recalde

Unidad de Hemodinámica y Cardiología Intervencionista, Hospital Universitario La Paz, Madrid, España

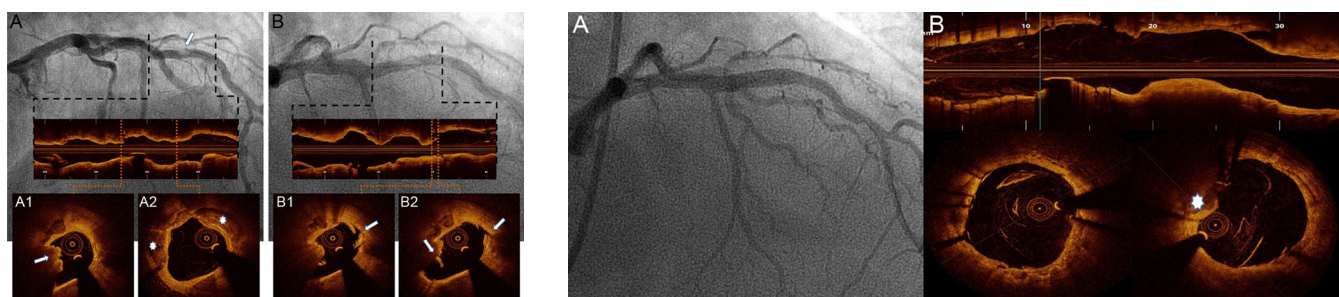


Figura 1.

Figura 2.

Varón de 61 años al que, por una angina de esfuerzo refractaria al tratamiento médico, se le realizó una coronariografía, que mostró una lesión obstructiva intensamente calcificada en el segmento medio de la arteria coronaria descendente anterior izquierda (figura 1A). La tomografía de coherencia óptica (OCT) detectó una extensa calcificación circunferencial (figura 1A, asteriscos), con un nódulo de calcio que protruía hacia el interior de la luz (figura 1A, flecha, y vídeo 1 del material suplementario) y un área luminal mínima de 2,4 mm².

Dada la presencia de dicha calcificación, se realizó una aterectomía coronaria con láser de excímeros (ELCA). Empleando un catéter de ELCA de 1,4 mm (Spectranetics; Colorado Springs, Colorado, Estados Unidos) y aplicando energía a 60 mJ/mm² a una frecuencia de repetición de pulsos de 40 Hz, se aplicaron aproximadamente 4.000 pulsos en 10 aplicaciones. La OCT realizada después de la ELCA mostró una fractura del calcio y múltiples planos de disección que se extendían profundamente en el interior de la placa calcificada, con una interfase intraluminal irregular y un aumento del área luminal mínima (3,4 mm²) (figura 1B, flechas, y vídeo 2 del material suplementario).

Tras la predilatación con un balón no distensible de 3,5 mm, se implantó un *stent* farmacológico (Xience 3,5 × 20 mm, Abbott Vascular), con buen resultado angiográfico (figura 2A). La OCT reveló buenas expansión y aposición, con un prolapso mínimo de la placa calcificada hacia el interior de la luz vascular (figura 2B, asteriscos).

Este caso ilustra el efecto de la ELCA en las placas coronarias calcificadas evaluadas mediante OCT, así como su utilidad para modificar la placa y facilitar la expansión del *stent*.

CONFLICTO DE INTERESES

A. Sánchez-Recalde es Editor Asociado de REVISTA ESPAÑOLA DE CARDIOLOGÍA.

MATERIAL SUPLEMENTARIO



Se puede consultar material suplementario a este artículo en su versión electrónica disponible en [doi:10.1016/j.recesp.2016.02.030](https://doi.org/10.1016/j.recesp.2016.02.030).

* Autor para correspondencia:
Correo electrónico: daniele.gemma@hotmail.com (D. Gemma).
On-line el 3 de junio de 2016

Full English text available from: www.revespcardiol.org/en