

Electro-Reto

Respuesta al ECG de agosto de 2016



Response to ECG, August 2016

Javier Higuera*, Pedro Martínez-Losas y Juan Carlos Gómez-Polo

Instituto Cardiovascular, Hospital Clínico San Carlos, Madrid, España

El ECG original realizado en urgencias mostraba una bradicardia regular de QRS ancho sin actividad auricular (figura A), lo que plantea el diagnóstico diferencial entre fibrilación auricular con bloqueo auriculoventricular completo o bloqueo sinoauricular (BAS) completo (indistinguibles en ECG de superficie). Tras suspender el tratamiento con digoxina, la paciente pasó a ritmo sinusal con BAS de segundo grado tipo Mobitz, que se demuestra objetivando que el intervalo P-P de la pausa es justo el doble que el intervalo P-P anterior y que el complejo onda P-QRS previo a la pausa no se adelanta, como ocurriría en una extrasístole supraventricular (figura B). Esto respalda el diagnóstico de BAS completo para el ECG original (opción correcta, la 3).

El efecto de la digoxina en el nódulo sinusal es objeto de debate, pero se ha documentado disminución de la frecuencia del nódulo sinusal, aumento de los tiempos de recuperación del nódulo sinusal y BAS^{1,2}.

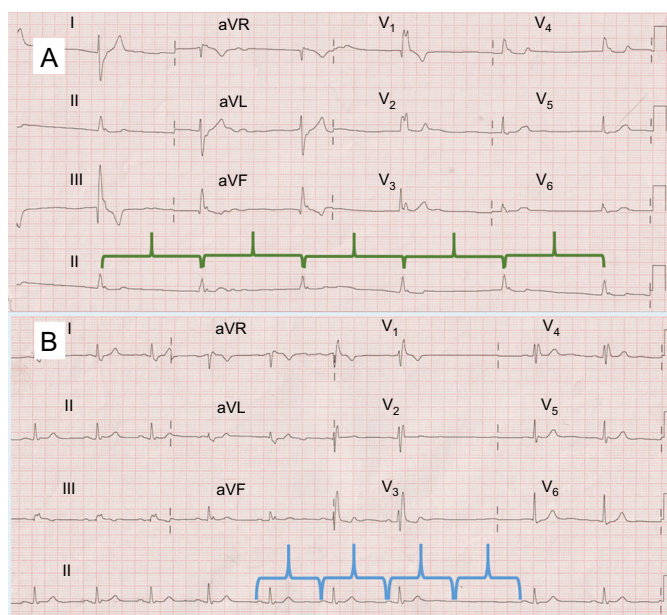


Figura.

BIBLIOGRAFÍA

1. Engel TR, Schaal SF. Digitalis in the sick sinus syndrome. The effects of digitalis on sinoatrial automaticity and atrioventricular conduction. *Circulation*. 1973;48:1201-7.
2. Bhargava K, Kler TS, Wellens HJ. An example of combined sinoatrial and atrioventricular block. *J Electrocardiol*. 2008;41:355-6.

VÉASE CONTENIDO RELACIONADO:

<http://dx.doi.org/10.1016/j.recesp.2016.04.013>

* Autor para correspondencia:

Correo electrónico: javierhnb@yahoo.es (J. Higuera).

Full English text available from: www.revespcardiol.org/en

<http://dx.doi.org/10.1016/j.recesp.2016.04.014>

0300-8932/© 2016 Sociedad Española de Cardiología. Publicado por Elsevier España, S.L.U. Todos los derechos reservados.