

acertaron el diagnóstico fue 42 (0-100), mientras que los expertos asignaron 72,5 (70-75) puntos.

En el síndrome de Wellens, la mediana de gravedad asignada resultó de 56 (20-100) puntos, mientras los expertos le otorgaron 90.

Respecto a las bradiarritmias, el bloqueo auriculoventricular completo y el de segundo grado Mobitz II son dignos de mención. Acertó el primero solo un 33%, con una mediana de gravedad estimada de 65 (20-100) puntos, frente a 87,5 (85-90) según los expertos. El segundo recibió el 20,2% de diagnósticos correctos y una mediana de gravedad de 40 (10-90) puntos, mientras que los cardiólogos le asignaron 85 (80-90).

La *figura* aportada muestra cómo este hecho se reproduce de modo similar en la interpretación de los 10 trazados.

A tenor de los datos aportados y pese a que desempeña un papel fundamental en el diagnóstico de la enfermedad cardiovascular, la interpretación electrocardiográfica continúa siendo una asignatura pendiente. Esta afirmación se hace patente sobre todo en el ámbito del primer contacto médico, en concordancia con otros estudios disponibles³.

Nuestro trabajo muestra un porcentaje de diagnósticos correctos y reconocimiento de patrones electrocardiográficos extremadamente bajo en la población analizada.

Otro hecho resulta aún más impactante; el presente trabajo señala una incorrecta percepción de la gravedad de distintos procesos cardiovasculares potencialmente letales diagnosticados fundamentalmente a través de la lectura del ECG. Este se consideró anodino en numerosas ocasiones, y se subrayó la necesidad de programas de entrenamiento y formación de los mencionados facultativos en materia de lectura e interpretación electrocardiográfica.

Juan Carlos Gómez-Polo^{a,*}, Javier Higuera Nafria^a, Pedro Martínez-Losas^a, Victoria Cañadas-Godoy^b, Ramón Bover-Freire^c y Julián Pérez-Villacastín^b

^aServicio de Cardiología, Hospital Clínico San Carlos, Madrid, España

^bUnidad de Electrofisiología y Arritmias, Servicio de Cardiología, Hospital Clínico San Carlos, Madrid, España

^cUnidad de Insuficiencia Cardíaca, Servicio de Cardiología, Hospital Clínico San Carlos, Madrid, España

* Autor para correspondencia:

Correo electrónico: jc.gomezpolo@gmail.com (J.C. Gómez-Polo).

On-line el 31 de agosto de 2016

BIBLIOGRAFÍA

- Martínez-Losas P, Higuera J, Gómez-Polo JC, Cañadas-Godoy V. The influence of clinical information in electrocardiogram interpretation. *Rev Clin Esp.* 2016; 216:171-172.
- Retana-Puigmartí M, De Frutos-Echaniz E, Castro-Acuña-Baixaui I, Val-Jimenez A. Diagnosticar un síndrome de Brugada: el papel de la atención primaria. *Semergen.* 2011;37:569-572.
- Borrás X, Murga N, Fiol M, Pedreira M. Novedades en cardiología clínica: electrocardiografía de superficie, enfermedad vascular y mujer y novedades terapéuticas. *Rev Esp Cardiol.* 2010;63(Supl 1):3-16.
- Kadish AH, Buxton AE, Kennedy HL, et al. ACC/AHA clinical competence statement on electrocardiography and ambulatory electro-cardiography. *Circulation.* 2001; 104:3169-3178.

<http://dx.doi.org/10.1016/j.recesp.2016.07.024>
0300-8932/

© 2016 Sociedad Española de Cardiología. Publicado por Elsevier España, S.L.U. Todos los derechos reservados.

Migración retrógrada subaguda de TAVI solucionada con un procedimiento *valve-in-valve*



Subacute Retrograde TAVI Migration Successfully Treated With a Valve-in-valve Procedure

Sr. Editor:

Un varón de 65 años con estenosis aórtica degenerativa grave (*figura 1A* y *figura 2A*) y función sistólica conservada fue evaluado por el equipo cardiológico de nuestro centro para un posible reemplazo quirúrgico de válvula aórtica o implante percutáneo de válvula aórtica (TAVI). Se optó por una intervención de TAVI, ya que presentaba una aorta intensamente calcificada. Antes de la intervención se obtuvo una angiogramografía computarizada (angio-TC) para elegir la vía adecuada y el tipo y el tamaño de la prótesis para la intervención. El paciente no tenía una arteriopatía periférica significativa, por lo que se optó por la vía transfemoral. El área de la raíz aórtica era de 430 mm² en la angio-TC. El diámetro de la raíz aórtica medido con la ecocardiografía transesofágica bidimensional era de 24 mm. Por consiguiente, se optó por una válvula Edwards-SAPIEN XT de 26 mm. La intervención de TAVI se realizó (con ecocardiografía transesofágica) utilizando predilatación con balón y sin posdilatación, y no hubo complicaciones inmediatas. El balón se preparó según lo indicado en las recomendaciones del fabricante (es decir, sin preparación blanda, utilizando la menor cantidad de solución salina en el balón). La fluoroscopia (*figuras 1A y B*, *vídeo 1* y *vídeo 2 del material suplementario*) y las ecocardiografías transesofágica y

transtorácica (*figuras 2A y B* y *vídeo 3* y *vídeo 4 del material suplementario*) confirmaron la apropiada colocación de la prótesis, con un gradiente medio de 9 mmHg y ausencia de fugas paravalvulares relevantes. Sin embargo, 24 h después de la intervención, se realizó una ecocardiografía transtorácica de seguimiento y se observó la aparición *de novo* de un gradiente aórtico medio de 42 mmHg (*figura 2C*). La válvula protésica había migrado retrocediendo hacia el tracto de salida, con lo que no cubría la válvula nativa, que volvía a ser funcionante (*figura 1C* y *figura 2D*, *vídeo 5* y *vídeo 6 del material suplementario*). Se revisó el caso y se llegó a la conclusión de que se podría haber colocado la prótesis valvular en una posición ligeramente demasiado baja y podría haberse expandido de manera subóptima durante la intervención. Después de comentar el caso en el equipo cardiológico, se optó por una intervención *valve-in-valve* con una segunda válvula Edwards-SAPIEN XT de 26 mm (*figura 1D* y *vídeo 7 del material suplementario*). Esto permitió tratar con éxito la estenosis aórtica e impidió una mayor migración de la prótesis original. Se dio de alta al paciente 3 días después de la segunda intervención, y en el seguimiento realizado al cabo de un año no presentaba insuficiencia cardíaca y la prótesis tenía una función adecuada.

La migración retrógrada de la válvula protésica tras TAVI es muy poco frecuente. Puede producirse durante la intervención¹, en los primeros días tras ella² o después^{3,4}. El primer paso para poder resolverlo es identificar los factores que contribuyen a que la migración se produzca. Estos factores incluyen desde la colocación inadecuada de la prótesis (es decir, demasiado baja)¹, hasta la expansión subóptima de la válvula, la calcificación desigual o insuficiente del anillo aórtico que haga que la fijación de la prótesis

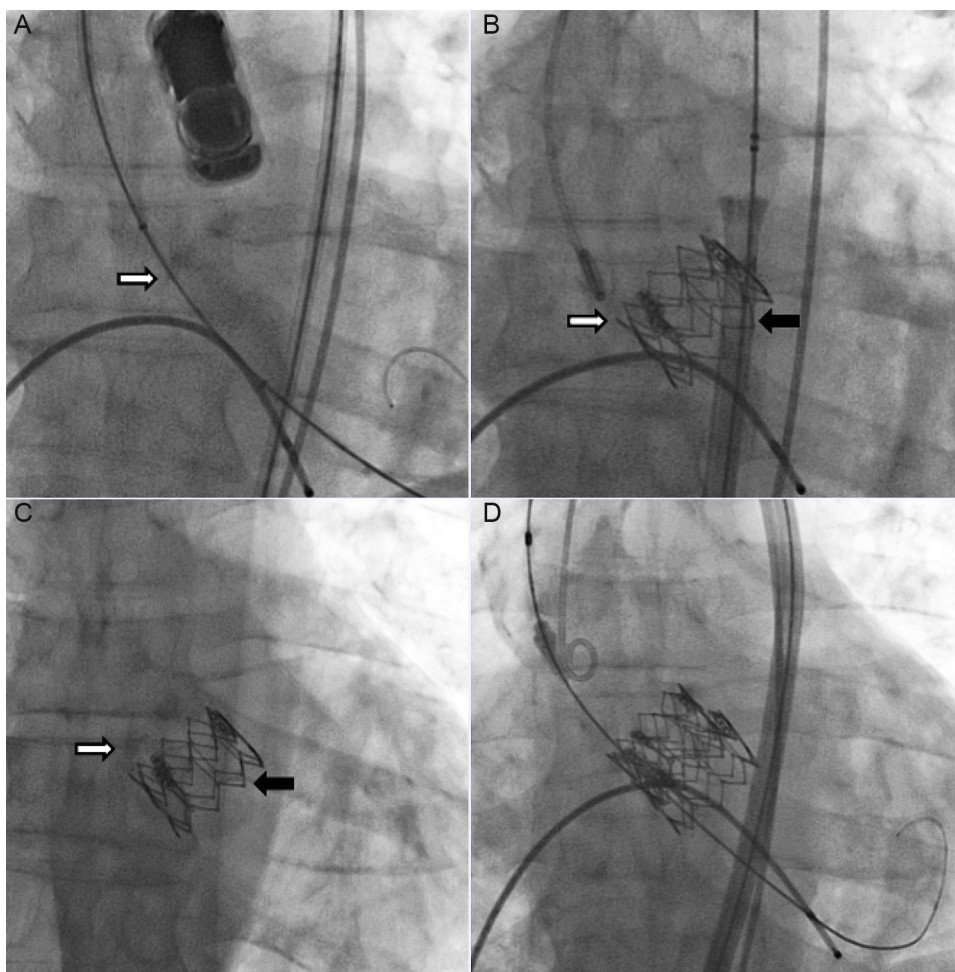


Figura 1. A: imágenes de fluoroscopia previas al implante. B: inmediatamente después del implante. C: posición de la prótesis tras la migración. D: resultado final tras la intervención *valve-in-valve*. La flecha blanca señala la válvula nativa. La flecha negra señala la prótesis.

sea insuficiente, la regurgitación paravalvular aórtica, el tamaño insuficiente de la válvula⁴ y las válvulas bicúspides anatómicas o funcionales. En nuestro paciente, se consideró que la primera de ellas era la causa de la complicación, aunque no se puede asegurar que no se produjera también una expansión insuficiente. Es importante identificar las causas verdaderas de la migración, así como descartar otros posibles factores. Esto permite elegir soluciones apropiadas, a la vez que evita las que pueden ser lesivas. Por ejemplo, si se considera erróneamente que la causa de la migración es un tamaño valvular insuficiente, ello puede llevar al uso posterior de una válvula de tamaño excesivo, con gran riesgo de causar nuevos daños. Además, el uso de válvulas plenamente reposicionables puede reducir el riesgo de posición incorrecta y migración. También se plantea la posibilidad de que un implante directo (sin predilatación) pudiera reducir el riesgo de esta complicación.

Una vez determinadas las causas de la migración, el equipo cardiológico debe elegir rápidamente un abordaje quirúrgico o

percutáneo, ya que las consecuencias de la migración valvular pueden ser catastróficas si la válvula va más allá del tracto de salida y se introduce en la cavidad del ventrículo izquierdo. En los pocos estudios que describen esta complicación, la cirugía fue el método preferido en casi todos los casos publicados. De hecho, encontramos solo un caso en el que este problema se resolvió con abordaje percutáneo⁵, pero fue un caso de tamaño valvular insuficiente y la complicación se produjo durante la intervención.

Aunque en nuestro caso se consideró la posibilidad de un abordaje quirúrgico, se pensó que una intervención *valve-in-valve* era la opción más segura para resolver el problema, ya que la prótesis no interfería en el aparato mitral, el paciente tenía aorta de porcelana y la migración era consecuencia de una expansión insuficiente de la válvula y una colocación ligeramente baja. La segunda prótesis se fijaría no solo al anillo nativo, sino también a la prótesis original, con lo que se impediría la migración de ambas válvulas. Este enfoque parece justificado, dada la evolución favorable del paciente.

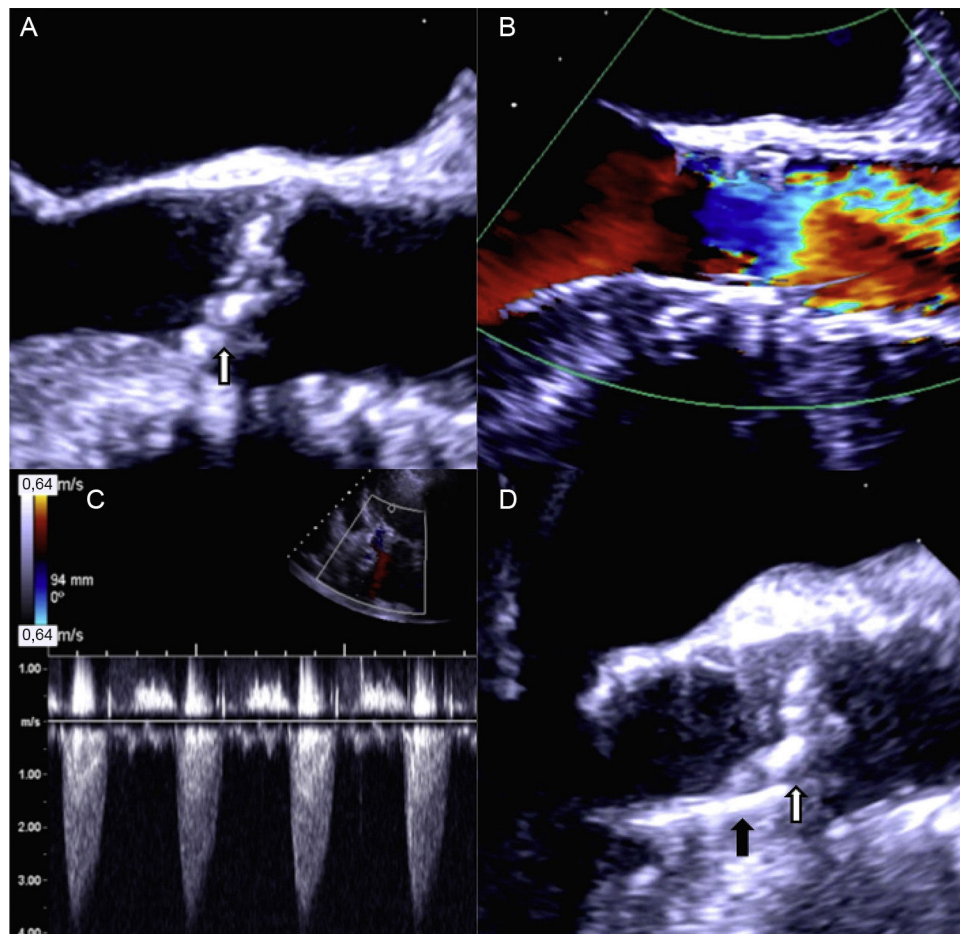



Figura 2. A: imágenes ecocardiográficas previas al implante. B: flujo a través de la prótesis inmediatamente después del implante. C: gradiente ventrículo izquierdo-aorta tras la migración de la prótesis. D: imagen bidimensional de la prótesis tras la migración. La flecha blanca señala el calcio de la válvula nativa. La flecha negra señala la prótesis. Esta figura se muestra a todo color solo en la versión electrónica del artículo.

MATERIAL SUPLEMENTARIO

 Se puede consultar material suplementario a este artículo en su versión electrónica disponible en [doi:10.1016/j.recesp.2016.08.004](https://doi.org/10.1016/j.recesp.2016.08.004).

Miguel Nobre Menezes^{a,*}, Pedro Canas da Silva^a, Ângelo Nobre^b, Eduardo Infante de Oliveira^a, Pedro Carrilho Ferreira^a y Fausto J. Pinto^a

^aCardiology Department, University Hospital Santa Maria/Centro Hospitalar de Lisboa Norte/CCUL, Lisbon, Portugal

^bCardiothoracic Surgery Department, University Hospital Santa Maria/Centro Hospitalar de Lisboa Norte/CCUL, Lisbon, Portugal

* Autor para correspondencia:

Correo electrónico: mnmenezes.gm@gmail.com

(M. Nobre Menezes).

On-line el 31 de octubre de 2016

BIBLIOGRAFÍA

1. Cao C, Ang SC, Vallely MP, Ng M, Adams M, Wilson M. Migration of the transcatheter valve into the left ventricle. *Ann Cardiothorac Surg.* 2012;1:243-244.
2. Clavel M-A, Dumont E, Pibarot P, et al. Severe valvular regurgitation and late prosthesis embolization after percutaneous aortic valve implantation. *Ann Thorac Surg.* 2009;87:618-621.
3. Nkomo VT, Suri RM, Pislaru SV, et al. Delayed transcatheter heart valve migration and failure. *JACC Cardiovasc Imaging.* 2014;7:960-962.
4. Prakash R, Crouch G, Joseph MX, Bennetts J, Selvanayagam JB, Sinhal A. Very late ventricular displacement of transcatheter aortic valve resulting in severe paravalvular regurgitation. *JACC Cardiovasc Interv.* 2014;7:e13-e15.
5. Showkathali R, Dworakowski R, MacCarthy P. Valve in valve implantation to prevent acute prosthetic valve migration in Transcatheter Aortic Valve Implantation (TAVI). *Indian Heart J.* 2015;67:598-599.

<http://dx.doi.org/10.1016/j.recesp.2016.08.004>
0300-8932/

© 2016 Sociedad Española de Cardiología. Publicado por Elsevier España, S.L.U. Todos los derechos reservados.

Implante percutáneo transfemoral de válvula aórtica en pacientes con enfermedad arterial periférica



Transcatheter Aortic Valve Implantation in Patients With Arterial Peripheral Vascular Disease

Sr. Editor:

Parece que los procedimientos de implante percutáneo de válvula aórtica (TAVI) por acceso transfemoral muestran mejores resultados que los realizados por acceso transapical, tanto en supervivencia como en complicaciones mayores. La vía