

Aneurismas de la circulación colateral en la coartación aórtica, ¿son una contraindicación para el tratamiento percutáneo? Respuesta



Collateral Aneurysms in Aortic Coarctation. A Contraindication for Percutaneous Intervention? Response

Sr. Editor:

Hemos leído con gran atención la carta al Editor de Díez-Delhoyo et al. a nuestro artículo sobre el tratamiento percutáneo de la coartación aórtica aludiendo a 1 de los casos en que se produjo el fallecimiento por hematemesis masiva¹. En relación con este caso, queríamos hacer una serie de consideraciones.

Se trataba de un paciente con diagnóstico tardío de coartación de aorta con circulación colateral muy desarrollada y un aneurisma intercostal distal a la zona aórtica. El caso se discutió en sesión, y se decidió un abordaje percutáneo por el altísimo riesgo quirúrgico de este tipo de pacientes, con posibles complicaciones graves².

En este caso, el aneurisma previamente estaba sometido a baja presión, dado que se encontraba distal a la zona coartada, y una vez que se resuelve la obstrucción, se somete a una mayor presión, por lo que, si no se consigue un correcto aislamiento, hay mayor riesgo de rotura, como sucedió en nuestro caso. En la necropsia se evidenció la pérdida de recubrimiento, que quedó en la propia vaina transportadora debido a la fricción (figura).

Actualmente nuestro grupo ha empezado a utilizar con éxito en varios casos un nuevo sistema de liberación con *stent* premontado (Nudel delivery system Numed), similar al utilizado con la válvula pulmonar Melody, que confiere mayor seguridad durante el implante porque impide tanto la migración del *stent* como la pérdida de recubrimiento de politetrafluoroetileno expandido (ePTFE) del *stent*.

Con nuestra experiencia y revisada la bibliografía, concluimos que, en este tipo de coartación de aorta con gran circulación colateral y aneurismas intercostales, el tratamiento percutáneo es el de elección para asegurar el completo aislamiento de los aneurismas mediante la embolización con *coils* o dispositivos Amplatzer^{2,3} o empleando *stents* recubiertos³, por lo que es de vital importancia un estudio radiológico previo mediante tomografía computarizada o resonancia magnética para una adecuado abordaje del caso^{2,3}.

Luis Fernández González*, Roberto Blanco Mata, Koldobika García San Román y Juan Alcibar Villa

Sección de Hemodinámica y Cardiología Intervencionista, Hospital Universitario de Cruces, Baracaldo, Vizcaya, España

* Autor para correspondencia:

Correo electrónico: Luisfg82@hotmail.com (L. Fernández González).

On-line el 6 de diciembre de 2016

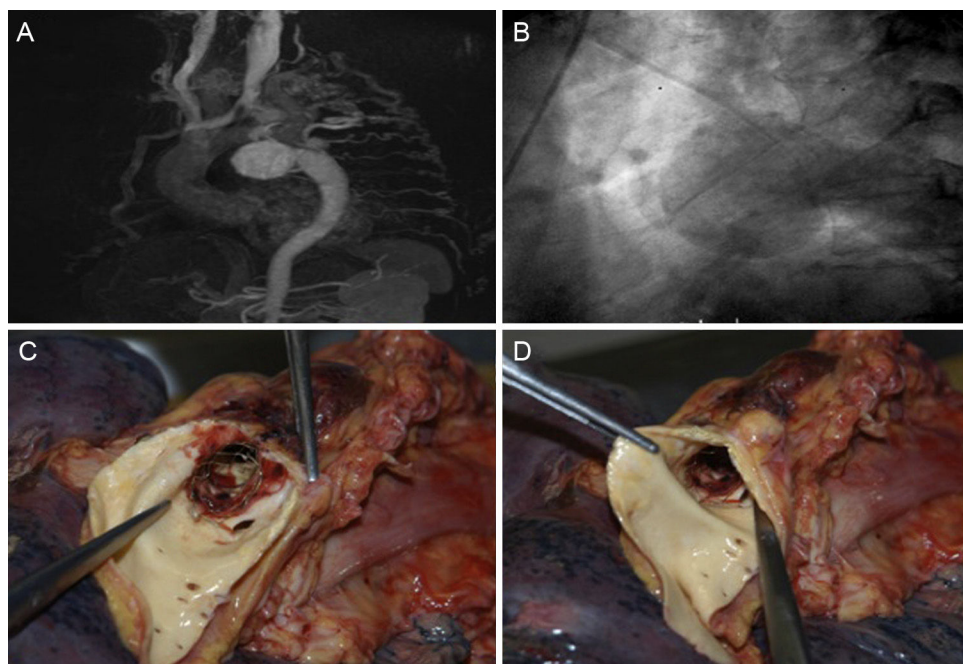


Figura. A: estudio con resonancia magnética en el que se aprecia una gran suplenia colateral, contraste de la aorta descendente y el aneurisma gigante intercostal. B: en fases tardías de la aortografía, se visualiza una gran colateral que da flujo a la aorta descendente y se contrasta un gran aneurisma intercostal. C y D: imagen de necropsia en la que se observa la pérdida de recubrimiento del *stent*.

BIBLIOGRAFÍA

1. Fernández González L, García San Román K, Blanco Mata R, et al. Tratamiento percutáneo con *stent* de la coartación aórtica de aorta en el adulto. *Rev Esp Cardiol*. 2016;69:1109-1111.
2. Tapping CR, Ettles DF. Endovascular management of bilateral superior intercostal artery aneurysm following late repair of coarctation of aorta. *Thorac Cardiovasc Surg*. 2011;59:311-313.

3. Batlivala SP, Rome JJ. Concomitant percutaneous treatment of aortic coarctation and associated intercostal aneurysms: pre-procedural recognition is key. *Cardiol Young*. 2016;26:390-395.

VÉASE CONTENIDO RELACIONADO:
<http://dx.doi.org/10.1016/j.recesp.2016.09.046>

<http://dx.doi.org/10.1016/j.recesp.2016.10.024>
 0300-8932/

© 2016 Sociedad Española de Cardiología. Publicado por Elsevier España, S.L.U. Todos los derechos reservados.

Evaluación de los esquemas de riesgo hemorrágico HAS-BLED y ORBIT en pacientes con fibrilación auricular no valvular tratados con anticoagulación oral



Evaluation of HAS-BLED and ORBIT Bleeding Risk Scores in Nonvalvular Atrial Fibrillation Patients Receiving Oral Anticoagulants

Sr. Editor:

Hemos leído con interés la carta de Riziq-Yousef Abumuaileq et al.¹ sobre los esquemas de riesgo hemorrágico en la fibrilación auricular (FA). Los autores analizaron las diferencias en la predicción de hemorragia mayor e intracraneal entre los esquemas ORBIT, HAS-BLED y ATRIA. Concluyen que el esquema ORBIT funciona tan bien como el HAS-BLED, tanto en población general como en pacientes con razón internacional normalizada (INR) lábil. Tras la lectura de la carta, realizamos algunas consideraciones.

Recientemente se ha presentado la guía europea sobre FA², donde se recomienda el uso de los esquemas de riesgo hemorrágico para los pacientes con anticoagulación oral (recomendación IIa, B), independientemente del cálculo del riesgo isquémico con el esquema CHA₂DS₂-VASc. A pesar de que no indica la superioridad de ninguno de los esquemas de riesgo hemorrágico, destaca la importancia de controlar 4 factores de riesgo modificables: hipertensión, labilidad del INR, medicación que predisponga a la hemorragia y exceso de alcohol. Todos estos factores modificables están incluidos en el esquema HAS-BLED. El esquema ORBIT surgió como una herramienta para evaluar el riesgo hemorrágico de los pacientes con cualquier tipo de tratamiento anticoagulante³, y destaca que no es necesario valorar la labilidad del INR por su complejidad e inutilidad con los anticoagulantes directos. Estos anticoagulantes directos son al menos tan eficaces como los antagonistas de la vitamina K (AVK) en la prevención de eventos embólicos y disminuyen las hemorragias intracraneales. Sin embargo, su empleo sigue siendo escaso en España (el 11,2% según el registro PREFER-AF). La eficacia del tratamiento con AVK depende de la calidad de la anticoagulación estimada por el tiempo en rango terapéutico (TRT), que debe ser cuanto más alto mejor². Por eso consideramos que, para realizar una buena comparación entre los esquemas de riesgo, se debe evaluar la calidad de la anticoagulación con los controles de INR, ya que es una variable del esquema HAS-BLED. No disponer de datos suficientes de control de INR antes de la inclusión ha podido influir en los resultados del estudio de Riziq-Yousef Abumuaileq et al.¹

Nuestro grupo ha analizado las diferencias entre el esquema HAS-BLED y ORBIT para la predicción de mortalidad y hemorragia mayor en 2 poblaciones: pacientes con fibrilación auricular no valvular (FANV) crónica del registro español FANTASIIA y pacientes con FANV sometidos a cardioversión eléctrica⁴. Se analizó a 406 pacientes con FANV y una mediana de TRT de 60% [50-68] y con un 39,2% de la población con TRT < 60%. Además, se analizó a 1.276 pacientes del registro FANTASIIA con una media de TRT del

60,9% ± 24,4% y un 54% de pacientes con TRT < 65%. En los pacientes sometidos a cardioversión eléctrica, no se observaron diferencias significativas en la predicción de hemorragia mayor y mortalidad entre los esquemas HAS-BLED y ORBIT. En la población del registro FANTASIIA, tampoco se observaron diferencias significativas en la predicción de hemorragia y mortalidad. Estos hallazgos concuerdan con los publicados por Senoo y Lip⁵ en la población del estudio AMADEUS.

Por ello, consideramos que el esquema ORBIT no mejora los resultados del HAS-BLED en la predicción de hemorragia, y no ayuda al manejo clínico al carecer de factores modificables. Una puntuación elevada de un esquema de riesgo hemorrágico no es una contraindicación para la anticoagulación, sino que es una alerta para modificar los factores perjudiciales de nuestros pacientes anticoagulados utilizando un esquema dinámico como el HAS-BLED.

Ante un paciente con FANV, la simplicidad es esencial para prevenir eventos:

1. Calcular el riesgo isquémico con el esquema CHA₂DS₂-VASc para excluir a los pacientes que no se benefician de la anticoagulación.
2. Calcular el esquema hemorrágico HAS-BLED para alertar de los factores de riesgo hemorrágico modificables.
3. Usar el esquema SAME-TT₂R₂ para identificar a los pacientes con mal control de INR y conocer qué pacientes son candidatos a tratamiento con AVK (SAME-TT₂R₂ 0-1) o con anticoagulantes directos (SAME-TT₂R₂ ≥ 2).

CONFLICTO DE INTERESES

El registro FANTASIIA cuenta con una beca no condicionada por Pfizer/Bristol-Myers-Squibb y por subvenciones del Instituto de Salud Carlos III (Madrid)-FEDER (RD12/0042/0068, RD12/0042/0010, RD12/0042/0069 y RD12/0042/0063).

Los autores están financiados por RD12/0042/0049 (RETICS) del ISCIII y PI13/00513/FEDER del ISCIII.

María Asunción Esteve-Pastor^a, Amaya García-Fernández^b, Vanessa Roldán^c y Francisco Marín^{a,*}

^aServicio de Cardiología, Hospital Clínico Universitario Virgen de la Arrixaca, IMIB-Arrixaca, El Palmar, Murcia, España

^bServicio de Cardiología, Hospital General Universitario de Alicante, Instituto de Investigación Sanitaria y Biomédica ISABIAL-FISABIO, Alicante, España

^cServicio de Hematología, Hospital Universitario Morales Meseguer, Murcia, España

* Autor para correspondencia:
 Correo electrónico: fcomarino@hotmail.com (F. Marín).

On-line el 16 de noviembre de 2016