

Electro-Reto

Respuesta al ECG de septiembre de 2017



Response to ECG, September 2017

Pablo Robles Velasco*, Isabel Monedero Sánchez y Roberto del Castillo Medina

Unidad de Cardiología, Hospital Universitario Fundación Alcorcón, Alcorcón, Madrid, España

La coronariografía mostró oclusión de la arteria coronaria derecha (ACD) que implicaba el origen de un ramo ventricular derecho (figura A, flecha). Se realizó apertura de la arteria y el ECG corrigió las alteraciones del ST en precordiales (figura B). La oclusión del tronco coronario izquierdo produce una lesión subendocárdica extensa con elevación del ST en aVR > V₁. La oclusión simultánea de la arteria descendente anterior proximal produciría elevación generalizada del ST en precordiales izquierdas (respuestas 1 y 3, incorrectas). El ECG es característico de infarto agudo de miocardio inferior relacionado con la ACD y afección del VD¹. La elevación del ST simultánea en V₁-V₃ plantea el diagnóstico diferencial con oclusión de la arteria descendente anterior distal, en una arteria que rodea el ápex. La elevación del ST V₁ > V₂ > V₃ junto con el ECG de afección de la ACD la distingue de la oclusión simultánea de una rama del VD² (respuesta 2, incorrecta; la respuesta correcta es la 4).

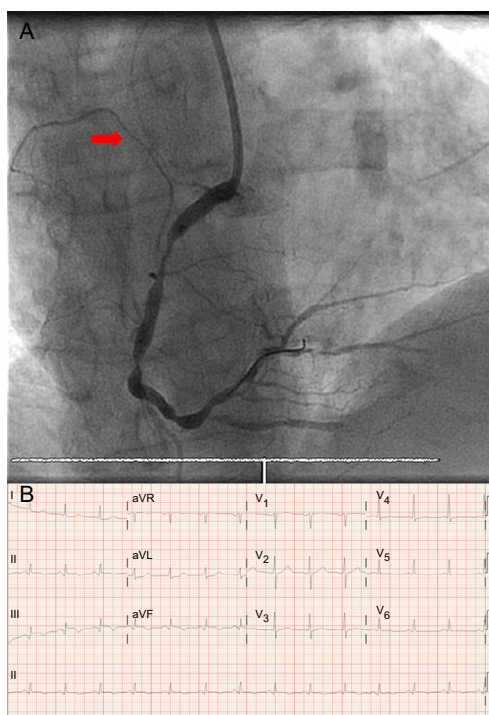


Figura.

BIBLIOGRAFÍA

1. Robles P, Jimenez JJ. Working in reverse. *Am J Med.* 2006;119:1043-1044.
2. Alzand BSN, Gorgels APM. Combined anterior and inferior ST-segment elevation Electrocardiographic differentiation between right coronary artery occlusion with predominant right ventricular infarction and distal left anterior descending branch occlusion. *J Electrocardiol.* 2011;44:383-388.

VÉASE CONTENIDO RELACIONADO:

<http://dx.doi.org/10.1016/j.recesp.2016.11.023>

* Autor para correspondencia:

Correo electrónico: problesve.pr@gmail.com (P. Robles Velasco).

Full English text available from: www.revespcardiol.org/en

<http://dx.doi.org/10.1016/j.recesp.2016.11.026>

0300-8932/© 2016 Sociedad Española de Cardiología. Publicado por Elsevier España, S.L.U. Todos los derechos reservados.