

Cartas científicas

Estimulación endocárdica de niños con peso inferior a 10 kilogramos



Endocardial Pacing in Infants and Young Children Weighing Less Than 10 Kilograms

Sr. Editor:

El implante de marcapasos endocárdico definitivo en población pediátrica es un reto y supone menos del 1% del total de pacientes que merecen colocación¹. La ausencia de dispositivos diseñados para niños ha limitado su aplicación generalizada. Anteriormente, los implantes de marcapasos en menores se realizaban con abordaje epicárdico porque el tamaño de los generadores y los cables intravenosos se consideraba poco apropiado y peligroso. Sin embargo, la colocación de marcapasos endocárdico en edad pediátrica se utiliza cada vez con mayor frecuencia por las ventajas que ofrece, como los umbrales de captura más bajos y la menor posibilidad de fractura de los electrodos².

Se presenta nuestra experiencia en pacientes con peso < 10 kg a los que se implantó un marcapasos endocárdico definitivo (25 pacientes), desde enero de 2006 a marzo de 2015. Las medianas de edad y peso fueron 17 (intervalo, 6-40) meses y 7 (4,4-10,0) kg respectivamente. El motivo del implante fue el bloqueo auriculoventricular (BAV) completo posquirúrgico en 22 pacientes (88%) (tabla). Salvo en un caso, el BAV era consecuencia del cierre de un defecto interventricular. La mediana de tiempo entre la cirugía y el implante del marcapasos fue 23 (9-40) días. El acceso vascular fue mediante punción de la vena subclavia derecha (n = 15) o izquierda (n = 10). Se utilizaron introductores de calibre 7 Fr para avanzar los electrodos auriculares o ventriculares (52 cm de longitud y 2 mm de diámetro), todos bipolares y de fijación activa. Los cables auriculares en casos de colocación bicameral se dejaron con un asa redundante en la aurícula derecha (aproximadamente de 4-6 cm) (figura). En la tabla se muestran los modelos de generador utilizados, los sitios anatómicos de fijación de los cables y la modalidad de estimulación y los parámetros eléctricos

basales en el momento del implante y en el seguimiento. El generador se colocó en una bolsa subpectoral. La colocación del marcapasos se realizó sin incidentes en prácticamente todos pacientes; 1 presentó taquicardia supraventricular durante la fijación del cable auricular, sin repercusión; 1 niño sufrió la disfunción del cable auricular el segundo día del procedimiento (por desplazamiento del cable) y requirió recambio. Se dio seguimiento a 22 pacientes (88%), con una mediana de 48 (1-102) meses. Dos niños necesitaron recambio del generador por agotamiento de la batería. No hubo evidencia de trombosis venosa en el momento de recambiar el sistema. La exteriorización de los electrodos se presentó en 3 casos (12%), secundaria a infección en el sitio del implante a los 8, 25 y 27 meses de colocado el marcapasos, todos sin antecedente de hematoma en el sitio del implante. Una vez resuelto el proceso infeccioso, 2 niños necesitaron extracción y reimplante por vía quirúrgica (epicárdico) y otro, la recolocación por vía percutánea en posición contralateral. Todos los pacientes, incluidos los que sufrieron exteriorización del marcapasos, se encontraban en buen estado clínico.

Se debe tener en cuenta algunas consideraciones cuando se decide colocar un marcapasos endocárdico en niños pequeños. El crecimiento puede causar desplazamiento de los cables, lo que puede afectar a la estimulación del dispositivo, lo cual a su vez obligaría a implantar nuevos cables en un periodo relativamente corto. Para evitarlo, es deseable introducir una mayor longitud del cable en la aurícula. Gheissari et al.³ calcularon que un asa del electrodo auricular derecho de 8 cm permite un crecimiento de 6 a 12 años sin necesidad de reintervención; cada año se necesitan aproximadamente 10 mm del cable para compensar el crecimiento del niño. Otros señalan que, al dejar un asa tan redundante, hay riesgo de desplazamiento hacia el tracto de salida del ventrículo derecho que puede generar insuficiencia pulmonar⁴. En nuestra experiencia, es conveniente dejar un asa de aproximadamente 4-6 cm, y hasta el momento no se ha producido problema alguno, aunque reconocemos que se debe contar con un mayor número de pacientes y un seguimiento más largo. Otro aspecto importante es la delgada capa de tejido subcutáneo de los niños pequeños. El

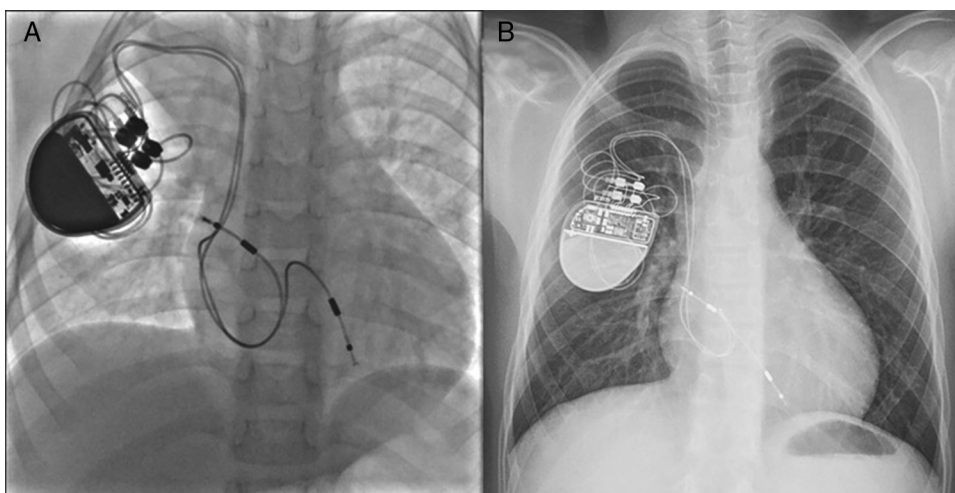


Figura. Paciente de 2 años y 9 kg de peso con bloqueo auriculoventricular congénito. Obsérvese la disposición de los electrodos tanto en la aurícula como en el ápex del ventrículo derecho (A). El mismo paciente a la edad de 8 años y con 25 kg (B). Obsérvese el mínimo desplazamiento de los electrodos a pesar de un crecimiento somático significativo.

Tabla
Características clínicas y eléctricas del implante de marcapasos endocárdico definitivo en niños pequeños

Paciente	Cardiopatía congénita	Generador	Sitio de implante		Modalidad	Parámetros eléctricos al implante						
			Aurícula	Ventrículo		Aurícula			Ventrículo			Frecuencia cardíaca máx/mín (lpm)
						Sensibilidad (mV)	Umbral captura (mV)	Impedancia (Ω)	Sensibilidad (mV)	Umbral de captura (mV)	Impedancia (Ω)	
1	CIA + CIV	St. Jude Microny II	-----	Ápex	VVIR	-----	-----	-----	NA	NA	NA	185/90
2	CoAo + PCA + CIV	Guidant Insignia I Entra	Pared posterior	Ápex	DDDR	NA	NA	464	NA	NA	512	150/80
3	Doble discordancia + CIV	Vitatron	Pared posterior	Ápex de VI	DDD	NA	0,2	450	NA	0,4	598	170/90
4	Canal AV	St. Jude Microny II	----	TSVD	VVIR	-----	-----	-----	NA	NA	415	185/90
5	CIV + PCA	Guidant Insignia I Entra	Orejuela	TSVD	DDDR	NA	NA	610	NA	NA	530	180/80
6	CATVP supracardiaca a VCS	Guidant Insignia I Entra	Pared posterior	Ápex	DDD	3,5	0,4	420	3,5	0,4	430	180/90
7	Dextrocardia, situs inversus, DVSVD	Guidant Insignia I Entra	Pared posterior	Ápex	DDD	0,75	0,6	447	8,6	0,9	464	150/90
8	Corazón estructuralmente sano	Guidant Insignia I Entra	Pared posterior	Ápex	DDDR	1,5		530	8,0		490	185/90
9	TGA + CIV + rodete subpulmonar	Guidant Insignia I Entra	Pared lateral	Ápex	DDDR	2,0	1,0	400	10	1,25	700	185/110
10	CIV + PCA	Medtronic	Orejuela	TSVD	DDDR	0,19	2,4	866	15	2,1	952	180/80
11	CIV + PCA	Boston Scientific Altrua	Orejuela	TSVD	DDD	1,0	0,75	470	6,0	0,5	440	185/70
12	Corazón estructuralmente sano + parálisis de aurícula derecha	Boston Scientific Altrua	Pared posterior	TSVD	DDDR	NA	NA	420	8,5	NA	480	185/90
13	CIV + PCA	Boston Scientific Altrua	Orejuela	TSVD	DDDR	2,0	1,6	610	15	1,2	530	180/70
14	CIV + PCA	Boston Scientific Altrua	Pared posterior	TSVD	DDDR	3,6	1,5	636	20,7	0,9	870	185/100
15	Yuxtaposición de orejuelas	Medtronic	Septo interauricular	Ápex	DDD	1,0	0,6	764	6,8	1,1	697	185/100
16	CIV + PCA	Boston Scientific Altrua	Orejuela	TSVD	DDDR	1,5	0,9	430	2,5	0,5	480	180/80
17	Canal AV	Boston Scientific Altrua	Pared lateral	TSVD	DDDR	1,2	0,5	780	7,0	0,8	640	185/100
18	CIA + CIV	Boston Scientific Altrua	Pared posterior	TSVD	DDDR	1,2	0,4	560	6,0	0,7	538	185/70
19	CIV	Boston Scientific Altrua	Techo	Ápex	DDDR	0,75	0,8	413	2,5	0,4	445	180/80
20	CIV + PCA	Boston Scientific Altrua	Pared lateral	Ápex	DDDR	0,75	1,2	534	2,5	1,2	568	180/80
21	CATVP intracardiaca a seno coronario + CIV	Boston Scientific Altrua	Orejuela	TSVD	DDDR	0,5	0,9	474	2,5	0,5	540	185/90
22	DVSVD	Boston Scientific Altrua	Techo	TSVD	DDDR	0,8	1,3	568	3,0	1,4	620	185/70

Tabla (Continuación)

Características clínicas y eléctricas del implante de marcapasos endocárdico definitivo en niños pequeños

Paciente	Cardiopatía congénita	Generador	Sitio de implante		Modalidad	Parámetros eléctricos al implante						
			Aurícula	Ventrículo		Aurícula			Ventrículo			Frecuencia cardíaca máx/mín (lpm)
						Sensibilidad (mV)	Umbral captura (mV)	Impedancia (Ω)	Sensibilidad (mV)	Umbral de captura (mV)	Impedancia (Ω)	
23	CoAo + CIV	Boston Scientific Ingenio MRI	Orejuela	TSVD	DDDR	1,0	1,5	610	6,5	0,7	740	185/100
24	CIV	Boston Scientific Ingenio MRI	Orejuela	TSVD	DDDR	0,75	0,6	468	2,5	0,8	534	185/90
25	CIA + DVSVD	Boston Scientific Ingenio MRI	Orejuela	TSVD	DDDR	0,75	0,4	788	2,5	0,4	753	185/110

Paciente	Parámetros eléctricos al seguimiento									
	Aurícula			Ventrículo			% estimulación		Intervalo AV	
	Sensibilidad (mV)	Umbral captura (mV)	Impedancia (Ω)	Sensibilidad (mV)	Umbral de captura (mV)	Impedancia (Ω)	Auricular	Ventricular	AVs	AVp
1	----	----	----	NA	NA	NA	SS	SS	SS	SS
2	NA	NA	NA	NA	NA	NA	SS	SS	SS	SS
3	1,75	2,5	650	NA	0,75	450	29	99	ND	ND
4	----	----	----	NA	NA	NA	----	ND	----	----
5	1,2	3,25	310	8,6	5,0	380	6	100	ND	ND
6	NA	NA	NA	NA	NA	NA	SS	SS	SS	SS
7	2,0	0,1	470	NA	2,5	500	57	100	ND	ND
8	4,2	1,75	470	NA	1,5	520	0	100	150	80
9	NA	NA	NA	NA	NA	NA	13	98	ND	ND
10	4,0	1,75	460	7,7	5,1	383	21	100	80	140
11	2,0	0,05	370	NA	0,05	410	0	100	ND	ND
12	2,5	1,16	490	4,4	4,1	490	100	73	ND	ND
13	0,75	0,75	460	NA	2,5	420	1	99	ND	ND
14	NA	2,0	410	NA	1,75	520	97	100	ND	150
15	1,4	1,25	522	NA	1,25	470	1	100	120	150
16	2,4	1,24	610	NA	1,25	480	4	100	ND	ND
17	2,2	1,75	420	NA	1,5	420	19	100	ND	ND
18	0,5	1,5	420	NA	1,5	420	14	100	ND	ND
19	NA	2,0	380	NA	1,75	410	2	100	ND	ND
20	1,0	1,25	530	NA	1,75	430	40	100	ND	ND
21	0,32	8,75	560	6,5	1,5	440	14	92	ND	ND
22	2,4	1,25	410	NA	1,25	460	57	100	ND	ND
23	1,9	1,25	400	NA	1,5	460	11	100	ND	ND
24	0,9	6,25	NA	12	2,0	NA	7	2	ND	ND
25	NA	NA	NA	NA	NA	NA	56	100	80	160

AV: auriculoventricular; AVp: intervalo AV estimulado; AVs: intervalo AV sensado; CATVP: conexión anómala total de venas pulmonares; CIA: comunicación interauricular; CIV: comunicación interventricular; CoAo: coartación de aorta; DVSVD: doble vía de salida del ventrículo derecho; lpm: latidos por minuto; NA: no aplicable; ND: no disponible; PCA: persistencia de conducto arterioso; SS: sin seguimiento; TGA: transposición de grandes arterias; TSVD: tracto de salida de ventrículo derecho; VI: ventrículo izquierdo.

tamaño de la fuente del marcapasos tiende a ejercer tensión contra el tejido y puede ocasionar lesiones a ese nivel. Según esto, hay riesgo de exteriorización e infección del sistema de estimulación, como han señalado estudios similares al nuestro⁵. Al respecto, el implante subpectoral del generador se ha asociado con menos riesgo de infección⁶. Se prefiere este abordaje no solo por razones estéticas, sino porque el músculo pectoral provee mayor protección en estos pacientes.

Para concluir, si bien los pacientes merecen vigilancia estrecha toda la vida por el riesgo de exteriorización de los electrodos o trombosis venosa, consideramos que el implante de marcapasos endocárdico en pacientes pediátricos de menos de 10 kg es una opción razonablemente efectiva y segura en centros con experiencia.

Aldo Campos-Quintero, José Antonio García-Montes,
Rubén Cruz-Arias, Carlos Zabal-Cerdeira,
Juan Calderón-Colmenero y Juan Pablo Sandoval*

Departamento de Cardiología Pediátrica y Hemodinámica
e Intervención en Cardiopatías Congénitas, Instituto Nacional
de Cardiología Ignacio Chávez, Ciudad de México, México

* Autor para correspondencia:

Correo electrónico: juanpablo.sandoval@cardiologia.org.mx
(J.P. Sandoval).

On-line el 19 de enero de 2017

BIBLIOGRAFÍA

- McLeod KA. Cardiac pacing in infants and children. *Heart*. 2010;96:1502-1508.
- Welisch E, Cherlet E, Crespo-Martínez E, et al. A single institution experience with pacemaker implantation in a pediatric population over 25 Years. *Pacing Clin Electrophysiol*. 2010;33:1112-1118.
- Gheissari A, Hordof A, Spotnitz H. Transvenous pacemaker in children: relation of lead length to anticipated growth. *Ann Thorac Surg*. 1991;52:118-121.
- Antretter H, Colvin J, Schweigmann U, et al. Special problems of pacing in children. *Indian Pacing Electrophysiol J*. 2003;3:23-33.
- Robledo-Nolasco R, Ortiz-Avalos M, Rodríguez-Díez G, et al. Transvenous pacing in children weighing less than 10 kilograms. *Pacing Clin Electrophysiol*. 2009;32:177-181.
- Baddour L, Epstein A, Erickson C, et al. Update on cardiovascular implantable electronic device infections and the management: a scientific statement from the American Heart Association. *Circulation*. 2010;121:458-477.

<https://doi.org/10.1016/j.recesp.2016.11.034>
0300-8932/

© 2016 Sociedad Española de Cardiología. Publicado por Elsevier España, S.L.U. Todos los derechos reservados.

Inusual endocarditis grave por *Kodamaea ohmeri* asociada a linfocitosis hemofagocítica



A Rare Life-threatening *Kodamaea ohmeri* Endocarditis Associated With Hemophagocytic Lymphohistiocytosis

Sr. Editor:

Se presenta el caso de un varón de 57 años con una clínica de 3 meses de pirexia intermitente. Recibió tratamiento antibacteriano irregular y de trombolisis en un hospital local a causa de una oclusión distal de la arteria poplítea derecha. Entre sus antecedentes médicos, constan múltiples fracturas óseas, una púrpura alérgica e hipertensión arterial. El tratamiento incluía prednisona (30 mg/día por vía oral), metoprolol y amlodipino.

En la exploración física, los ruidos pulmonares eran claros y se auscultó un soplo pansistólico 3/6 en el borde esternal derecho. Se observó una hinchazón de la pierna derecha y gangrena en el quinto dedo del pie. La palpación abdominal reveló una esplenomegalia leve. Se identificaron las siguientes anomalías en los resultados analíticos: recuento leucocitario, $3,20 \times 10^9/l$; recuento de plaquetas, $30 \times 10^9/l$; hemoglobina, 8,80 g/dl; albúmina, 2,99 g/dl; velocidad de sedimentación globular, 42 mm/h; proteína C reactiva, 13,30 mg/l, y ferritina, 674 μ g/l.

Tres hemocultivos resultaron positivos y la tinción de Gram mostró células de levaduras con gemación. El germen aislado tras un subcultivo en CHROMagar (Becton Dickinson, París, Francia) mostró colonias membranosas que cambiaban de rosa a azul en un plazo de 48 h (figura A). En agar de harina de maíz (Becton Dickinson), se observaron pseudohifas y blastoconidios al cabo de 24 h (figura B). Se identificó que las levaduras eran de *Kodamaea ohmeri*. Las pruebas de sensibilidad a medicamentos indicaron que esta cepa era sensible a voriconazol, fluconazol, itraconazol y anfotericina B.

La aspiración de médula ósea, que se realizó a causa de una citopenia, mostró una fagocitosis de las células hematopoyéticas por macrófagos activados (figura C). La tomografía computarizada toracoabdominal reveló una esplenomegalia y un derrame pleural bilateral leve. La ecocardiografía transtorácica mostró una gran vegetación (30 \times 12 mm) en la válvula aórtica, con leve insuficiencia y estenosis.

Al quinto día de hospitalización, el paciente presentó pirexia persistente, con una temperatura de 39 °C a pesar del tratamiento antifúngico con voriconazol intravenoso. Se le practicó una intervención quirúrgica urgente, en la que se observó una vegetación grande, frágil y laxa en la válvula aórtica que casi ocluía el orificio valvular (figura D). Se sustituyó la válvula aórtica por una prótesis mecánica de 21 mm (St. Jude Medical; St. Paul,

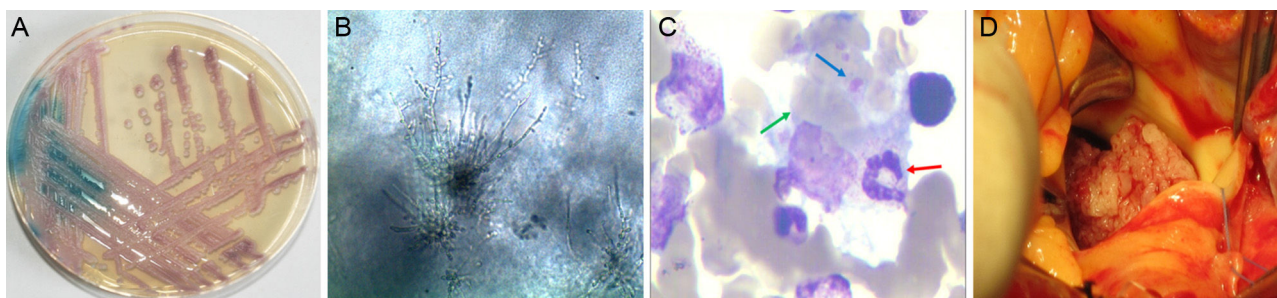


Figura. A: cambio de color de *Kodamaea ohmeri* en el cultivo en medio CHROMagar Candida. B: en el subcultivo en agar de harina de maíz, la levadura muestra pseudohifas y blastoconidios. C: el frotis de médula ósea muestra una fagocitosis macrofagocitaria de un neutrófilo en banda (flecha roja), múltiples hematíes (flecha verde) y plaquetas (flecha azul) (tinción de Giemsa; $\times 1.000$). D: la imagen intraoperatoria muestra una vegetación grande, frágil y laxa en la válvula aórtica que casi ocluye el orificio. Esta figura se muestra a todo color solo en la versión electrónica del artículo.