

Electro-Reto

Respuesta al ECG de octubre de 2017



Response to ECG, October 2017

Carlos Rubén López Perales*, Georgina Fuertes Ferre y Juan Carlos Porres Azpiroz

Servicio de Cardiología, Hospital Universitario Miguel Servet, Zaragoza, España

Se descarta la conducción por vía accesoria (opción 1), dada la ausencia de preexcitación en la mayoría de los complejos (QRS fino) y presencia de ondas P no conducidas (coexistencia improbable de bloqueo simultáneo del sistema de conducción con una eventual vía accesoria).

Por otra parte, aunque existen extrasístoles de origen ventricular, el ciclo auricular se mantiene, por lo que difícilmente puede ser catalogado como un complejo auricular adelantado (opción 2).

Se descarta la opción 3 al constatar la coincidencia de los complejos auriculares no conducidos con la existencia de una extrasístole ventricular previa, por lo que este debe de tener algún papel en la génesis del fenómeno.

La opción correcta es la respuesta 4. El electrocardiograma representa un ritmo auricular de origen bajo de ciclo 760 ms. En 2 ocasiones, la extrasístole ventricular se transmite de manera retrógrada y produce refractariedad en el nódulo auriculoventricular, con lo que se bloquea la conducción del siguiente impulso auricular (figura).

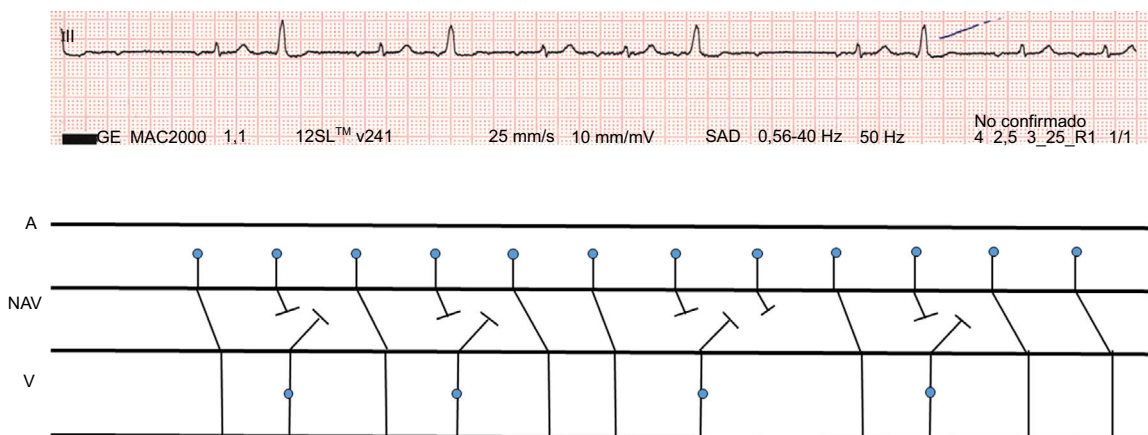


Figura. Diagrama de Lewis que muestra conducción retrógrada ventriculoauricular.

VÉASE CONTENIDO RELACIONADO:
<http://dx.doi.org/10.1016/j.recesp.2017.01.036>

* Autor para correspondencia:
Correo electrónico: caruben89@gmail.com (C.R. López Perales).

Full English text available from: www.revespcardiol.org/en

<http://dx.doi.org/10.1016/j.recesp.2017.01.015>

0300-8932/© 2017 Sociedad Española de Cardiología. Publicado por Elsevier España, S.L.U. Todos los derechos reservados.