

Electro-Reto

ECG de octubre de 2017

ECG, October 2017

Carlos Rubén López Perales*, Georgina Fuertes Ferre y Juan Carlos Porres Azpiroz

Servicio de Cardiología, Hospital Universitario Miguel Servet, Zaragoza, España



Un paciente de 77 años, que presenta hipertensión arterial y diabetes mellitus tipo 2 como factores de riesgo cardiovascular y que tiene antecedentes de episodios de fibrilación auricular paroxística sin tratamiento, ingresa por bradicardia detectada durante las tomas de presión, acompañada de ligero mareo de características inespecíficas y de escasos segundos de duración. Nunca ha presentado síncope ni otros síntomas cardíacos. Se decide su ingreso desde el servicio de urgencias ante la presencia de ondas P no conducidas con interposición de complejos ventriculares de QRS ancho, lo que se interpreta como bloqueo auriculoventricular (figura).

En su opinión, ¿cuál es el diagnóstico más probable con respecto al electrocardiograma basal del paciente?

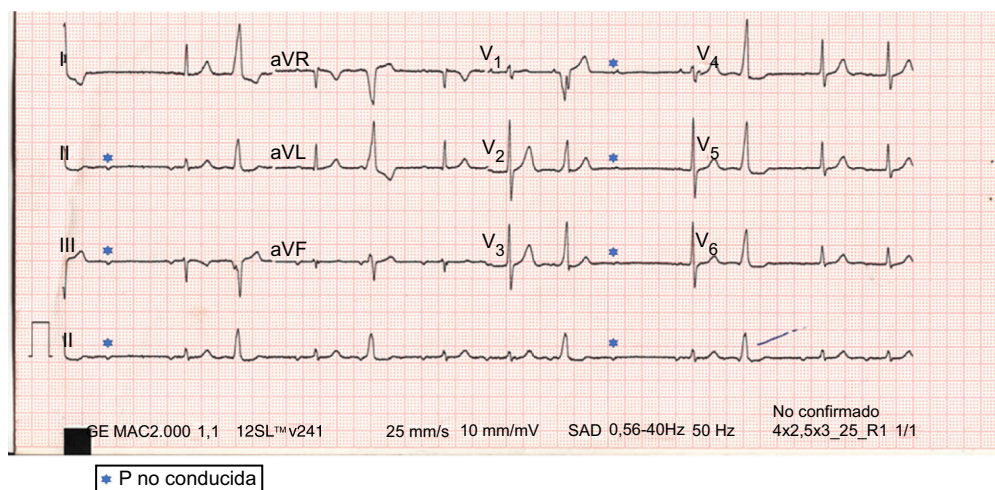


Figura.

1. Extrasistolia supraventricular con conducción por vía accesoria.
2. Extrasistolia ventricular aislada y extrasistolia auricular no conducida.
3. Ritmo auricular con bloqueo auriculoventricular Mobitz II.
4. Ritmo auricular con extrasistolia ventricular y conducción oculta ventriculoauricular.

Proponga su resolución a este Electro-Reto en <http://www.revespcardiol.org/es/electroreto/70/10>. La respuesta se publicará en el próximo número (noviembre de 2017). #RetoECG.

* Autor para correspondencia:
Correo electrónico: caruben89@gmail.com (C.R. López Perales).

Full English text available from: www.revespcardiol.org/en