

Imagen en cardiología

IAM por trombosis de aneurisma del seno de Valsalva



Thrombosis of a Valsalva Sinus Aneurysm Causing AMI

Juan A. Herrador*, Víctor Aragón y Juan C. Fernández

Servicio de Cardiología, Complejo Hospitalario de Jaén, Jaén, España

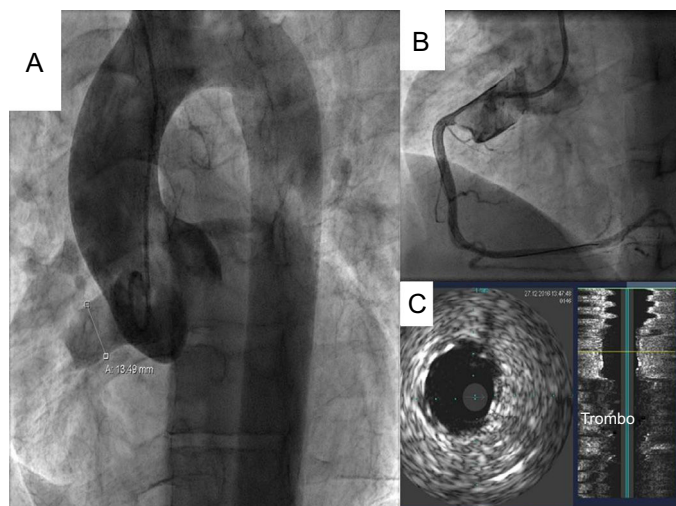


Figura 1.

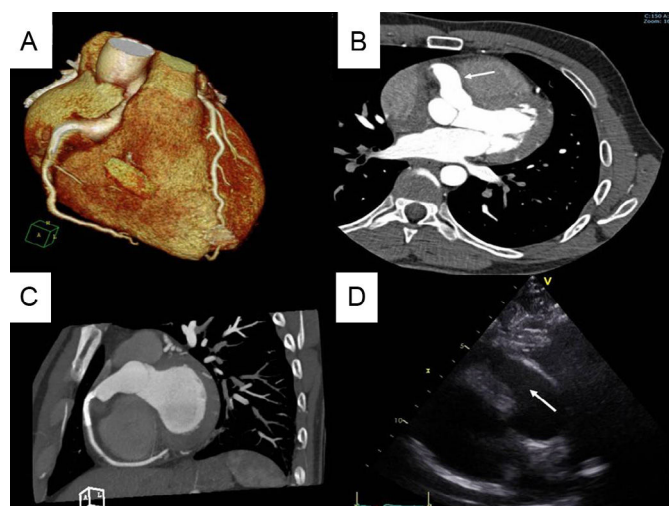


Figura 2.

Paciente de 30 años, fumador de 20 cigarrillos diarios, que se presentó con episodio de opresión torácica de 1 h de duración. En el electrocardiograma se evidenció ascenso del segmento ST de 2 mm en derivaciones inferiores.

Se realizó cateterismo urgente vía radial derecha. La angiografía mostró una imagen de aneurisma del seno de Valsalva (ASV) derecho, alargado, de 13 mm de diámetro transversal, con abundante trombo, pero no se visualizaba la coronaria derecha (CD), que estaba ocluida desde su origen (figura 1A).

Tras pasar una guía a la CD, se predilató su segmento proximal y se implantó desde el ostium un stent no farmacológico de 4 × 28 mm (figura 1B). Se realizó estudio por ecografía intravascular, que mostró la correcta aposición del stent y una gran cantidad de trombo a nivel del ASV (figura 1C). Se decidió administrar fibrinolítico (tenecteplasa) y perfundir tirofiban.

El paciente tuvo buena evolución clínica. A las 24 h se le realizó angiografía por tomografía computarizada torácica, en la que se apreció la morfología del aneurisma (27 × 14 mm), sin restos de trombo (figuras 2A y 2B) y la CD permeable (figura 2C). El ecocardiograma mostró hipocinesia inferior y el ASV sin restos de trombo (figura 2D).

El paciente recibió el alta a los 5 días con warfarina y doble antiagregación. Se remitió a cirugía cardíaca para corrección quirúrgica.

El ASV es una anomalía cardíaca rara y congénita en la mayoría de los casos. La complicación más frecuente es la rotura, pero también se han descrito casos raros de trombosis como el nuestro, que causan isquemia coronaria y requieren tratamiento urgente.

* Autor para correspondencia:
Correo electrónico: juanhefu@yahoo.es (J.A. Herrador).
On-line el 17 de julio de 2017

Full English text available from: www.revespcardiol.org/en