

Imagen en cardiología

Fístula coronaria congénita gigante



Large Congenital Coronary Fistula

Elena Sanz Pascual^{a,*}, Antonio Cartón Sánchez^a y Montserrat Bret Zurita^b

^a Servicio de Cardiología Infantil, Hospital Universitario Infantil La Paz, Madrid, España

^b Servicio de Radiología Infantil, Hospital Universitario La Paz, Madrid, España

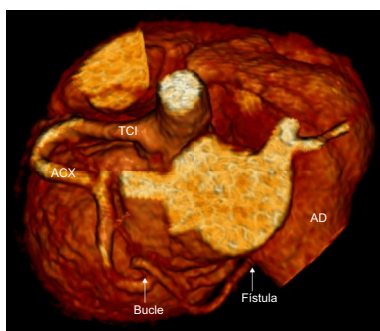


Figura 1.

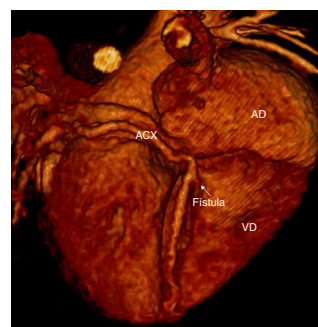


Figura 2.

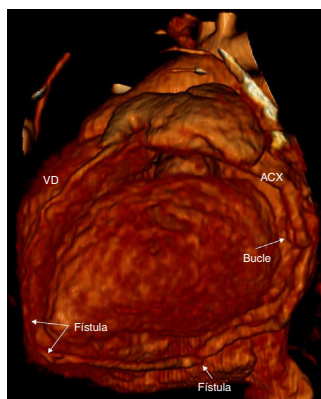


Figura 3.

A un neonato producto de gestación a término no controlada, hijo de madre consumidora de cocaína, al que se valoró cardiológicamente por episodio de cianosis perioral con pausa de apnea de segundos de duración y recuperación espontánea, se lo exploró con auscultación cardíaca y pulmonar que se halló sin datos relevantes y se observó ausencia de hepatomegalia. En el ecocardiograma había presiones pulmonares elevadas atribuibles a circulación transicional neonatal, foramen oval permeable y flujo sistodiastólico que recorría el surco auriculoventricular izquierdo y parecía desembocar en el ventrículo derecho (VD). Las coronarias mostraban un patrón normal, con coronaria derecha normal en porción inicial y leve dilatación del tronco coronario izquierdo (TCI). No presentaba dilatación de cavidades ni defectos segmentarios de la contractilidad. El electrocardiograma no presentaba datos de isquemia coronaria ni alteraciones significativas para la edad del paciente. Las determinaciones de troponina y creatincinasa se encontraban dentro del intervalo normal, y no había otros parámetros alterados.

Tras establecer el diagnóstico de sospecha de fístula coronaria, se realizó tomografía computarizada coronaria (figuras 1–3) a los 23 días de vida, con imagen compatible con fístula arterial al VD que transcurría por la pared posterior basal de este, previo al origen de la arteria coronaria descendente posterior. Presentaba una dudosa comunicación con la pared lateral de la aurícula derecha (AD) coincidiendo con un bucle arterial de la arteria coronaria circunfleja (ACX).

* Autor para correspondencia:

Correo electrónico: elenasanzpascual@gmail.com (E. Sanz Pascual).

On-line el 26 de julio de 2017

Full English text available from: www.revespcardiol.org/en