

Electro-Reto

ECG de febrero de 2018



ECG, February 2018

Pablo Elpidio García-Granja^{a,b,*}, María Sandín Fuentes^{a,b} y Emilio García-Morán^{a,b}

^a Instituto de Ciencias del Corazón (ICICOR), Hospital Clínico Universitario de Valladolid, Valladolid, España

^b CIBER de Enfermedades Cardiovasculares (CIBERCV), Madrid, España

Un varón de 68 años, sin factores de riesgo cardiovascular conocidos ni antecedentes personales o familiares de interés, acudió a la consulta ambulatoria de cardiología derivado por el médico de atención primaria por un hallazgo casual de extrasistolia en el electrocardiograma (Figura). El paciente se encontraba cardiológicamente asintomático. Se realizó ecocardiograma transtorácico, que descartaba cardiopatía estructural. Se inició tratamiento con bloqueadores beta y se solicitó un Holter, que mostró extrasistolia monomórfica en el 31% de los latidos.

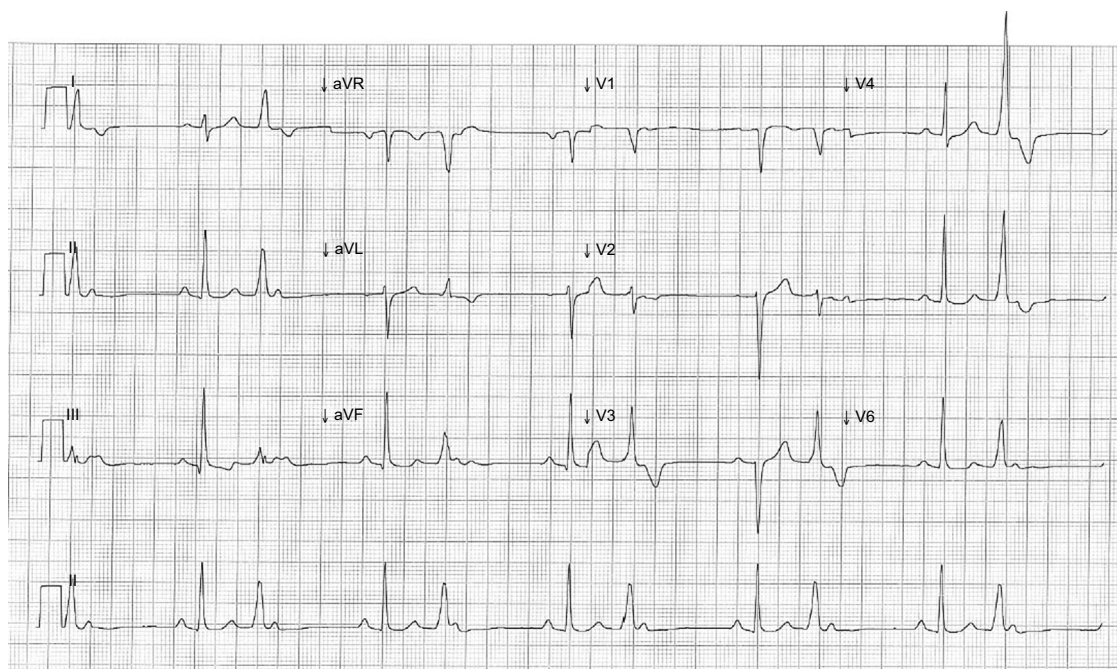


Figura.

¿Cuál es el mecanismo que explica el electrocardiograma del paciente?

1. Bloqueo auriculoventricular (AV) de segundo grado tipo 2:1 por enfermedad intrínseca del sistema de conducción.
2. Ondas P sinusales bloqueadas por penetrancia incompleta de la extrasístole ventricular en el His.
3. Extrasístoles auriculares precoces bloqueadas por refractariedad del nódulo AV.
4. Extrasistolia ventricular con conducción retrógrada a la aurícula.

Proponga su resolución a este Electro-Reto en: <http://www.revespcardiol.org/es/electroreto/71/2>. La respuesta se publicará en el próximo número (marzo de 2018). #RetoECG.

* Autor para correspondencia:

Correo electrónico: pabloelpidio88@gmail.com (P.E. García-Granja).

Full English text available from: www.revespcardiol.org/en

<http://dx.doi.org/10.1016/j.recesp.2017.08.015>

0300-8932/© 2017 Sociedad Española de Cardiología. Publicado por Elsevier España, S.L.U. Todos los derechos reservados.