

Imagen en cardiología

Ventana aortopulmonar, ductus ausente y arteria subclavia izquierda aislada



Aortopulmonary Window, Absent Ductus, and Left Subclavian Artery Isolation

Paula Isabel Gómez-Arriaga, Ignacio Herraiz* y Alberto Galindo

Unidad de Medicina Fetal-SAMID, Departamento de Obstetricia y Ginecología, Hospital Universitario 12 de Octubre, Instituto de Investigación 12 de Octubre (imas12), Facultad de Medicina, Universidad Complutense de Madrid, Madrid, España

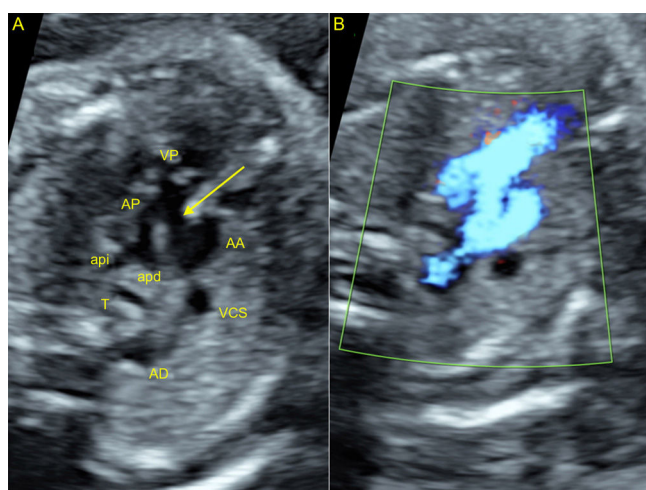


Figura 1.

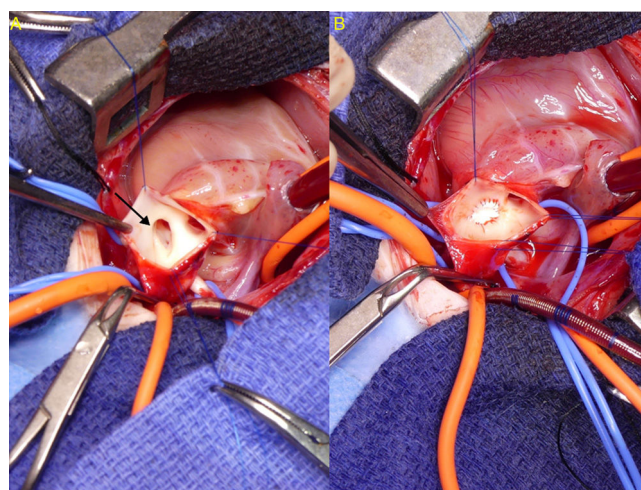


Figura 2.

Una mujer de 37 años, gravida 2, para 0, con unos antecedentes patológicos anodinos, fue remitida a las 20 ± 6 semanas debido a una sospecha de arco aórtico derecho. La ecocardiografía fetal (figura 1) mostró una ventana aortopulmonar (VAP) de tipo I (figura 1 A, flecha) con un defecto causante de una comunicación entre el tronco de la arteria pulmonar (AP) y la aorta ascendente (AA) en una zona proximal a la bifurcación de la AP en las ramas derecha (apd) e izquierda (apl). Se muestra también la válvula pulmonar (VP) y la vena cava superior (VCS). El Doppler color mostró el cortocircuito derecha-izquierda a través de la VAP. Se observó también ausencia de *ductus* arterial y una aorta descendente (AD) situada a la derecha de la tráquea (T) debido a un arco aórtico derecho. No se detectaron anomalías cromosómicas ni extracardiacas.

A las 40 ± 4 semanas, la paciente dio a luz por vía vaginal a un varón de 3.360 g de peso. Se inició un tratamiento con diuréticos y un inhibidor de la enzima de conversión de la angiotensina, y en el día 9 se practicó el cierre quirúrgico de la VAP (figura 2): la VAP (figura 2 A, flecha) se abordó desde la AA y se utilizó una sutura continua no absorbible para fijar un parche de politetrafluoroetileno. Durante la intervención, se detectó una arteria subclavia izquierda aislada que tenía su origen en la AP, y se reseco y conectó a la AA antes de la arteria carótida izquierda. El niño seguía estando bien a los 6 meses de edad.

Se presenta esta rara combinación de VAP, arco aórtico derecho, ausencia de *ductus* arterial y arteria subclavia izquierda aislada. Las últimas 2 características a menudo se asocian a un arco aórtico derecho. El hecho de que la arteria subclavia izquierda tuviera su origen en la AP indica que su parte proximal estaba formada por tejido del *ductus* arterial. Este trastorno no se había descrito hasta ahora en un examen prenatal.

* Autor para correspondencia:
Correo electrónico: iherraiz@gmail.com (I. Herraiz).
On-line el 21 de diciembre de 2017

Full English text available from: www.revespcardiol.org/en