

culpables en pacientes con enfermedad multivaso. Así, se aleatorizó a 885 pacientes con SCA con elevación del ST y enfermedad multivaso tratados mediante angioplastia primaria de la lesión responsable a revascularización completa guiada por reserva fraccional de flujo o a no recibir revascularización de las lesiones no culpables. El grupo de pacientes asignado a revascularización completa guiada por reserva fraccional de flujo tuvo menor incidencia del objetivo principal combinado de muerte cardiovascular, infarto de miocardio, ictus o necesidad de nueva revascularización (el 8 frente al 21%; HR = 0,35; IC95%, 0,22-0,55;  $p < 0,001$ ), a expensas fundamentalmente de la variable nueva revascularización, definida como la realizada de urgencia en cualquier momento o electiva una vez transcurridos los primeros 45 días.

Roberto Martín-Asenjo<sup>a,\*</sup>, Jaime Aboal<sup>b</sup>, Josep Masip<sup>c</sup>, Esteban López de Sá<sup>d</sup> y Alessandro Sionis<sup>e</sup>

<sup>a</sup>Servicio de Cardiología, Hospital 12 de Octubre, Madrid, España

<sup>b</sup>Servicio de Cardiología, Hospital Universitario Doctor Josep Trueta, Girona, España

<sup>c</sup>Servicio de Cardiología, Hospital Sanitas CIMA, Barcelona; Servei de Medicina Intensiva, Consorci Sanitari Integral, Universitat de Barcelona, Barcelona, España

<sup>d</sup>Unidad Coronaria, Servicio de Cardiología, Hospital Universitario La Paz, Madrid, España

<sup>e</sup>Unidad de Cuidados Agudos Cardiológicos, Hospital de la Santa Creu i Sant Pau, IIB-Sant Pau, CIBER-CV, Universidad Autónoma de Barcelona, Barcelona, España

\* Autor para correspondencia:

Correo electrónico: [robertomartinassenjo@gmail.com](mailto:robertomartinassenjo@gmail.com)  
(R. Martín-Asenjo).

On-line el 11 de noviembre de 2017

## BIBLIOGRAFÍA

1. Sabatine MS, Giugliano RP, Keech AC, et al. Evolocumab and clinical outcomes in patients with cardiovascular disease. *N Engl J Med.* 2017;376:1713-1722.
2. Eikelboom JW, Connolly SJ, Bosch J, et al. Rivaroxaban with or without aspirin in stable cardiovascular disease. *N Engl J Med.* 2017. <http://dx.doi.org/10.1056/NEJMoa1709118>. Consultado 31 Ago 2017.
3. Ridker PM, Everett BM, Thuren T, et al. Antiinflammatory therapy with canakinumab for atherosclerotic disease. *N Engl J Med.* 2017. <http://dx.doi.org/10.1056/NEJMoa1707914>. Consultado 31 Ago 2017.
4. Boeddinghaus J, Nestelberger T, Twerenbold R, et al. Direct comparison of 4 very early rule-out strategies for acute myocardial infarction using high-sensitivity cardiac troponin I. *Circulation.* 2017;135:1597-1611.
5. Jobs A, Mehta SR, Montalescot G, et al. Optimal timing of an invasive strategy in patients with non-ST-elevation acute coronary syndrome: a meta-analysis of randomised trials. *Lancet.* 2017;390:737-746.
6. Smits PC, Abdel-Wahab M, Neumann FJ, et al. Fractional flow reserve-guided multivessel angioplasty in myocardial infarction. *N Engl J Med.* 2017;376:1234-1244.

VÉASE CONTENIDO RELACIONADO:

<https://doi.org/10.1016/j.recesp.2017.10.015>

<https://doi.org/10.1016/j.recesp.2017.10.010>

0300-8932/

© 2017 Sociedad Española de Cardiología. Publicado por Elsevier España, S.L.U. Todos los derechos reservados.

## Selección de lo mejor del año 2017 en imagen cardiovascular en el intervencionismo estructural



### Selection of the Best of 2017 in Cardiac Imaging and Structural Interventionism

#### Sr. Editor:

El intervencionismo percutáneo en cardiopatía estructural se está expandiendo exponencialmente en número y tipos de técnicas en los últimos años. Las diferentes técnicas de imagen hacen un papel fundamental antes, durante y después de los procedimientos.

En relación con el implante transcáteter de válvula aórtica (TAVI), 2017 comenzó con la publicación del seguimiento ecocardiográfico a 5 años del estudio PARTNER-I<sup>1</sup>, que confirma la durabilidad y la estabilidad de los parámetros hemodinámicos a medio-largo plazo. La tomografía computarizada (TC) continúa demostrando su superioridad en reproducibilidad y capacidad para determinar el tamaño de la prótesis y el grado de sobredimensión de esta. Además, en el seguimiento posimplante, la TC es esencial para la detección de trombosis protésica subclínica (áreas de hipopatuación en los velos protésicos), con una incidencia aproximada del 14,3%, que no se asocia con un incremento de gradientes protésicos o eventos embólicos.

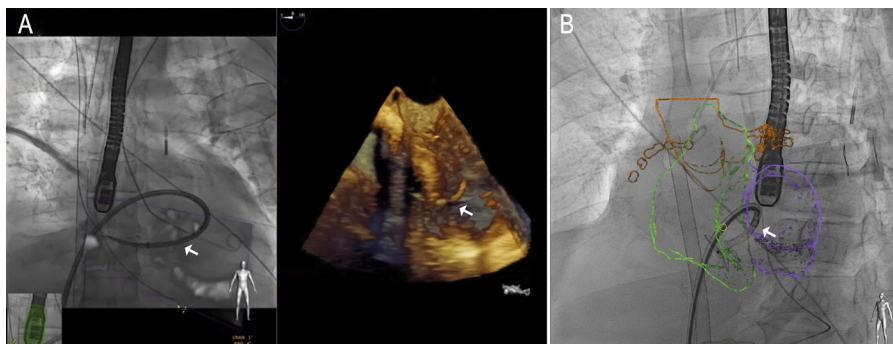
El campo del intervencionismo mitral percutáneo se expande a nuevos dispositivos orientados a reparar la válvula por implante de neo cuerdas, anillos y plicaturas tipo *edge-to-edge*, junto con el desarrollo de la prótesis mitral percutánea. El papel de la imagen está más consolidado para la evaluación de la indicación y la monitorización. Las publicaciones de 2017 se orientan a la identificación de indicadores pronósticos en cuanto al resultado de la reparación percutánea. Destaca el trabajo de Neuss et al.<sup>2</sup>, que describe un peor pronóstico vital a 2 años para los pacientes con un gradiente medio residual > 4,4 mmHg por ecocardiografía (5 mmHg de

forma invasiva), con una diferencia estadísticamente significativa en cuanto al número de clips implantados (1,3 frente a 1,5 en el grupo estenótico). En relación con el intervencionismo tricuspídeo, ha arrancado este año con múltiples sistemas de reparación y prometedores resultados. El análisis ecocardiográfico de la válvula tricúspide es menos conocido, por lo que varios grupos han publicado recomendaciones sobre el análisis por imagen de la válvula olvidada. Destaca el trabajo de Hahn<sup>3</sup>, con una excelente valoración de la anatomía funcional de la válvula tricúspide dirigida al intervencionismo.

Respecto a las fugas periprotésicas, en 2017 se ha publicado un consenso de expertos que incluye recomendaciones para cuantificar y caracterizar las fugas periprotésicas con imagen multimodal<sup>4</sup>. Asimismo, este año se han presentado los resultados del registro español en la práctica clínica real, que muestra la factibilidad y la seguridad del procedimiento.

En el ámbito del cierre de orejuela izquierda, destaca un interesante trabajo que demuestra, mediante distintas técnicas de imagen, un aumento significativo del tamaño de la orejuela durante el procedimiento tras realizar sobrecarga de volumen, con la ecocardiografía tridimensional como la técnica más precisa en la selección del tamaño correcto del dispositivo<sup>5</sup>. Asimismo, datos prospectivos de la práctica clínica, con más de 1.000 pacientes tratados con Amulet y seguimiento ecocardiográfico a los 3 meses en más de la mitad de los pacientes, muestran una alta tasa de persistencia en el cierre (98,2%), con escasas trombosis del dispositivo (1,5%) en el seguimiento.

En el cierre percutáneo del foramen oval permeable, la gran aportación en 2017 ha sido la presentación de resultados preliminares del estudio GORE-REDUCE (NCT00738894), que demuestra la superioridad del cierre percutáneo sobre el tratamiento médico en prevención secundaria para pacientes menores de 60 años con aneurisma del septo y defecto amplio, con la ecocardiografía como la técnica que selecciona a los candidatos ideales, datos que probablemente se verán reflejados en próximas guías.



**Figura.** Ejemplo de fusión de imagen con ecocardiografía (A) y tomografía computarizada (B) durante el cierre percutáneo de una comunicación interatrial posinfarto. Nótese la vaina a través del defecto.

En cardiopatías congénitas, se han publicado en 2017 recomendaciones sobre el valor de la ecocardiografía tridimensional<sup>6</sup>, especialmente útiles en el estudio y el cierre de comunicaciones irregulares y múltiples o defectos residuales tras la cirugía.

La obtención de unos buenos resultados en intervencionismo estructural precisa de una correcta monitorización del procedimiento. En cambio, la utilización de sonda transesofágica más de 60 min se ha relacionado con un aumento de lesiones orofaríngeas, que pueden sospecharse por un aumento del recuento leucocitario en sangre periférica. Una prometedora alternativa es la sonda transnasal, que además evita la anestesia general, de la que se ha reportado buena calidad anatómica en varios procedimientos. La fusión de imagen (figura) también reduce el tiempo de procedimiento de manera segura, y se convierte en la mejor práctica para la punción transeptal; en el cierre de orejuela, también se ha demostrado que la fusión con TC reduce el contraste y el tiempo de procedimiento. Otra tecnología emergente, con especial interés en la planificación previa, es la impresión tridimensional. En esta área se han publicado trabajos sobre la capacidad de predecir fugas residuales tras el TAVI, probar la seguridad de procedimientos no descritos previamente, la medición precisa y la reducción de la radiación en el cierre de la orejuela o la impresión con diferentes texturas en el ámbito de la válvula mitral.

Manuel Barreiro-Pérez<sup>a,\*</sup>, Chi Hion Li<sup>b</sup>, Dolores Mesa<sup>c</sup>, Covadonga Fernandez-Golfin<sup>d</sup>, Teresa López-Fernández<sup>e</sup> y Leopoldo Pérez de Isla<sup>f</sup>

<sup>a</sup>Servicio de Cardiología, Complejo Asistencial Universitario de Salamanca, IBSAL, CIBERCV, Salamanca, España

<sup>b</sup>Servicio de Cardiología, Hospital de la Santa Creu i Sant Pau, IIB-SantPau, CIBERCV, Universidad Autónoma de Barcelona, Barcelona, España

<sup>c</sup>Servicio de Cardiología, Hospital Reina Sofía, Córdoba, España

<sup>d</sup>Servicio de Cardiología, Hospital Ramón y Cajal, Instituto Ramón y Cajal de Investigación Sanitaria IRYCIS, CIBERCV, Madrid, España

<sup>e</sup>Servicio de Cardiología, Hospital Universitario La Paz, IdiPaz, CIBERCV, Madrid, España

<sup>f</sup>Servicio de Cardiología, Instituto Cardiovascular, Hospital Clínico San Carlos, IdISSC, Universidad Complutense, Madrid, España

\* Autor para correspondencia:

Correo electrónico: [manuelbarreiroper@gmail.com](mailto:manuelbarreiroper@gmail.com) (M. Barreiro-Pérez).

On-line el 14 de noviembre de 2017

## BIBLIOGRAFÍA

1. Daubert MA, Weissman NJ, Hahn RT, et al. Long-term valve performance of TAVR and SAVR. A report from the PARTNER I trial. *J Am Coll Cardiol Img.* 2017;10:15-25.
2. Ruiz CE, Hahn RT, Berrebi A, et al. Paravalvular Leak Academic Research Consortium. Clinical trial principles and endpoint definitions for paravalvular leaks in surgical prosthesis: an expert statement. *J Am Coll Cardiol.* 2017;69:2067-2087.
3. Neuss M, Schau T, Isotani A, et al. Elevated mitral valve pressure gradient after MitraClip implantation deteriorates long-term outcome in patients with severe mitral regurgitation and severe heart failure. *JACC Cardiovasc Interv.* 2017;10:931-939.
4. Hahn RT. State-of-the-art review of echocardiographic imaging in the evaluation and treatment of functional tricuspid regurgitation. *Circ Cardiovasc Imaging.* 2016;9:e005332.
5. Al-Kassou B, Tzikas A, Stock F, et al. A comparison of two-dimensional and real-time 3 D transoesophageal echocardiography and angiography for assessing the left atrial appendage anatomy for sizing a left atrial appendage occlusion system: impact of volume loading. *EuroIntervention.* 2017;12:2083-2091.
6. Simpson J, Lopez L, Acar P, et al. Three-dimensional echocardiography in congenital heart disease: an expert consensus document from the European Association of Cardiovascular Imaging and the American Society of Echocardiography. *Eur Heart J Cardiovasc Imaging.* 2016;7:1071-1097.

VÉASE CONTENIDO RELACIONADO:

<https://doi.org/10.1016/j.recesp.2017.10.037>

<https://doi.org/10.1016/j.recesp.2017.10.003>  
0300-8932/

© 2017 Sociedad Española de Cardiología. Publicado por Elsevier España, S.L.U. Todos los derechos reservados.

## Selección de lo mejor del año 2017 en imagen cardiovascular en las cardiopatías familiares



## Selection of the Best of the Year 2017 in Cardiovascular Imaging in Familial Cardiopathies

Sr. Editor:

El uso de las técnicas de imagen cardiovascular (TICV) en los procesos clínicos en el ámbito de las cardiopatías familiares (CF) plantea oportunidades y desafíos particulares en un escenario

clínico marcado por el dinamismo de la comprensión de su biología, el desarrollo tecnológico acelerado y la imprescindible adaptación a las particularidades sociales, económicas y sanitarias de cada población.

Disponer de diferentes TICV para abordar un mismo problema clínico produce dificultades en la elección de la modalidad con mejor rendimiento. Un documento de consenso de varias sociedades norteamericanas intenta presentar de forma estructurada los criterios de uso apropiado de las diferentes TICV en la afección primaria o secundaria de las válvulas cardiacas de los pacientes con CF<sup>1</sup>. Pero la verdadera esencia del enfoque