

Artículo original

# Variantes que mantienen el marco de lectura en el dominio Rod 1 proximal del gen *FLNA* se asocian con un predominio del fenotipo valvular



Luis Fernández<sup>a,b,\*</sup>, Jair Tenorio<sup>a,b</sup>, Coral Polo-Vaquero<sup>a,b</sup>, Elena Vallespín<sup>a,b</sup>, María Palomares-Bralo<sup>a,b</sup>, Sixto García-Miñaur<sup>a,b</sup>, Fernando Santos-Simarro<sup>a,b</sup>, Pedro Arias<sup>a,b</sup>, Hernán Carnicer<sup>c</sup>, Silvina Giannivelli<sup>c</sup>, Juan Medina<sup>d</sup>, Rosa Pérez-Piaya<sup>c</sup>, Jorge Solís<sup>d</sup>, Mónica Rodríguez<sup>e</sup>, Alexandra Villagrà<sup>e</sup>, Laura Rodríguez<sup>f</sup>, Julián Nevado<sup>a,b</sup>, Víctor Martínez-Glez<sup>a,b</sup>, Karen E. Heath<sup>a,b</sup> y Pablo Lapunzina<sup>a,b,g</sup>

<sup>a</sup> Instituto de Genética Médica y Molecular (INGEMM), Instituto de Investigación del Hospital Universitario La Paz (IdiPAZ), Madrid, España

<sup>b</sup> Centro de Investigación Biomédica en Red de Enfermedades Raras (CIBERER), Instituto de Salud Carlos III (ISCIII), Madrid, España

<sup>c</sup> Unidad de Pediatría, Hospital Universitario HM Montepríncipe, Madrid, España

<sup>d</sup> Unidad de Cardiología, Hospital Universitario HM Montepríncipe, Madrid, España

<sup>e</sup> Unidad de Cardiología Infantil, Hospital Universitario HM Montepríncipe, Madrid, España

<sup>f</sup> Laboratorio Clínico, Hospital Universitario HM Montepríncipe, Madrid, España

<sup>g</sup> Unidad de Genética Clínica, Hospital Universitario HM Montepríncipe, Madrid, España

## Historia del artículo:

Recibido el 6 de julio de 2017

Aceptado el 2 de octubre de 2017

On-line el 17 de febrero de 2018

## Palabras clave:

Enfermedad ligada al cromosoma X

Displasia valvular cardíaca

Mutación en *FLNA*

## RESUMEN

**Introducción y objetivos:** La displasia valvular cardíaca ligada al cromosoma X es una cardiopatía congénita rara específica del sexo masculino y caracterizada principalmente por una degeneración mixomatosa de las válvulas auriculoventriculares con consecuencias hemodinámicas variables. Se debe a defectos genéticos en la filamina A (codificada por *FLNA*), una proteína de unión a actina de expresión ubicua que regula la organización del citoesqueleto. La pérdida de función de la filamina A también se ha asociado con manifestaciones neurológicas y del tejido conectivo a menudo simultáneas, y aparentemente las mutaciones en la primera mitad del dominio Rod 1 expresan el fenotipo cardíaco completo. En esta familia de nueva descripción, se ha contribuido a las correlaciones genotipo-fenotipo previas con un enfoque multidisciplinario.

**Métodos:** La evaluación cardiológica, dismorfológica y genética de los miembros disponibles se complementó con estudios de la transcripción y de la inactivación del cromosoma X.

**Resultados:** La nueva mutación de *FLNA* c.1066-3C>G cosegregaba con un fenotipo cardíaco aparentemente aislado y expresado en los varones, sin que hubiera un sesgo en el patrón de inactivación del cromosoma X en las mujeres portadoras. Esta variante resultó en una delección dentro del marco de lectura de 8 residuos de aminoácidos cercanos a la región N-terminal de la proteína.

**Conclusiones:** La pérdida de función parcial y no sometida a impronta del dominio Rod 1 proximal de la filamina A parece ser el mecanismo patogénico de la displasia valvular cardíaca, expresada en algunos casos con manifestaciones extracardíacas.

© 2017 Sociedad Española de Cardiología. Publicado por Elsevier España, S.L.U. Todos los derechos reservados.

## In-frame Variants in *FLNA* Proximal Rod 1 Domain Associate With a Predominant Cardiac Valvular Phenotype

## ABSTRACT

**Introduction and objectives:** X-linked cardiac valvular dysplasia is a rare form of male-specific congenital heart defect mainly characterized by myxomatous degeneration of the atrioventricular valves with variable hemodynamic consequences. It is caused by genetic defects in *FLNA*-encoded filamin A, a widely expressed actin-binding protein that regulates cytoskeleton organization. Filamin A loss of function has also been associated with often concurring neurologic and connective tissue manifestations, with mutations in the first half of the Rod 1 domain apparently expressing the full cardiac phenotype. We contribute to previous genotype-phenotype correlations with a multidisciplinary approach in a newly-described family.

**Methods:** Cardiac, dysmorphic, and genetic evaluation of available members were complemented with transcriptional and X-chromosome inactivation studies.

## Keywords:

X-linked disease

Cardiac valvular dysplasia

*FLNA* mutation

\* Autor para correspondencia: Instituto de Genética Médica y Molecular (INGEMM), Bloque Quirúrgico, Planta SS, Hospital Universitario La Paz, Paseo de la Castellana 261, 28046 Madrid, España.

Correo electrónico: [lfernandezg@salud.madrid.org](mailto:lfernandezg@salud.madrid.org) (L. Fernández).

**Results:** A novel *FLNA* mutation c.1066-3C>G cosegregated with a male-expressed, apparently isolated, cardiac phenotype with no skewed X-inactivation pattern in female carriers. This variant was shown to result in an in-frame deletion of 8 amino acid residues near the N-terminal region of the protein.

**Conclusions:** A nonimprinted, partial loss of function of filamin A proximal Rod 1 domain seems to be the pathogenetic mechanism of cardiac valvular dysplasia, with some cases occasionally expressing associated extracardiac manifestations.

Full English text available from: [www.revespcardiol.org/en](http://www.revespcardiol.org/en)

© 2017 Sociedad Española de Cardiología. Published by Elsevier España, S.L.U. All rights reserved.

## Abreviaturas

DVCX: displasia valvular cardiaca ligada al cromosoma X  
HNPV: heterotopia nodular periventricular

## INTRODUCCIÓN

La cardiopatía multivalvular es la combinación de lesiones de estenosis o insuficiencia en 2 o más válvulas cardíacas. Es un trastorno clínico de gran prevalencia entre los pacientes con una valvulopatía subyacente, y afecta a aproximadamente un 20% de los pacientes con defectos valvulares congénitos y un 15% de los sometidos a cirugía valvular<sup>1</sup>. En los ensayos PARTNER, la incidencia de la insuficiencia mitral moderada o grave concomitante en los pacientes con estenosis aórtica grave fue de alrededor de un 20% y la de insuficiencia tricuspídea moderada o grave, del 27%; sin embargo, muchas de estas valvulopatías cardíacas fueron también secundarias a alteraciones hemodinámicas, cardiopatía isquémica o disfunción ventricular<sup>1</sup>. La complejidad de determinar la etiología de la enfermedad multivalvular dificulta el diagnóstico y el tratamiento de los pacientes.

La displasia valvular cardiaca ligada al cromosoma X (DVCX, MIM 314400), también denominada degeneración mixomatosa polivalvular, es un trastorno minoritario causado por mutaciones del gen de la filamina A (*FLNA*). Estos defectos genéticos subyacen al temprano inicio de un deterioro mixomatoso progresivo de las válvulas mitral y tricúspide que da lugar a engrosamiento y disfunción valvulares, seguido de un remodelado secundario de las cámaras y, en última instancia, insuficiencia cardíaca. Hasta la fecha se han descrito tan solo unos pocos casos y familias con este trastorno genético, algunos cuyos diagnósticos fueron retrospectivos<sup>2</sup>.

Se presenta una familia de 5 miembros en los que se confirmó o sospechó la presencia de una DVCX debida a una mutación nueva, c.1066-3C>G, en el intrón 7 de *FLNA*. Esta variante causa una abolición del lugar aceptor canónico de corte y empalme, con lo que da lugar a una delección de 8 aminoácidos dentro del marco de lectura de la parte proximal del dominio Rod 1. Así pues, esta mutación puede conllevar una pérdida parcial de la función de la filamina A, lo cual coincide con lo observado en la mayoría de las variantes asociadas con DVCX descritas hasta ahora. Se examinan los casos de DVCX previos y se plantean hipótesis respecto a sus diferentes fenotipos, en función del efecto funcional causado, las repercusiones de estas variantes y la topología de la filamina A.

## Pacientes

Se presenta un árbol genealógico completo de la familia en la [figura 1](#).

Caso índice IV-1. Este paciente tenía diagnóstico prenatal de engrosamiento anormal de las válvulas cardíacas mediante

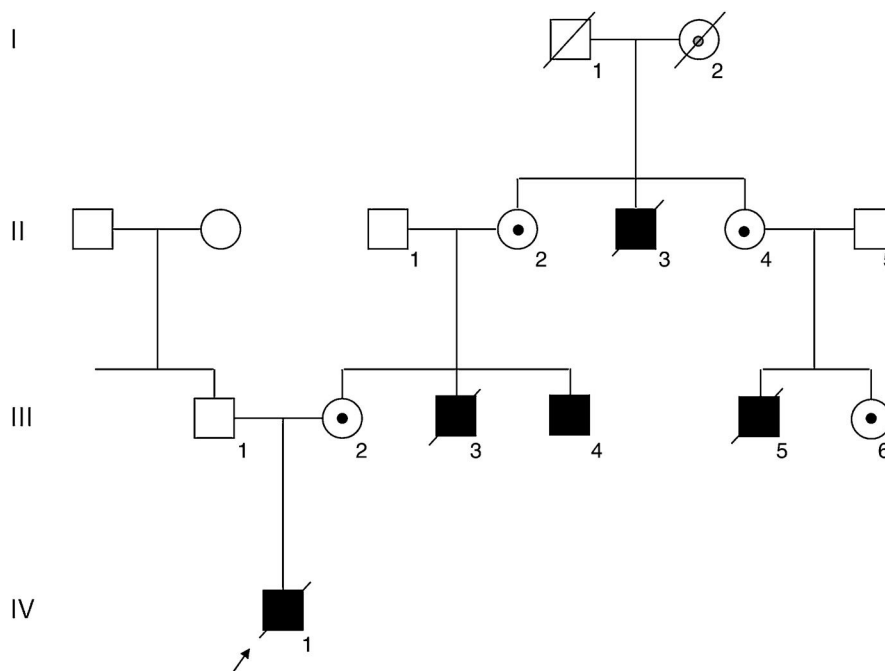
ecografía y ecocardiografía fetal ([vídeo 1 del material suplementario](#) y [vídeo 2 del material suplementario](#)). Había una insuficiencia mitral moderada y una insuficiencia tricuspídea grave que causaba una dilatación aneurismática de la aurícula derecha. Las válvulas pulmonar y aórtica mostraban también una displasia y parecían pequeñas. El paciente nació a término (39 semanas), con un peso al nacer de 3.950 g y una dificultad respiratoria neonatal grave que requirió oxigenación extracorpórea de membrana. En el primer día de vida, la ecocardiografía mostró una gran dilatación de la aurícula derecha, insuficiencia tricuspídea grave debida a una displasia valvular, insuficiencia mitral moderada con una válvula mitral displásica, una comunicación interauricular de 6 mm con cortocircuito derecha-izquierda, dilatación del ventrículo derecho e hipertrofia ventricular izquierda. Las válvulas aórtica y pulmonar mostraban también displasia, con insuficiencia. La arteria pulmonar estaba moderadamente dilatada y el conducto arterioso era grande y tenía un flujo bidireccional, con predominio de izquierda-derecha. Había también un derrame pericárdico leve. La evolución clínica fue la propia de un paciente con un corazón izquierdo hipoplásico y atresia aórtica funcional y dependencia de un conducto arterioso permeable. A la exploración física no se describieron manifestaciones propias de una conectivopatía. Se le practicó una intervención de cirugía cardíaca para reparar ambas válvulas, pero el paciente falleció durante la intervención. Ni la autopsia ni la ecografía cerebral previa mostraban trastornos de migración neuronal. El cariotipo estándar era normal.

Familiar afectado III-4. Se trata de un varón de 27 años con una cardiopatía congénita. Nació a término con síndrome de dificultad respiratoria. A los 2 meses de edad, se le detectó un soplo cardíaco. La ecocardiografía posnatal confirmó que todas las válvulas mostraban engrosamiento y distrofia, con insuficiencia tricuspídea moderada e insuficiencias mitral y pulmonar leves, así como una leve incompetencia aórtica ([vídeo 3 del material suplementario](#)). La exploración clínica no mostró hiperactividad articular ni hiperextensibilidad cutánea. La resonancia magnética cerebral no detectó ningún trastorno de migración neuronal.

Familiar afectado III-3. Este familiar nació a término tras un embarazo y un parto aparentemente normales. Poco después del nacimiento, el paciente presentó cianosis y dificultad respiratoria y falleció en el primer día de vida, hace más de 30 años. No se dispone de más datos.

Familiar afectado III-5. Este niño nació de un parto pretérmino (37 semanas) después de un embarazo y un parto normales. Permaneció en la unidad de cuidados intensivos neonatales durante 2 semanas a causa de la prematuridad y la alimentación anormal. Se le practicó una intervención de cirugía cardíaca en otro país y, después de 2 meses de un curso clínico indolente, falleció a causa de una enfermedad respiratoria. La familia indicó que el recién nacido tenía anomalías valvulares cardíacas con dilatación de cavidades y un corazón grande.

Familiar afectado II-3. Este niño nació de un parto a término en el domicilio hace más de 60 años. La única información aportada por la familia es que el niño tenía soplos cardíacos y un retraso del crecimiento. No se dispone de más datos.



**Figura 1.** Árbol genealógico de la familia. Los cuadrados y los círculos indican familiares de sexo masculino y femenino, respectivamente. Los familiares afectados se indican en negro y los fallecidos, con una raya cruzada. Una flecha indica al paciente índice (IV-1). La mutación del gen *FLNA* se confirmó en el varón afectado vivo III-4 y las mujeres portadoras II-2, II-4, III-2 y III-6, y se indica con un punto negro. La portadora obligada I-2 se indica con un punto gris.

Se realizó una ecocardiografía a las mujeres emparentadas asintomáticas (III-2, II-2, II-4, III-6), con resultados normales en todos los casos excepto el de una mujer de 58 años (familiar II-2) que presentaba una insuficiencia pulmonar leve. A la exploración clínica, no se observó hiper movilidad articular ni hiperextensibilidad cutánea. No se realizaron exploraciones por ecografía o resonancia magnética cerebral.

## MÉTODOS

### Análisis genético

Todos los participantes dieron su consentimiento informado para los estudios realizados y se obtuvo la aprobación ética de los respectivos centros. Se realizó una amplificación y secuenciación de la secuencia codificante de *FLNA* y de los límites intrón-exón (NM\_001456.3) mediante ADN genómico extraído de linfocitos de sangre periférica de la madre del probando (III-2), ya que no se pudo obtener ninguna muestra del caso índice. Posteriormente se realizaron estudios de segregación familiar.

### Estudios del ARN

Se obtuvieron muestras de sangre periférica del varón afectado vivo (III-4) en tubos de sangre para ARN PAXgene (PreAnalytiX GmbH, Qiagen NV/Becton Dickenson & company) para la extracción de ARN. El ARN se extrajo con el kit de ARN en sangre (PreAnalytiX GmbH) y se realizó una síntesis del ADN complementario (ADNc) con el High Capacity cDNA Reverse Transcription Kit (ThermoFisher Scientific), en ambos casos según las instrucciones del fabricante. El ADNc se amplificó con un amplicón que contiene los exones 6-9 de *FLNA* (NM\_001456.3), utilizando los oligonucleótidos: 5'-ACACCAGGAGGAGGCAAAG-3', situado en la unión de los exones 6 y 7, y 5'-GCTCTACCGTGCCTTCTGT-3',

situado en el exón 9. Los productos se visualizaron mediante electroforesis y luego se secuenciaron.

### Inactivación del cromosoma X

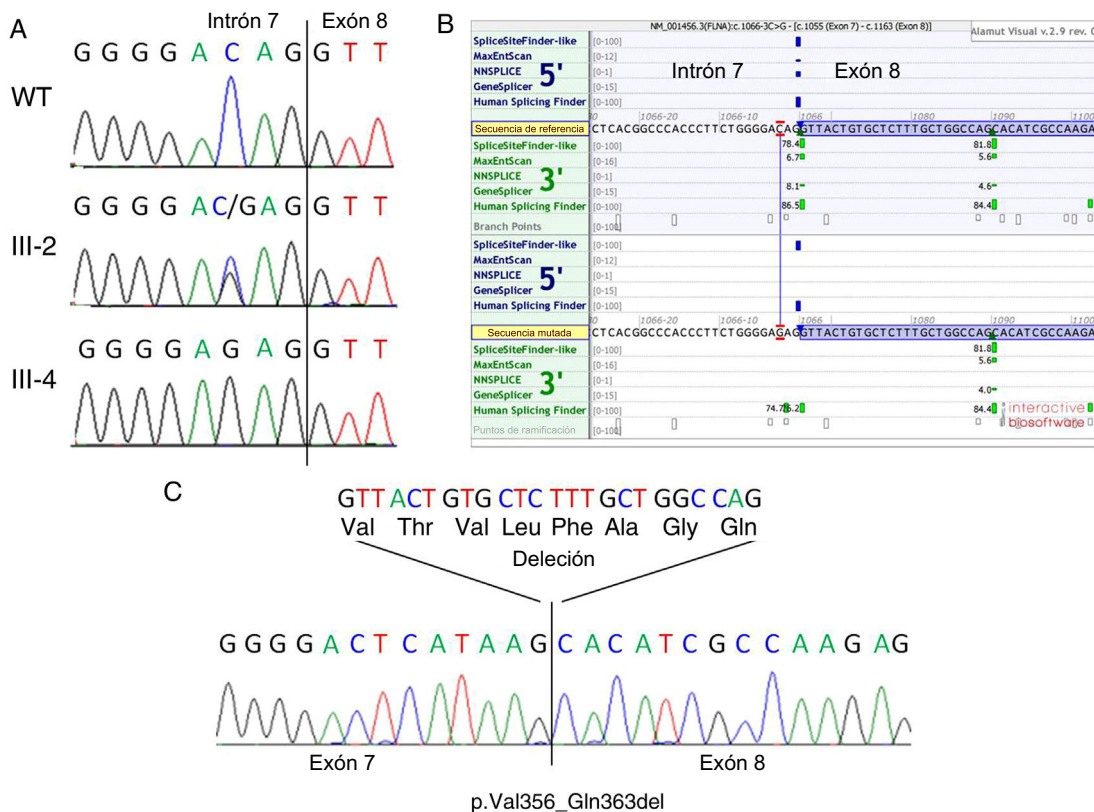
El patrón de inactivación del cromosoma X se determinó con el ADN genómico procedente de los linfocitos de las mujeres portadoras disponibles mediante un test cuantitativo de metilación indirecto en el gen del receptor de andrógenos, según un método descrito con anterioridad<sup>3</sup>.

### Análisis bioinformático

Las variantes con una frecuencia del alelo minoritario inferior al 0,1% se filtraron según los datos disponibles en la base de datos gnomAD<sup>4</sup>. Se determinaron las predicciones de patogenicidad *in silico* con el programa Alamut Visual V2.9.0, que incluye las siguientes herramientas de simulación de corte y empalme: SpliceSiteFinder-like, MaxEntScan, NNSPLICE, GeneSplicer y Human Splicing Finder. La clasificación de las variantes se realizó según las normas y la guía de la ACMG para la interpretación de las variantes de secuencia<sup>5</sup>.

## RESULTADOS

Se detectó una variante intrónica heterocigota, c.1066-3C>G, en el gen *FLNA* de la madre del caso índice (III-2, figura 2A), en la posición -3 del lugar aceptor de corte y empalme del intrón 7. Esta variante estaba ausente en más de 177.600 alelos de la base de datos gnomAD. Los familiares II-2, II-4, III-4 y III-6 presentaron también resultados positivos para la misma variante, lo cual confirmó la segregación en todos los familiares afectados y portadores disponibles e indicó que el familiar I-2 era un portador obligado (figura 1).



**Figura 2.** Estudios genéticos. A: cromatograma de secuenciación genómica que muestra la variante c.1066-3C>G en un control normal (WT, panel superior), una portadora homocigota (III-2, panel central) y un varón afectado hemisigoto (III-4, panel inferior); se indica el límite entre el intrón 7 y el exón 8. B: predicciones de corte y empalme realizadas *in silico* que muestran la consecuencia de la variante en el lugar aceptor del intrón 7; obsérvese que existe un lugar aceptor críptico fuerte localizado a 24 pb distalmente en el exón 8. C: secuenciación del ADNc en el paciente III-4 que muestra la abolición real del lugar aceptor de corte y empalme canónico en el intrón 7 en el ADNc mutante y la utilización del lugar aceptor distal alternativo en el exón 8; esto da lugar a una delección en el marco de lectura de 24 pb (8 aminoácidos). Esta figura se muestra a todo color solo en la versión electrónica del artículo.

El aceptor del lugar de corte y empalme canónico en el intrón 7 estaba totalmente inactivado en la secuencia mutada, según SpliceSiteFinder-like, MaxEntScan y GeneSplicer, y estaba significativamente debilitado (76,17 frente a 86,47) según lo predicho por Human Splicing Finder (figura 2B). Según las predicciones de corte y empalme *in silico*, existe un lugar aceptor críptico en una posición 24 pb distal dentro del exón 8, que puede dar lugar al rescate del marco de lectura de la proteína (p.Val356\_Gln363del). Esta predicción se confirmó en los estudios de ARN de la sangre periférica del paciente III-4 (figura 2C).

El patrón de inactivación del cromosoma X se determinó para las portadoras III-2, II-2 y III-6. Todas ellas mostraron un patrón aleatorio de inactivación (50:50, 45:55 y 44:56, respectivamente). La portadora II-4 no fue informativa respecto al polimorfismo utilizado en esta prueba.

## DISCUSIÓN

Se han descrito formas sindrómicas y formas aisladas de las valvulopatías hereditarias. Las conectivopatías, como el síndrome de Marfan y, más raramente, el síndrome de Loeys-Dietz, muestran prolapso de la válvula mitral y otras disfunciones valvulares que forman parte de un espectro clínico vascular, ocular y óseo más amplio<sup>6</sup>. El síndrome de Ehlers-Danlos, especialmente la forma valvular cardíaca autosómica recesiva, causada por mutaciones del gen *COL1A2*, también tiene manifestaciones valvulares izquierdas de diversos niveles de gravedad<sup>7</sup>.

La DVXC fue la primera distrofia valvular no sindrómica que se caracterizó desde el punto de vista genético mediante un análisis de ligamiento, que mostró defectos de la filamina A como etiología subyacente<sup>8</sup>. Se diferencia por una disfunción multivalvular bilateral de inicio precoz que afecta predominantemente al lado izquierdo, probablemente por el mayor estrés hemodinámico de las válvulas mitral y aórtica<sup>2</sup>. Se hereda en forma de rasgo ligado al cromosoma X, de un modo aparentemente recesivo que muestra habitualmente una penetrancia completa en los varones y una expresión subclínica reducida en las mujeres portadoras<sup>8</sup>.

Sin embargo, las mutaciones de *FLNA* se han asociado también con una amplia variedad de enfermedades genéticas diferentes, entre las que se encuentran: la heterotopia nodular periventricular (HNPV, MIM 300049)<sup>9</sup>, el síndrome FG de tipo 2 (MIM 300321), la seudooclusión intestinal neuronal (MIM 300048), la displasia ósea terminal (MIM 300244) y los trastornos del espectro otopalatodigital de tipo I (MIM 311300) y II (MIM 304120), el síndrome de Melnick-Needles (MIM 309350) y la displasia frontometafisaria (MIM 305620)<sup>10</sup>. Se ha propuesto que la pérdida total o parcial de la función de la filamina A da lugar a trastornos de la migración neuronal y distrofias valvulares respectivamente, mientras que las displasias óseas parecen estar en relación con un mecanismo de ganancia de función<sup>10</sup>. No obstante, se han observado excepciones a este modelo en cuanto a los resultados fenotípicos, la expresión tisular y la letalidad esperada en los varones<sup>11–13</sup>. Se han descrito también fenotipos mixtos<sup>14</sup>, incluidos los efectos funcionales opuestos, dependientes de transcritos, de variantes únicas<sup>15,16</sup>.



Ocasionalmente se han observado defectos graves de la válvula mitral o la válvula pulmonar en pacientes con HNPV<sup>17,18</sup>. Antes de que se publicaran estas observaciones, la válvula aórtica bicúspide, la dilatación de la raíz aórtica y el conducto arterioso permeable eran las únicas manifestaciones cardiovasculares que se habían asociado con la HNPV. Además, se ha hallado también un fenotipo similar al del síndrome de Ehlers-Danlos, que incluye hiper movilidad articular e hiper laxitud cutánea en pacientes con una HNPV asociada con el gen *FLNA*<sup>19-21</sup>. Tanto los defectos valvulares como las conectivopatías forman parte de un mismo espectro etiológico relacionado con la matriz extracelular, y de hecho ambos trastornos se han observado de manera simultánea en pacientes con filamina A<sup>22-25</sup>. A diferencia de las displasias óseas, todos estos defectos parecen tener relación con una pérdida completa o parcial de la función de la filamina A y pueden formar parte de un mismo espectro clínico continuo. La DVCX relacionada con el gen *FLNA* no debe considerarse una forma no sindrómica de la distrofia valvular, sino más bien un trastorno pleotrópico de expresividad variable, posiblemente relacionada con la alteración funcional y las repercusiones de la mutación.

De hecho, en los casos de DVCX descritos anteriormente, las manifestaciones del tejido conjuntivo e incluso la HNPV parecen ser frecuentes en los pacientes en los que se examinaron estas características (tabla). Las manifestaciones óseas marfanoides se evalúan sistemáticamente cuando se identifican defectos valvulares congénitos, mientras que la HNPV, incluso en ausencia de epilepsia o crisis convulsivas, tan solo puede descartarse mediante resonancia magnética cerebral. Por otra parte, las únicas familias que parecen mostrar HNPV tienen mutaciones de *FLNA* no especificadas que no revelan el dominio afectado o las repercusiones de la mutación (tabla).

No obstante, los individuos descritos en este estudio no presentan manifestaciones extracardiacas, neurológicas, óseas o cutáneas. El paciente índice nació con una comunicación interauricular, malformación esta para la que anteriormente se ha descrito una asociación con defectos de la filamina A. Es de destacar que los otros 2 pacientes con DVCX y este defecto cardíaco eran portadores de la misma mutación, también en la repetición 1 de tipo Ig del dominio Rod 1 (tabla). Los defectos vasculares presentes en el paciente índice se han descrito también en pacientes con HNPV y, en general, los defectos cardiovasculares son frecuentes en las displasias óseas asociadas con el gen *FLNA*<sup>14</sup>.

La filamina A es una proteína ubicua que estabiliza los filamentos de actina y los une a glucoproteínas de membrana. También se ha descrito que interactúa con otras muchas proteínas, como las integrinas, los complejos de receptores transmembranarios y los segundos mensajeros, lo cual indica un papel en la transducción de señal. Estructuralmente, el dominio de unión a la actina conservado en el extremo aminoterminal de la secuencia proteica va seguido de 24 repeticiones de tipo Ig homólogas de 96 aminoácidos cada una. Esta estructura principal está separada por 2 dominios de bisagra, que separan el Rod 1 (repeticiones 1-15) del Rod 2 (repeticiones 16-23), que se siguen de un dominio de dimerización carboxiterminal (repetición 24)<sup>27,28</sup> (figura 3).

De las 9 familias con DVCX descritas con anterioridad, se observaron mutaciones de *FLNA* en 8 (los pacientes de la familia descrita por Monteleone y Fagan en 1969 no fueron evaluados al respecto)<sup>26</sup>. En 2 de las 8 familias positivas para *FLNA*, no se ha especificado la mutación/cambio de proteína<sup>24,25</sup>, mientras que en las 6 restantes todas las variantes estaban situadas en las repeticiones de Ig 1 a 7, dentro del dominio Rod 1 (p.Gly288Arg, c.1829-1G>C, p.Pro637Gln, p.Val711Asp, p.Val761\_Gln943-del)<sup>8,22,23,29</sup> (figura 3). Todas estas variantes probablemente actúen

como alelos hipomórficos que mantienen el marco de lectura de un dominio presumiblemente no crítico, por lo que pueden conservar cierta actividad residual de la proteína, puesto que se han observado en varones hemicigotos vivos. Para la variante c.1829-1G>C, se predijo una abolición del lugar aceptor de corte y empalme del intrón 12, lo cual indica una activación posterior de un lugar aceptor críptico situado a 15 pb distalmente en el exón 13, lo cual conlleva una delección en el marco de lectura de 5 aminoácidos consecutivos (p.Phe611\_Gly615del)<sup>22</sup>. Es de destacar que una variante con el mismo efecto predicho de corte y empalme se ha asociado anteriormente con HNPV y disfunción valvular mitral leve<sup>18</sup>.

Se predijo también que la variante detectada en la familia destruiría el lugar aceptor de corte y empalme canónico del intrón 7, con el uso de un lugar alternativo situado a 24 pb distalmente en el exón 8. En este caso, la alteración de corte y empalme se confirmó en los estudios del ARN y causó una delección en el marco de lectura de 8 aminoácidos conservados (p.Val356\_Gln363del). Las variantes que conservan el marco de lectura situadas en la parte proximal del dominio Rod 1 del gen *FLNA* se consideran asociadas con un fenotipo cardíaco aislado en los varones afectados. Sin embargo, las manifestaciones extracardiacas observadas en estos pacientes apuntan más bien a un espectro continuo entre las variantes con pérdida parcial y pérdida total de función (tabla).

Los lugares aceptores crípticos, situados distalmente a los lugares aceptores de corte y empalme canónicos, intervienen en el mecanismo molecular de muchos trastornos humanos. Se ha observado el uso de estos lugares alternativos para el rescate del marco de lectura en otros genes en los que una pérdida parcial de la función puede tolerarse mejor, como *COL1A1* y *COL1A2* en el síndrome de Ehlers-Danlos de tipo VII en comparación con la osteogénesis imperfecta<sup>30</sup>, *COL5A1* en el síndrome de Ehlers-Danlos de los tipos I y II<sup>31</sup>, *DMD* en las distrofias musculares de Duchenne y Becker<sup>32</sup> y *LAMA2* en la distrofia de cinturas autosómica recesiva en comparación con la distrofia muscular congénita<sup>33</sup>. Sin embargo, no se puede explicar por qué los pacientes con la delección de 5 aminoácidos en la repetición 4 de *FLNA* expresaban las manifestaciones extracardiacas tan graves, observadas al parecer incluso en la paciente antecesora, mientras que la delección del exón 4 con falta de las repeticiones 5 a 7 y la delección actual de 8 aminoácidos en la repetición 1 parecen estar limitadas a un fenotipo cardíaco aislado. Es posible que haya interacciones diferentes, dependientes de la molécula de unión en estas regiones, así como otros factores genéticos, que originen los fenotipos observados.

Se ha propuesto también una asimetría en la inactivación del cromosoma X en la modulación de la expresión fenotípica en las mujeres portadoras de variantes patógenas del gen *FLNA*. Sin embargo, una asimetría extrema de la inactivación del cromosoma X hacia el alelo mutado solo se ha observado de manera persistente en las displasias óseas con afectación sistémica congénita asociadas con el gen *FLNA*, lo cual concuerda con un requisito celular de función de la filamina A durante el desarrollo<sup>10</sup>. No obstante, en las alteraciones de pérdida de función no se ha descrito ningún patrón específico que se asocie con el grado en que la enfermedad se manifiesta<sup>9</sup>. Se observó un patrón de inactivación del cromosoma X aleatorio en 3 mujeres portadoras, todas ellas asintomáticas y 1 de ellas con una disfunción valvular subclínica leve. Así pues, no parece haber una correlación clínica entre la expresión fenotípica y el patrón de inactivación del cromosoma X, lo cual respalda las observaciones previas. A pesar de ello, debe señalarse que el proceso de inactivación del cromosoma X puede ser dependiente del tejido y que su determinación en el ADN genómico procedente de linfocitos puede no ser aplicable a los tejidos afectados.

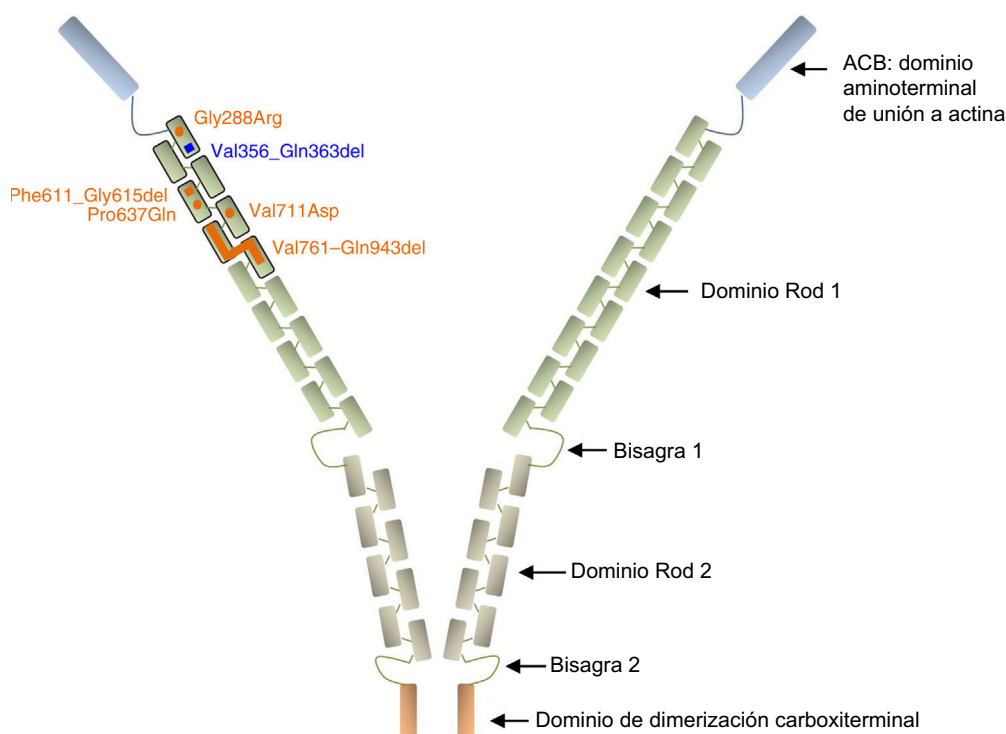
**Tabla**

Resumen de los fenotipos cardiacos y extracardiacos y de los resultados genéticos en los pacientes con displasia valvular cardiaca ligada al cromosoma X

Familia	Repetición 1 de tipo Ig en el gen <i>FLNA</i>	Efecto predicho	Fenotipo masculino			Fenotipo femenino	Referencia		
			Valvular	Cardiaco	SNC			Tejido conjuntivo	Otros
1	NE	NE	Insuficiencia	Cardiomegalia Hipertrofia ESV		Dolor en las piernas Cefaleas	Monteleone y Fagan <sup>26</sup>		
2	4	Variante no sinónima	Prolapso Engrosamiento Insuficiencia				Insuficiencia	Kyndt et al. <sup>8</sup>	
3	1*	Variante no sinónima	Prolapso Engrosamiento Insuficiencia Degeneración VAB	CIA Cardiomegalia Dilatación				Kyndt et al. <sup>8</sup>	
4	5	Variante no sinónima	Engrosamiento Distrofia Insuficiencia					Kyndt et al. <sup>8</sup>	
5	5-7	Delección en el marco de lectura	Engrosamiento Insuficiencia Insuficiencia Estenosis				Insuficiencia leve	Kyndt et al. <sup>8</sup>	
6	1*	Variante no sinónima	Prolapso Displasia Estenosis VAB	CIA Cardiomegalia TSV	Hipermovilidad articular	RVU después de pelvicaliectasia		Bernstein et al. <sup>23</sup>	
7	ND	ND	Prolapso Insuficiencia		HNPV	Hipermovilidad articular Hiperextensibilidad cutánea Tórax en embudo ( <i>pectus excavatum</i> )	Insuficiencia HNPV MCD	Hoashi et al. <sup>24</sup>	
8	ND	ND	Prolapso Insuficiencia Insuficiencia		HNPV	Hipermovilidad articular	Obstrucción recurrente de la unión ureteropelviana izquierda	Aneurisma aórtico	Ma et al. <sup>25</sup>
9	4	Delección en el marco de lectura	Engrosamiento Insuficiencia	Dilatación		Hipermovilidad articular Hiperextensibilidad cutánea Cicatriz atrófica papirácea Escoliosis Miopía bilateral Hernia inguinal bilateral	Hiperextensibilidad cutánea	Ritelli et al. <sup>22</sup>	
10	1	Delección en el marco de lectura	Displasia Insuficiencia Insuficiencia	CIA DAP Dilatación Hipertrofia			Insuficiencia leve	Este caso	

CIA: comunicación interauricular; DAP: conducto arterioso permeable; ESV: extrasístoles ventriculares; HNPV: heterotopia nodular periventricular; MCD: miocardiopatía dilatada; ND: no disponible; NE: no evaluado; RVU: reflujo vesicoureteral; SNC: sistema nervioso central; TSV: taquicardia supraventricular; VAB: válvula aórtica bicúspide.

\* Ambas familias eran portadoras de la misma variante.



**Figura 3.** Representación esquemática de la proteína filamina A. Las variantes no sinónimas se representan en forma de círculos y las deleciones intragénicas, como barras. Todos los cambios descritos en la DVCX se indican en naranja, excepto el descrito en este artículo, que se muestra en azul. Obsérvese que todas las alteraciones están agrupadas en las primeras 7 repeticiones de tipo Ig del dominio Rod 1 de la proteína. Las referencias relativas a cada variante se citan en el texto. Esta figura se muestra a todo color solo en la versión electrónica del artículo.

Se sabe que la filamina A se une a varias proteínas de unión además de los filamentos de actina, lo cual probablemente explique la diversidad de los fenotipos resultantes descrita. Se cree que la expresión fenotípica valvular y posiblemente otras manifestaciones en los tejidos blandos de los trastornos asociados con el gen *FLNA* tiene relación con la interacción de la filamina A con los componentes de la vía de señalización del TGF- $\beta$ , a la que se ha involucrado ya en conectivopatías que producen aneurismas de la raíz aórtica y prolapso de la válvula mitral<sup>34</sup>. Sin embargo, la mayoría de las proteínas con interacción identificadas hasta la fecha no se unen a la región aminoterminal del dominio Rod 1, donde se ha descrito que están las mutaciones asociadas con la DVCX. Recientemente se ha caracterizado funcionalmente el papel patógeno de estas mutaciones en la reducción de las capacidades de migración y extensión celular por medio de un deterioro de la red de señalización de la Rho-GTPasa que modifica las vías de remodelado de la actina, que son importantes para las respuestas celulares ante el estrés mecánico, las interacciones de las células con la matriz extracelular y la transformación epitelial-mesénquimata<sup>35</sup>.

## CONCLUSIONES

Los resultados obtenidos respaldan que las variantes que conservan el marco de lectura en las repeticiones 1-7 del dominio Rod 1 de la filamina A tienen algún papel en la expresión de un fenotipo principal de la DVCX, que asimismo puede incluir

manifestaciones de expresión variable en el tejido conjuntivo y posiblemente también neurológicas. La observación de un fenotipo de DVCX aparentemente aislado debe motivar la búsqueda de estas manifestaciones relacionadas más allá de los trastornos del colágeno y la fibrilina<sup>36</sup>. Identificar las alteraciones genéticas en *FLNA* en estos pacientes confirma su diagnóstico, mejora el pronóstico y facilita el asesoramiento genético a las familias.

## AGRADECIMIENTOS

Los autores desean expresar su agradecimiento a todos los pacientes y familiares por su amable apoyo.

## FINANCIACIÓN

Este trabajo fue financiado en parte por la subvención PI13/1450 del ISCIII (Instituto de Salud Carlos III) y la subvención SAF2015-66831-R del MINECO (Ministerio de Economía, Industria y Competitividad) y cofinanciado por el FEDER (Fondo Europeo de Desarrollo Regional).

## CONFLICTO DE INTERESES

No se declara ninguno.

## ¿QUÉ SE SABE DEL TEMA?

– La DVCX es un trastorno congénito minoritario que se expresa predominantemente en los varones. La causan mutaciones de *FLNA*, que es el gen que codifica la filamina A, una proteína intermediaria entre el citoesqueleto y la membrana. A diferencia de otras formas autosómicas de valvulopatías, que incluyen conectivo-patías, puede producirse de manera aislada, si bien se ha observado cierto solapamiento entre diferentes fenotipos relacionados con la filamina A. Se cree que los diferentes dominios, efectos de las mutaciones, proteínas de interacción y factores genéticos intervienen en esta variabilidad.

## ¿QUÉ APORTA DE NUEVO?

– Se ha observado una nueva mutación en el gen *FLNA* en una familia de 3 generaciones con DVCX que se ha descrito clínicamente. Los estudios del ARN en el varón afectado confirmaron una delección en el marco de lectura en la parte proximal del dominio Rod 1 y, por lo tanto, una pérdida parcial de la función proteica como mecanismo de la enfermedad predicho. Se han examinado los casos de DVCX descritos anteriormente, teniendo en cuenta la localización predicha de la mutación y el daño proteico cuando se conocen, y se han evaluado los fenotipos extracardiacos. Se propone un espectro continuo de todos los fenotipos asociados con pérdida de función de la filamina A, lo cual indica la necesidad de examinarlos en los pacientes con valvulopatías cardiacas.

## MATERIAL SUPLEMENTARIO



Se puede consultar material suplementario a este artículo en su versión electrónica disponible en <https://doi.org/10.1016/j.recesp.2017.10.007>

## BIBLIOGRAFÍA

- Unger P, Clavel MA, Lindman BR, Mathieu P, Pibarot P. Pathophysiology and management of multivalvular disease. *Nat Rev Cardiol.* 2016;13:429–440.
- Lardeux A, Kyndt F, Lecoince S, et al. Filamin-a-related myxomatous mitral valve dystrophy: genetic, echocardiographic and functional aspects. *J Cardiovasc Transl Res.* 2011;4:748–756.
- Kubota T, Nonoyama S, Tonoki H, et al. A new assay for the analysis of X-chromosome inactivation based on methylation-specific PCR. *Hum Genet.* 1999;104:49–55.
- gnomAD (genome Aggregation Database) browser beta. Available at: <http://gnomad.broadinstitute.org/>. Consultado 20 Sep 2017.
- Richards S, Aziz N, Bale S, et al. Standards and guidelines for the interpretation of sequence variants: a joint consensus recommendation of the American College of Medical Genetics and Genomics and the Association for Molecular Pathology. *Genet Med.* 2015;17:405–424.
- Judge DP, Rouf R, Habashi J, Dietz HC. Mitral valve disease in Marfan syndrome and related disorders. *J Cardiovasc Transl Res.* 2011;4:741–747.
- Malfait F, Symoens S, Coucke P, Nunes L, De Almeida S, De Paep A. Total absence of the alpha2(I) chain of collagen type I causes a rare form of Ehlers-Danlos syndrome with hypermobility and propensity to cardiac valvular problems. *J Med Genet.* 2006;43:e36.
- Kyndt F, Gueffet JP, Probst V, et al. Mutations in the gene encoding filamin A as a cause for familial cardiac valvular dystrophy. *Circulation.* 2007;115:40–49.
- Fox JW, Lamperti ED, Eksioğlu YZ, et al. Mutations in filamin 1 prevent migration of cerebral cortical neurons in human periventricular heterotopia. *Neuron.* 1998;21:1315–1325.
- Robertson SP, Twigg SR, Sutherland-Smith AJ, et al. Localized mutations in the gene encoding the cytoskeletal protein filamin A cause diverse malformations in humans. *Nat Genet.* 2003;33:487–491.
- Sheen VL, Dixon PH, Fox JW, et al. Mutations in the X-linked filamin 1 gene cause periventricular nodular heterotopia in males as well as in females. *Hum Mol Genet.* 2001;10:1775–1783.
- Moro F, Carozzo R, Veggiotti P, et al. Familial periventricular heterotopia: missense and distal truncating mutations of the FLN1 gene. *Neurology.* 2002;58:916–921.
- Hehr U, Hehr A, Uyanik G, Phelan E, Winkler J, Reardon W. A filamin A splice mutation resulting in a syndrome of facial dysmorphism, periventricular nodular heterotopia, and severe constipation reminiscent of cerebro-fronto-facial syndrome. *J Med Genet.* 2006;43:541–544.
- Robertson SP, Jenkins ZA, Morgan T, et al. Frontometaphyseal dysplasia: mutations in *FLNA* and phenotypic diversity. *Am J Med Genet A.* 2006;140:1726–1736.
- Zenker M, Rauch A, Winterpacht A, et al. A dual phenotype of periventricular nodular heterotopia and frontometaphyseal dysplasia in one patient caused by a single *FLNA* mutation leading to two functionally different aberrant transcripts. *Am J Hum Genet.* 2004;74:731–737.
- Parrini E, Mei D, Pisanti MA, et al. Familial periventricular nodular heterotopia, epilepsy and Melnick-Needles Syndrome caused by a single *FLNA* mutation with combined gain of function and loss-of-function effects. *J Med Genet.* 2015;52:405–412.
- Jefferies JL, Taylor MD, Rossano J, Belmont JW, Craigen WJ. Novel cardiac findings in periventricular nodular heterotopia. *Am J Med Genet A.* 2010;152A:165–168.
- Reinstein E, Frenzt S, Morgan T, et al. Vascular and connective tissue anomalies associated with X-linked periventricular heterotopia due to mutations in *Filamin A*. *Eur J Hum Genet.* 2013;21:494–502.
- Sheen VL, Jansen A, Chen MH, et al. Filamin A mutations cause periventricular heterotopia with Ehlers-Danlos syndrome. *Neurology.* 2005;64:254–262.
- Gomez-Garre P, Seijo M, Gutierrez-Delgado E, et al. Ehlers-Danlos syndrome and periventricular nodular heterotopia in a Spanish family with a single *FLNA* mutation. *J Med Genet.* 2006;43:232–237.
- Parrini E, Ramazzotti A, Dobyns WB, et al. Periventricular heterotopia: phenotypic heterogeneity and correlation with *Filamin A* mutations. *Brain.* 2006;129:1892–1906.
- Ritelli M, Morlino S, Giacomuzzi E, et al. Ehlers-Danlos syndrome with lethal cardiac valvular dystrophy in males carrying a novel splice mutation in *FLNA*. *Am J Med Genet A.* 2017;173:169–176.
- Bernstein JA, Bernstein D, Hehr U, Hudgins L. Familial cardiac valvulopathy due to filamin A mutation. *Am J Med Genet A.* 2011;155A:2236–2241.
- Hoashi T, Shiraishi I, Ichikawa H. Surgical experience for prolapse of both atrioventricular valves in a patient with filamin A mutation. *Cardiol Young.* 2015;25:365–367.
- Ma PH, Sachdeva R, Wilson EC, Guzzetta NA. Longitudinal Echocardiographic Evaluation of an Unusual Presentation of X-Linked Myxomatous Valvular Dystrophy Caused by Filamin A Mutation. *Semin Cardiothorac Vasc Anesth.* 2016;20:240–245.
- Monteleone PL, Fagan LF. Possible X-linked congenital heart disease. *Circulation.* 1969;39:611–614.
- Ehrlicher AJ, Nakamura F, Hartwig JH, Weitz DA, Stossel TP. Mechanical strain in actin networks regulates FilGAP and integrin binding to filamin A. *Nature.* 2011;478:260–263.
- Nakamura F, Stossel TP, Hartwig JH. The filamins: organizers of cell structure and function. *Cell Adh Migr.* 2011;5:160–169.
- Newbury-Ecob RA, Zuccollo JM, Rutter N, Young ID. Sex linked valvular dysplasia. *J Med Genet.* 1993;30:873–874.
- Byers PH, Duvic M, Atkinson M, et al. Ehlers-Danlos syndrome type VIIA and VIIB result from splice-junction mutations or genomic deletions that involve exon 6 in the COL1A1 and COL1A2 genes of type I collagen. *Am J Med Genet.* 1997;72:94–105.
- Takahara K, Schwarze U, Imamura Y, et al. Order of intron removal influences multiple splice outcomes, including a two-exon skip, in a COL5A1 acceptor-site mutation that results in abnormal pro-alpha1(V)N-propeptides and Ehlers-Danlos syndrome type I. *Am J Hum Genet.* 2002;71:451–465.
- Tuffery-Giraud S, Chambert S, Demaille J, Claustres M. Point mutations in the dystrophin gene: evidence for frequent use of cryptic splice sites as a result of splicing defects. *Hum Mutat.* 1999;14:359–368.
- Naom I, D'Alessandro M, Sewry CA, et al. Laminin alpha 2-chain gene mutations in two siblings presenting with limb-girdle muscular dystrophy. *Neuromuscul Disord.* 1998;8:495–501.
- Sasaki A, Masuda Y, Ohta Y, Ikeda K, Watanabe K. Filamin associates with Smads and regulates transforming growth factor-beta signaling. *J Biol Chem.* 2001;276:17871–17877.
- Duval D, Lardeux A, Le Tourneau T, et al. Valvular dystrophy associated filamin A mutations reveal a new role of its first repeats in small-GTPase regulation. *Biochim Biophys Acta.* 2014;1843:234–244.
- Read RC, Thal AP, Wendt VE. Symptomatic valvular myxomatous transformation (the floppy valve syndrome). A possible forme fruste of the Marfan syndrome. *Circulation.* 1965;32:897–910.