

Imagen en cardiología

Cierre percutáneo de pseudoaneurisma en tracto de salida de ventrículo izquierdo



Percutaneous Closure of a Left Ventricular Outflow Tract Pseudoaneurysm

Eduardo Flores-Umanzor*, Pedro L. Cepas-Guillen y Xavier Freixa

Servicio de Cardiología, Instituto Cardiovascular, Hospital Clínic de Barcelona, Institut d'Investigacions Biomèdiques August Pi i Sunyer (IDIBAPS), Universidad de Barcelona, Barcelona, España

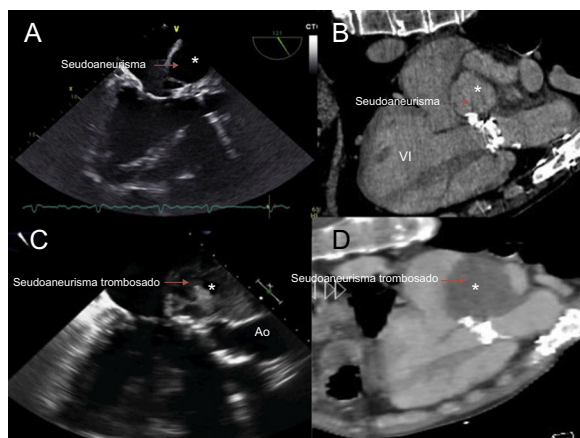


Figura 1.

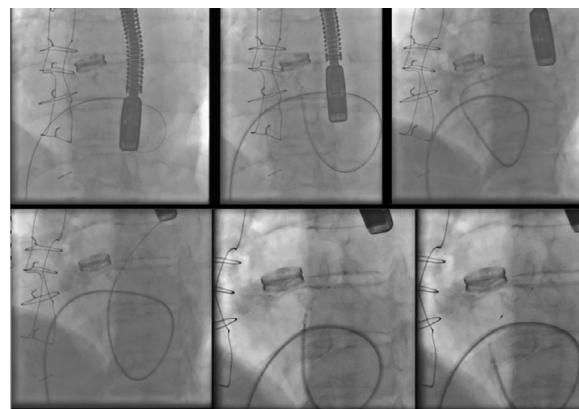


Figura 2.

Un varón de 56 años con endocarditis infecciosa se sometió a sustitución de válvula aórtica con prótesis mecánica, que se complicaba por un pseudoaneurisma gigante en el tracto de salida del ventrículo izquierdo (TSVI), ya tratado infructuosamente en 2 intervenciones quirúrgicas previas. Se remitió al paciente a nuestro centro para someterse al cierre percutáneo del pseudoaneurisma, dados su disnea y su alto riesgo quirúrgico.

El ecocardiograma mostró un pseudoaneurisma gigante en el TSVI y la tomografía computarizada, una masa de 10 × 8 cm que conectaba con el TSVI a través de un cuello estrecho de 3 mm, contiguo a la valva mitral anterior. La masa sugería un pseudoaneurisma (figura 1, asterisco) por la captación de contraste en la fase venosa tardía (figuras 1A y B [VI: ventrículo izquierdo] y vídeo del material suplementario).

Se utilizó el acceso transeptal (TS) al ventrículo izquierdo a través de la vena femoral, dada la presencia de una prótesis valvular mecánica aórtica, con lo que se evitó un abordaje más invasivo mediante el acceso transapical. Se colocó un catéter en la aurícula derecha y cuidadosamente se realizó una punción para el TS, dado el riesgo de rotura del pseudoaneurisma debido a su gran tamaño. Inicialmente, se colocó un sistema Fustar de 9 Fr; sin embargo, este sistema no permitió guiar el catéter hacia la entrada del pseudoaneurisma, por lo que se sustituyó por un catéter guía Destination de 6 Fr, que se introdujo en la cavidad y, con la ayuda de un catéter de diagnóstico de 4 Fr, se pudo implantar con éxito un dispositivo Amplatzer Vascular Plug 4 (figura 2).

A los 6 meses de seguimiento, el paciente se encontraba asintomático y la tomografía computarizada y el ecocardiograma mostraban una trombosis casi completa del pseudoaneurisma (figuras 1C y D; Ao: aorta).

CONFLICTO DE INTERESES

X. Freixa es proctor de St. Jude Medical.

MATERIAL SUPLEMENTARIO



Se puede consultar material suplementario a este artículo en su versión electrónica disponible en <https://doi.org/10.1016/j.recesp.2018.02.004>

* Autor para correspondencia:
Correo electrónico: ejfu0209@gmail.com (E. Flores-Umanzor).

Full English text available from: www.revespcardiol.org/en