

Electro-Reto

Respuesta al ECG de noviembre de 2018

Response to ECG, November 2018

José Luís Martins*, Anabela Gonzaga y José Santos

Department of Cardiology, Baixo Vouga Hospital Centre, Aveiro, Portugal

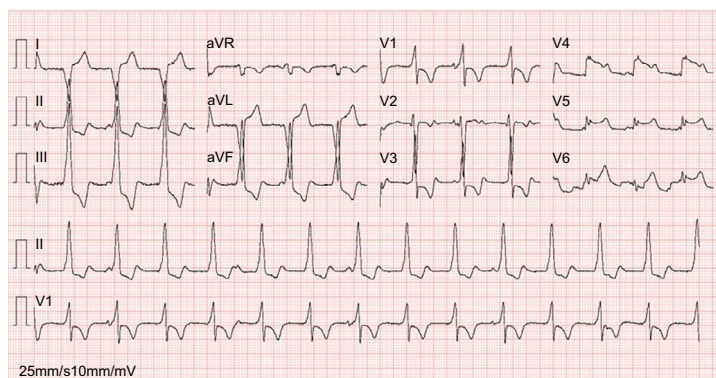


Figura 1.

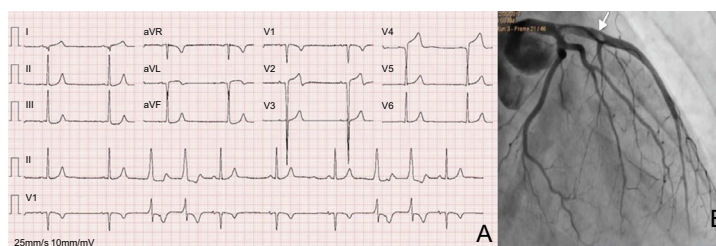


Figura 2.

Los complejos segundo y séptimo (figura 1) podrían llevar a un diagnóstico erróneo de una vía accesoria lateral izquierda, pero la ausencia de preexcitación en los complejos restantes descarta claramente dicho diagnóstico (por lo tanto, la respuesta 1 es incorrecta)^{1,2}. La disociación auriculoventricular (AV) durante el ritmo idioventricular acelerado es una disociación AV isorrítmica con una frecuencia similar o superior a la frecuencia auricular (respuesta 2, correcta), en que la disociación AV no es isorrítmica con la frecuencia auricular mucho más rápida que la frecuencia ventricular (respuesta 3, incorrecta). Un segundo ECG (figura 2A) realizado 2 minutos después del primero mostró un ritmo sinusal, extrasístoles ventriculares con el mismo foco que en el primer ECG y ondas q patológicas en las derivaciones V₁-V₄; DI y aVL, y sin elevación del segmento ST en V₅-V₆, que muestra probablemente una fase ya evolutiva de un infarto de miocardio con elevación del segmento ST (respuesta 4, incorrecta). Una coronariografía de urgencia reveló la presencia de un trombo (flecha) en la arteria descendente anterior izquierda (figura 2B)

BIBLIOGRAFÍA

1. Khan IA, Shaw IS. Pseudo ventricular hypertrophy and pseudo myocardial infarction in Wolff-Parkinson-White syndrome. *Am J Emerg Med.* 2000;18:807-809.
2. Liu R, Qinghua C. The diagnosis of myocardial infarction in the Wolff-Parkinson-White syndrome. *Int J Cardiology.* 2013;1083-1084.

VÉASE CONTENIDO RELACIONADO:

<https://doi.org/10.1016/j.recesp.2018.03.001>

* Autor para correspondencia:

Correo electrónico: zeluismartins@gmail.com (J.L. Martins).

Full English text available from: www.revespcardiol.org/en

<https://doi.org/10.1016/j.recesp.2018.03.002>

0300-8932/© 2018 Sociedad Española de Cardiología. Publicado por Elsevier España, S.L.U. Todos los derechos reservados.