

Cartas científicas

Furosemida subcutánea como tratamiento para pacientes con insuficiencia cardiaca refractaria



Subcutaneous Furosemide in Patients With Refractory Heart Failure

Sr. Editor:

Las publicaciones respecto al uso de la furosemida subcutánea (SC) para el tratamiento de la insuficiencia cardiaca (IC) son escasas y se trata fundamentalmente de pequeñas series de casos en las que se usa esta vía para tratar descompensaciones con síntomas congestivos, con tiempos de administración del fármaco relativamente cortos¹⁻³. Recientemente se ha publicado un ensayo clínico de fase II⁴ que compara la eficacia de la furosemida endovenosa frente a una nueva formulación de furosemida subcutánea en el tratamiento de la IC descompensada; se concluye que esta nueva formulación es similar a la endovenosa en cuanto a eficacia y perfil de seguridad. Por ello, se plantea que podría también ser eficaz como tratamiento a largo plazo para pacientes con resistencia crónica al diurético vía oral, que tienen escasas alternativas terapéuticas.

El objetivo principal de este estudio es comparar la efectividad a medio y largo plazo del tratamiento de la IC mediante furosemida subcutánea con bombas elastoméricas, mediante la comparación de las tasas de hospitalizaciones por IC del año previo a la inclusión y en el seguimiento. Se pretende valorar como objetivos secundarios: la disminución de peso de los pacientes congestivos y el mantenimiento del peso seco de los que iniciaron la terapia en situación de euvolemia, y la seguridad de la intervención. Para ello, se seleccionó a 16 pacientes consecutivos, de diciembre de 2014 a marzo de 2018, en situación de descompensación congestiva de difícil control con diuréticos por vía oral y al menos 2 ingresos en los 6 meses anteriores o necesidad de usar repetidamente la vía endovenosa. Se consideraron efectos adversos graves las infecciones relacionadas con el perfusor, las lesiones cutáneas locales que obligaran a la finalización de la terapia y el deterioro de la función renal o hiperpotasemia que necesite tratamiento. Se consideraron efectos adversos leves las lesiones cutáneas locales que no necesitaron tratamiento específico.

Las características de este grupo se muestran en la [tabla](#). En el año previo al inicio del tratamiento con furosemida subcutánea, presentaban una media de $3,2 \pm 2,5$ hospitalizaciones por IC, lo que supone una tasa de 0,26 ingresos por IC descompensada/paciente/mes de seguimiento. Todos los pacientes recibían una dosis alta de

furosemida vía oral (dosis media, $138,7 \pm 41,1$ mg/día; 9 pacientes [56,3%] tomaban diurético ahorrador de potasio y 7 [50,0%], una tiacida). El tratamiento se inició durante una descompensación o cuando aún persistían síntomas congestivos en 12 pacientes. En 4 pacientes se inició en situación de euvolemia, tras conseguir la estabilidad clínica con diurético endovenoso.

El tiempo medio de tratamiento de los pacientes con furosemida subcutánea mediante perfusor fue de $159,6 \pm 185,1$ días. La dosis de inicio de furosemida de los pacientes congestivos fue $234,2 \pm 68,4$ mg/día y la de los pacientes euvolemicos, $122,5 \pm 15,0$ mg/día. Durante el tiempo de seguimiento, solo 2 pacientes sufrieron una descompensación, con predominio de signos de bajo gasto cardiaco; ambos fallecieron durante el ingreso. Esto supone una tasa de 0,02 ingresos/paciente/mes de seguimiento. Los demás pacientes no tuvieron descompensaciones que precisaran administración endovenosa de diurético ni ingreso hospitalario.

Los pacientes que iniciaron el tratamiento con síntomas de congestión tuvieron una pérdida de peso los primeros 3 días de $2,6 \pm 1,0$ kg y otros $0,4 \pm 0,3$ kg en los siguientes 3 días; esta pérdida se mantenía a los 30 días ([figura](#)). Los pacientes que iniciaron la terapia con furosemida subcutánea después del control de los síntomas congestivos tuvieron una pérdida de peso discreta.

Fue posible retirar a 2 pacientes la terapia subcutánea y continuar con el diurético oral tras 39 y 77 días de tratamiento.

En cuanto a seguridad, 2 pacientes presentaron complicaciones locales (erosión cutánea sin infección) que obligaron a suspender el tratamiento, a 1 definitivamente y al otro de manera transitoria. Solo hubo 2 complicaciones infecciosas, que se resolvieron con tratamiento antibiótico y no obligaron a retirar la terapia. No se produjeron deterioros significativos de la función renal, aunque sí incrementos ligeros y transitorios de la creatinina.

En nuestro grupo (pacientes controlados en la unidad de IC y en los que persistían descompensaciones atribuidas a ineficacia del tratamiento diurético por vía oral y con necesidad de tratamiento endovenoso intermitente), la furosemida administrada por vía subcutánea mediante bombas elastoméricas fue una terapia útil que redujo las hospitalizaciones, mejoró los síntomas congestivos y consiguió la reducción de peso en los pacientes congestivos y mantuvo el peso seco de los euvolemicos. Los efectos adversos ocurridos fueron locales y relacionados con largos tiempos de administración.

A pesar de que se trata de un estudio con un número de pacientes pequeño, creemos que los resultados observados abren una nueva línea de investigación para el tratamiento de pacientes con IC refractaria.

Tabla

Características de los pacientes y del tratamiento con furosemida subcutánea

Paciente	Edad/ sexo	Cardiopatía	FEVI	PSAP > 55 mmHg	FG (ml/min)	Hospi- talización por IC los 12 meses previos	Estancia en servicio de urgencias por IC los 12 meses previos	Estado al inicio del tratamiento subcutáneo	Días de tratamiento con furosemida subcutánea	Dosis inicial [*]	Dosis de manteni- miento [*]	NYHA inicial	NYHA a las 2 semanas	Causa de fin de seguimiento	Descompen- saciones durante seguimiento	Estado vital	Causa de fallecimiento
1	91/V	Valvular	50	Sí	20	5	2	Congestivo	56	250	50	IV	II	Fallecimiento	0	Fallecimiento	Neumonía por aspiración
2	61/V	Isquémica	20	Sí	60	9	0	Congestivo	19	350	250	IV	III	Fallecimiento	0	Fallecimiento	Muerte súbita
3	71/V	Isquémica	25	Sí	20	0	0	Congestivo	273	180	70	IV	III	Fallecimiento	0	Fallecimiento	Muerte súbita
4	84/V	Isquémica	38	Sí	60	8	1	Congestivo	177	250	180	III	II	Fallecimiento	0	Fallecimiento	Sepsis respiratoria
5	90/V	Isquémica	42	Sí	24	4	0	Congestivo	77	250	60	III	II	Paso a vía oral	0	Fallecimiento	Muerte súbita
6	84/V	Isquémica	30	No	21	3	0	Congestivo	82	215	110	III	II	Fallecimiento	0	Fallecimiento	Deterioro general
7	88/V	Isquémica	45	No	25	2	0	Congestivo	658	215	110	III	II	Continua	0	Vivo	
8	68/V	Valvular	35	Sí	45	1	0	Congestivo	35	360	140	IV	III	Fallecimiento	1	Fallecimiento	IC refractaria
9	81/V	Isquémica	50	Sí	25	4	1	Euvolemia	114	110	110	III	II	Fallecimiento	0	Fallecimiento	Sepsis renal
10	71/M	Idiopática	20	Sí	25	3	1	Euvolemia	500	150	110	III	II	Continua	0	Vivo	
11	67/V	Isquémico	35	No	10	3	0	Congestivo	124	250	200	IV	III	Fallecimiento	0	Fallecimiento	Sepsis urinaria
12	91/M	Valvular	55	Sí	11	0	0	Congestivo	26	200	200	III	II	Complicaciones locales	1	Fallecimiento	IC refractaria
13	82/M	Idiopática	28	Sí	35	2	1	Euvolemia	280	130	80	III	II	Continua	0	Vivo	
14	85/V	Valvular	34	Sí	24	2	0	Congestivo	86	130	65	IV	II	Fallecimiento	1	Fallecimiento	IC refractaria
15	55/M	Valvular	55	Sí	90	1	0	Euvolemia	15	100	65	III	III	Fallecimiento	0	Fallecimiento	Muerte súbita
16	78/V	Idiopática	25	Sí	63	2	0	Congestivo	39	160	65	IV	II	Paso a vía oral	0	Vivo	

FEVI: fracción de eyección del ventrículo izquierdo; FG: filtrado glomerular; IC: insuficiencia cardiaca; M: mujer; NYHA: clase funcional de la *New York Heart Association*; PSAP: presión sistólica de arteria pulmonar; V: varón. Dos pacientes no tuvieron ingresos hospitalarios, pero sí descompensaciones que necesitaron la administración de furosemida endovenoso.

* Dosis inicial y de mantenimiento de furosemida subcutánea (mg/día).

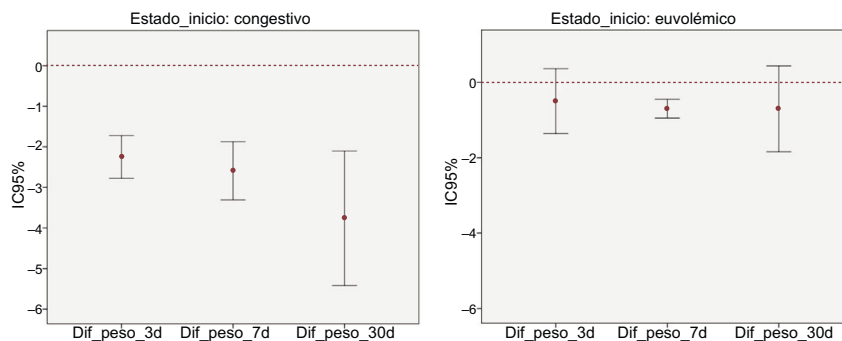


Figura. Media de pérdida de peso a los 3 y a los 7 días y al mes de iniciar la furosemida subcutánea en pacientes que iniciaron la terapia en situación de congestión y euvolemia respectivamente. IC95%: intervalo de confianza del 95%.

Ainara Lozano Bahamonde*, Vanessa Escolar Pérez,
Amaia Echebarria Chousa, Alberto Azcona Lucio,
Silvia Alfambra Vicente y Begoña Rodríguez Rodríguez

Unidad de Insuficiencia Cardíaca, Servicio de Cardiología, Hospital
Universitario Basurto, Organización Sanitaria Integrada Bilbao
Basurto, Vizcaya, España

* Autor para correspondencia:

Correo electrónico: ainara.lozanobahamonde@osakidetza.eus
(A. Lozano Bahamonde).

On-line el 24 de mayo de 2018

BIBLIOGRAFÍA

- Zacharias H, Raw J, Nunn A, Parsons S, Johnson M. Is there a role for subcutaneous furosemide in the community and hospice management of end-stage heart failure? *Palliat Med.* 2011;25:658-663.
- Beattie JM, Johnson MJ. Subcutaneous furosemide in advanced heart failure: has clinical practice run ahead of the evidence base? *BMJ Support Palliat Care.* 2012;2:5-6.
- Zatarain-Nicolás E, López-Díaz J, de la Fuente-Galán L, García-Pardo H, Recio-Platero A, San Román-Calvar JA. Subcutaneous infusion of furosemide administered by elastomeric pumps for decompensated heart failure treatment: initial experience. *Rev Esp Cardiol.* 2013;66:1002-1004.
- Gilotra NA, Princewill O, Marino B, et al. Efficacy of intravenous furosemide versus a novel, pH-neutral furosemide formulation administered subcutaneously in outpatients with worsening heart failure. *JACC Hear Fail.* 2018;6:65-70.

<https://doi.org/10.1016/j.recesp.2018.04.031>
0300-8932/

© 2018 Sociedad Española de Cardiología. Publicado por Elsevier España, S.L.U.
Todos los derechos reservados.

Infeción por *Mycobacterium chimaera* diseminada tras sustitución de válvula aórtica



Disseminated Infection Due to *Mycobacterium chimaera* After Aortic Valve Replacement

Sr. Editor:

Recientemente se ha publicado un brote internacional de infecciones por *Mycobacterium chimaera* tras cirugía cardíaca, en el que se ha documentado la transmisión de las bacterias a través de aerosol desde unidades de frío-calor (UFC) utilizadas durante la cirugía cardiopulmonar¹. Se describe un caso de endocarditis por *M. chimaera* sobre válvula protésica aórtica.

Varón de 51 años que ingresó en diciembre de 2011 por dolor abdominal, fiebre, hepatomegalia y pérdida ponderal en 3 meses. Se lo había tratado 6 meses antes con sustitución de válvula aórtica con prótesis biológica Mitroflow por estenosis grave e inserción de marcapasos DDD por bloqueo auriculoventricular tras la cirugía. La analítica inicial reveló pancitopenia leve y una alteración en las enzimas hepáticas (aspartato aminotransferasa, 412 U/l; alanina aminotransferasa, 389 U/l; fosfatasa alcalina, 779 U/l; gamma-glutamyl transferasa, 460 U/l; bilirrubina total, 2,5 mg/dl). Un ecocardiograma transesofágico mostró una vegetación de 17 × 10 mm anclada en la comisura sigmoidea no coronariana de la válvula aórtica (figura A). Se realizaron biopsias hepática y de médula ósea, en las que se observaron granulomas amorfos e imágenes que apuntaban a hemofagocitosis en la tinción de hematoxilina-eosina (figura B y C). En ambas muestras se identificó *M. chimaera* por reacción en cadena de polimerasa y posteriormente cultivo, por lo que se inició tratamiento antibiótico con

rifampicina, etambutol, claritromicina y amikacina. El paciente necesitó tratamiento inmunosupresor (etopósido, ciclosporina y dexametasona) para controlar el síndrome hemofagocítico (SHF), que se resolvió semanas más tarde. Dos semanas después sufrió una oclusión de la arteria tibioperonea por embolia (figura D), en la que se identificó de nuevo *M. chimaera* (figura E). En febrero de 2012, se intervino al paciente de Bentall de Bono con sustitución de la bioprótesis por una prótesis Sorin ART 21 LFA y sustitución del marcapasos endocavitario por otro epicárdico ESPRIT DR. En enero de 2013 se tuvo que sustituir el tubo valvulado aórtico por un homoinjerto de 21 mm por dehiscencia secundaria a infección no controlada. En agosto de 2013 sufrió un ictus isquémico, y fue visible una nueva vegetación aórtica. En octubre de 2015, 2 años tras la última complicación, se retiró la medicación. En enero de 2017 se recambió el generador del marcapasos epicárdico por agotamiento de la batería. La herida quirúrgica del reimplante del generador presentó exudación y falta de cicatrización. Los cultivos convencionales fueron negativos, y finalmente se identificó *M. chimaera* a partir de crecimiento en medios específicos. Se reinició el tratamiento antibiótico con azitromicina, rifabutina y moxifloxacino. Una tomografía por emisión de positrones combinada con tomografía computarizada mostró actividad metabólica anómala únicamente en el marcapasos (figura F). La ausencia de otros focos metabólicos en la exploración apuntaba la posibilidad de curación completa de la infección tras el recambio del sistema infectado por otro endocavitario. El paciente aún sigue en tratamiento.

En 2015 se diagnosticó otro caso de endocarditis por *M. chimaera* en el centro donde se le intervino por primera vez. Se tomaron muestras de las UFC (LivaNova PLC, antiguamente grupo Sorin Group Deutschland GmbH) y muestras ambientales. El estudio realizado