

Electro-Reto

ECG de abril de 2019

ECG, April 2019

Zaira Gómez-Álvarez*, Juan Carlos Gómez-Polo y Miguel Ángel Cobos-Gil

Instituto Cardiovascular, Hospital Clínico San Carlos, Madrid, España



Se presenta el caso de un varón de 76 años, hipertenso e hipercolesterolémico. En el electrocardiograma que se le realizó durante un preoperatorio para una hernioplastia inguinal, apareció un bloqueo auriculoventricular de primer grado. Al interrogatorio, el paciente negó disnea, palpitaciones, mareo y síncope. Se solicitó una prueba de esfuerzo y un Holter-ECG. Durante la prueba de esfuerzo se registraron los trazados que se muestran en la [figura](#).

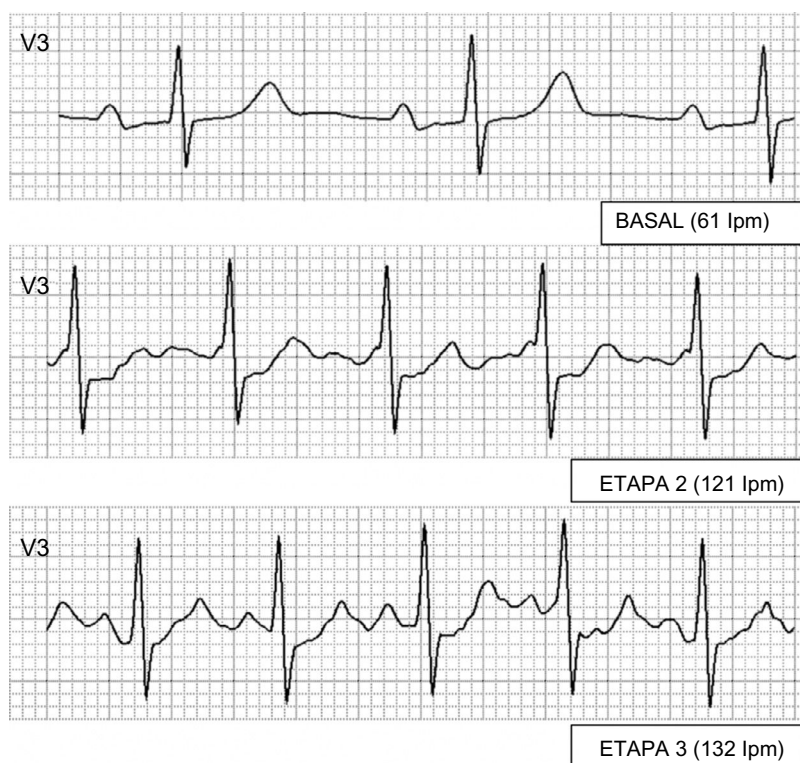


Figura.

A la vista de estos resultados, planteamos 4 opciones diagnósticas:

1. Acortamiento del intervalo PR por nódulo hiperconductor.
2. Aparición de un ritmo nodular.
3. Alargamiento marcado del intervalo PR que llega a ser de 560 ms con P conducidas por el segundo QRS (*over the top*).
4. Conducción por vía accesoria.

Proponga su resolución a este Electro-Reto en: <http://www.revespcardiol.org/es/electroreto/72/4>. La respuesta se publicará en el próximo número (mayo de 2019). #RetoECG.

* Autor para correspondencia:
Correo electrónico: zairagomez91@gmail.com (Z. Gómez-Álvarez).

Full English text available from: www.revespcardiol.org/en