

## Electro-Reto

# Respuesta al ECG de junio de 2019

## Response to ECG, June 2019

Gonzalo Fernández Palacios<sup>a,b,\*</sup>, Pablo Elpidio García-Granja<sup>a,b</sup> y David Dobarro<sup>a,b</sup>

<sup>a</sup> Instituto de Ciencias del Corazón (ICICOR), Hospital Clínico Universitario de Valladolid, Valladolid, España

<sup>b</sup> Centro de Investigación Biomédica en Red de Enfermedades Cardiovasculares (CIBER-CV), Madrid, España

Recibido el 25 de mayo de 2018 Aceptado el 25 de mayo de 2018

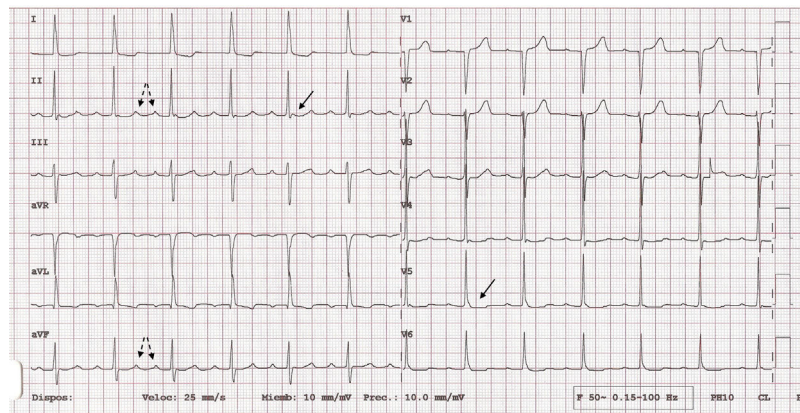


Figura 1.

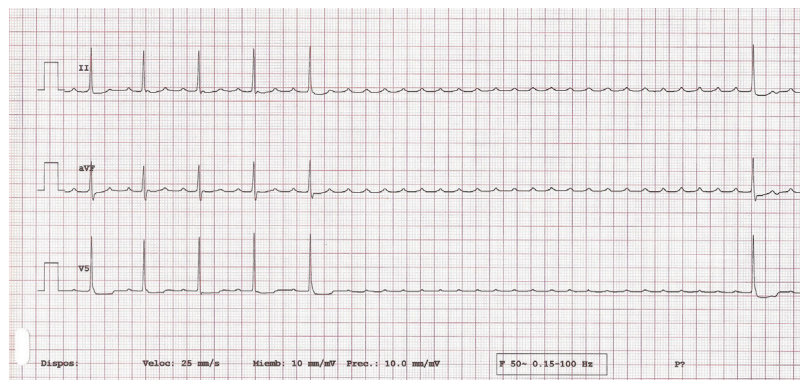


Figura 2.

El electrocardiograma puede confundirse con un ritmo sinusal con PR largo (240ms); sin embargo, si se analiza detenidamente, se observa que la teórica onda P es negativa en aVL. Se trata de una taquicardia supraventricular con longitud de ciclo auricular de 250 ms y conducción auriculoventricular 3:1 (80 lpm) tras la toma de bloqueadores beta. La actividad auricular queda integrada en los complejos QRS y en la onda T, por lo que puede pasar inadvertida, pero se puede observar principalmente en las derivaciones II y aVF (figura 1). El masaje del seno carotídeo (figura 2) como primera medida confirma el diagnóstico (por lo tanto, la respuesta 2 es la correcta) al inducir un bloqueo auriculoventricular transitorio que permite observar claramente la actividad auricular, y el estudio electrofisiológico permitirá clasificar y tratar después la arritmia en concreto (respuesta 3, incorrecta). Las pruebas de monitorización electrocardiográfica no tendrían valor diagnóstico en este caso (respuestas 1 y 4, incorrectas).

VÉASE CONTENIDO RELACIONADO:

<https://doi.org/10.1016/j.recesp.2018.05.035>

\* Autor para correspondencia:

Correo electrónico: [gfpalacios@hotmail.com](mailto:gfpalacios@hotmail.com) (G. Fernández Palacios).

Full English text available from: [www.revespcardiol.org/en](http://www.revespcardiol.org/en)

<https://doi.org/10.1016/j.recesp.2018.05.034>

0300-8932/© 2018 Sociedad Española de Cardiología. Publicado por Elsevier España, S.L.U. Todos los derechos reservados.