

## Imagen en cardiología

# Aislamiento de la arteria subclavia derecha: reparación miniinvasiva

## Isolation of the right subclavian artery. Mini-invasive repair

Rudolf Poruban\*, Ondřej Materna y Roman Gebauer

Children's Heart Center, 2nd Faculty of Medicine, Charles University in Prague and Motol University, Praga, República Checa

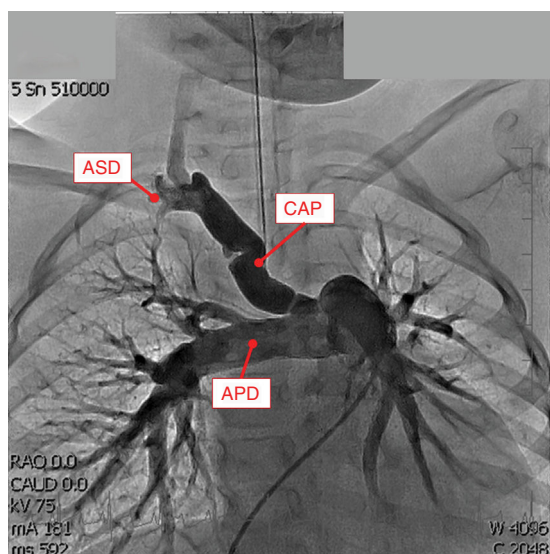


Figura 1.

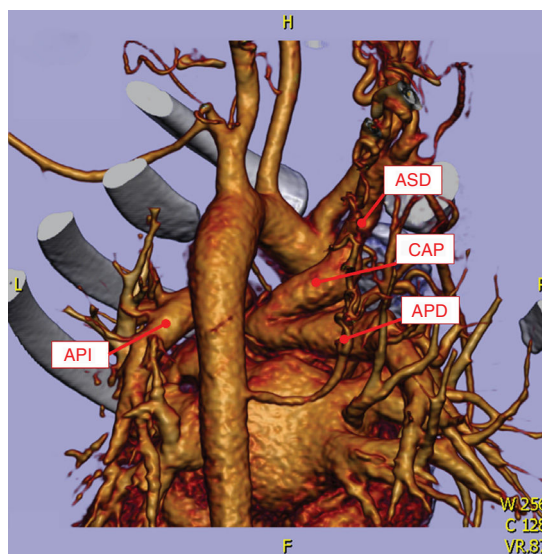


Figura 2.

El aislamiento de la arteria subclavia derecha (ASD) es una aberración infrecuente del arco aórtico, que se caracteriza por la pérdida de continuidad entre la arteria subclavia y la aorta y determina una persistencia de la conexión fetal hacia la arteria pulmonar (AP) homolateral a través de un conducto arterioso persistente o no permeable. La presencia de esta alteración como lesión aislada es muy infrecuente pues suele asociarse con cardiopatías congénitas complejas. Se presenta el caso de una lesión no asociada de aislamiento de la arteria subclavia derecha en presencia de arco aórtico orientado normalmente a la izquierda de una niña de 4 años de edad remitida con diagnóstico de conducto arterioso persistente (CAP). En la exploración física se observó un soplo continuo y se constataron pulsos arteriales débiles en la extremidad superior derecha en comparación con los de la izquierda. La ecocardiografía mostró una ASD con origen en la arteria pulmonar derecha (APD) a través de un CAP de 9 mm de ancho con cortocircuito izquierda-derecha hasta la APD. Se realizó un cateterismo cardiaco, durante el cual la presión media de la AP se elevó ligeramente a 20 mmHg y se determinó una cuantía de cortocircuito izquierda-derecha del 47% (figura 1). Se efectuó una angiografía computarizada para obtener una imagen tridimensional (figura 2, arteria pulmonar izquierda [API]). Se practicó a la paciente una división y reimplantación de la ASD a la aorta ascendente mediante una esternotomía superior parcial con incisión cutánea mínima. El procedimiento se muestra en el vídeo 1 del material adicional. El abordaje mediante reimplantación quirúrgica previene el desarrollo futuro del fenómeno de robo de la subclavia y, por ende, evita la manifestación de síncope neurológico y el crecimiento deficiente de la extremidad superior. A pesar de que en algunos pacientes el aislamiento de arterias subclavas se asocia con el síndrome de DiGeorge, la paciente del presente caso no mostraba el fenotipo típico y se observó un timo normal durante la intervención, por lo que no se realizó el estudio genético.

### ANEXO. MATERIAL SUPLEMENTARIO

Se puede consultar material adicional a este artículo en su versión electrónica disponible en <https://doi.org/10.1016/j.recesp.2018.11.007>

\* Autor para correspondencia:

Correo electrónico: [rudolf.poruban@fnmotol.cz](mailto:rudolf.poruban@fnmotol.cz) (R. Poruban).