

Imagen en cardiología

# Perforación esofágica tardía por dispositivo Amplatzer en síndrome de la cimitarra



## Late esophageal perforation due to an Amplatzer device in scimitar syndrome

Luis Fernández González\*, Roberto Blanco Mata y Josune Arriola Meabe

Cardiología Intervencionista, Hospital Universitario de Cruces, Baracaldo, Vizcaya, España

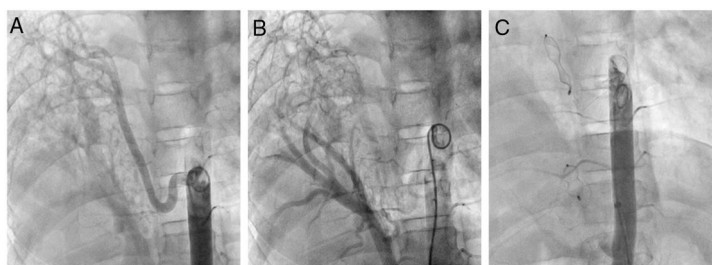


Figura 1.

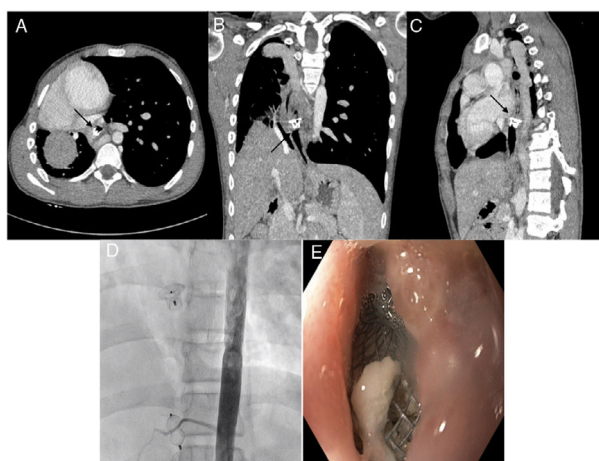


Figura 2.

Varón de 16 años con diagnóstico de síndrome de la cimitarra combinado con 2 grandes colaterales aortopulmonares (una supradiafragmática y otra rama del tronco celiaco) que generaban un cortocircuito significativo ( $Q_p/Q_s$ , 1,8). Se lo remitió para embolización percutánea (previo test de oclusión con balón) de ambas colaterales, mediante dispositivo *Amplatzer Duct Occluder* de  $10 \times 8$  la superior y un *Amplatzer Vascular Plug* de  $14 \times 9$  la inferior, sin complicaciones (figura 1). El paciente había permanecido asintomático durante aproximadamente 2 años, con seguimiento clínico cada 6 meses.

Desde hacía 3 meses presentaba clínica de disfagia progresiva, y se le realizó una tomografía computarizada torácica que mostraba ocupación parcial del esófago por el dispositivo *Amplatzer Duct Occluder*, que había adquirido su forma totalmente expandida (figuras 2A-C). Se realizó estudio con endoscopia digestiva alta, en la que se observó que la malla del dispositivo ocupaba parcialmente la luz del esófago y no dejaba avanzar el endoscopio (figura 2E).

Se presentó el caso en sesión, y se decidió un intento de extracción del dispositivo vía endoscópica. El procedimiento se llevó a cabo en quirófano, con anestesia general y control angiográfico. Se consiguió la extracción completa del dispositivo, y se procedió posteriormente al implante de una prótesis esofágica provisional (Hanarostent) para tratar la estenosis residual. El procedimiento transcurrió sin complicaciones y se comprobó la ausencia de hemorragia a nivel de las colaterales, que estaban completamente ocluidas (figura 2D). La prótesis esofágica se retiró a las 3 semanas, sin estenosis esofágica residual, y el paciente permaneció asintomático tras el alta hospitalaria y durante el seguimiento.

\* Autor para correspondencia:

Correo electrónico: [luisfg82@hotmail.com](mailto:luisfg82@hotmail.com) (L. Fernández González).

On-line el 13 de marzo de 2019