

## Ablación no invasiva de taquicardia ventricular con radioterapia estereotáctica en un paciente con miocardiopatía arritmogénica de ventrículo derecho



### Noninvasive ablation of ventricular tachycardia with stereotactic radiotherapy in a patient with arrhythmogenic right ventricular cardiomyopathy

#### Sr. Editor:

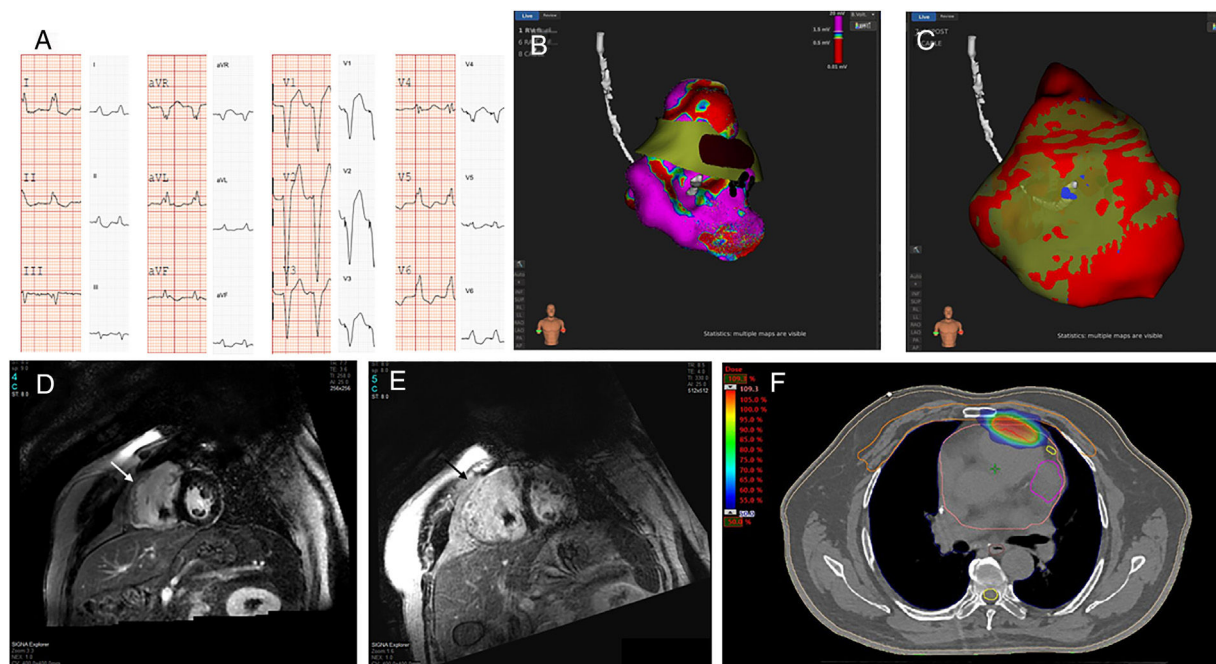
Se presenta el caso de un varón de 64 años al que se diagnosticó una miocardiopatía arritmogénica ventricular derecha en 2007 tras múltiples episodios de taquicardia ventricular (TV) monomorfa sostenida. En 2008 se le practicó una ablación endocárdica y se le implantó un desfibrilador automático implantable (DAI). Después de que sufriera algunas recidivas tardías, en 2015 se intentó una segunda ablación endocárdica. El paciente presentó un curso clínico favorable en tratamiento con sotalol y posteriormente amiodarona, con varias recidivas, que se trataron principalmente con estimulación antitaquicárdica hasta 2018, cuando sufrió episodios incesantes (figura 1A) que requirieron dosis altas de amiodarona intravenosa.

Se propuso una tercera ablación endocárdica con el Rhythmia System (Boston Scientific; Marlborough, Massachusetts, Estados Unidos). La TV monomorfa sostenida no resultó inducible, por lo que se utilizó un enfoque de sustrato. El mapa endocárdico mostró un voltaje bastante bien conservado, excepto en el tracto

de salida, pero la topoestimulación era aceptable en la pared libre medio-basal anterior, bastante cerca del anclaje del cable del DAI (figura 1B, C), y se aplicó radiofrecuencia en ese punto. Dos semanas después de la ablación, el paciente tuvo nuevos episodios de TV monomorfa sostenida incesante con la misma morfología. La cardioponancia magnética mostró una hipcontractilidad del ventrículo derecho, con realce tardío de gadolinio que ponía de manifiesto una cicatriz transmural heterogénea en la región medio-basal de la pared libre del ventrículo derecho (figura 1D).

Ante la necesidad de una cuarta intervención en un paciente con un sustrato transmural y epicárdico en un centro que no disponía del respaldo de cirugía cardiaca, se tomó la decisión de proponer una ablación no invasiva con radioterapia estereotáctica (RTET). Se comentaron detalladamente diversas opciones con el paciente, que dio su consentimiento informado para este procedimiento. Dado que en nuestro centro no se disponía de un sistema de mapeo electroanatómico no invasivo, la región diana para la ablación con RTET se definió con base en las intervenciones previas de ablación endocárdica, confrontándolas con la cicatriz del ventrículo derecho evaluada mediante cardioponancia magnética y tomografía computarizada (TC). Esta información se transfirió a una TC de 4 dimensiones para definir el volumen diana.

Se inmovilizó al paciente con un dispositivo asistido por vacío y se realizó la radioablación con RTET mediante un LINAC (Varian Medical Systems Inc.; TRUE BEAM STX), con una TC de haz cónico para alinear el tratamiento de radiación con el volumen



**Figura 1.** A: electrocardiograma de 12 derivaciones (25 mm/s; 10 mm/mV) en el que se observa la taquicardia ventricular clínica y el mejor mapeo de ritmo durante la ablación por radiofrecuencia. B: mapeo de voltaje electroanatómico tridimensional endocárdico realizado con el Rhythmia System: proyección anteroposterior, en la que se muestra la ablación previa (los puntos negros indican las aplicaciones de radiofrecuencia) y, superpuesta a ella, la ablación por radioterapia epicárdica (marrón oscuro). C: reconstrucción de la capa epicárdica mediante el sistema GALGO (Galgo Medical Pte Ltd.) con la misma proyección, en que se muestra la localización del cable del desfibrilador automático implantable; los colores definen diferentes tipos de tejidos, como sigue: amarillo para el tejido normal, rojo para la cicatriz heterogénea y azul para la cicatriz densa. D y E: cardioponancia magnética antes de la intervención de radioterapia estereotáctica y 2 meses después, en la que se aprecia una cicatriz transmural en la pared libre del ventrículo derecho (flechas). F: aplicación de volumen de radioterapia estereotáctica con escala isodosis. Esta figura se muestra a todo color solo en la versión electrónica del artículo.

diana. Se prescribió una dosis única de 25 Gy (figura 1F) para el volumen de tratamiento, con el objetivo de obtener una cobertura máxima dentro del volumen, al tiempo que se evitaba la exposición de los órganos circundantes. Se delimitó el contorno del pulmón, el esófago, la médula espinal, la piel, la pared torácica, el corazón, las arterias coronarias derecha e izquierda y los ventrículos derecho e izquierdo como órganos en riesgo. El tratamiento se aplicó con 2 arcos dinámicos sin radioterapia modulada por intensidad y con 6 campos estáticos con fotones sin filtro de aplanamiento de 10 mV, en un Truebeam STX. Se utilizó un indicador sustitutivo externo (Varian Medical Systems Inc.; RGSC) para la sincronización basada en la amplitud durante el tratamiento, para determinar el ciclo respiratorio. Durante la ablación con radioterapia, se desconectó el DAI. El tratamiento duró 4 min y no se registraron arritmias durante la ablación no invasiva.

El tratamiento fue bien tolerado, sin nuevos episodios de TV durante la monitorización electrocardiográfica continua de 72 h. No se observaron modificaciones en los parámetros de sensibilidad o estimulación del electrodo del DAI tras la ablación (por razones de seguridad, se excluyó la punta del electrodo del área diana). La interrogación del dispositivo 4 meses después de la irradiación mostró una ausencia total de arritmias ventriculares, y la cardiorensonancia magnética realizada durante el seguimiento mostró una cicatriz transmural densa que correspondía a la zona irradiada (figura 1E). La fracción de eyección del ventrículo derecho antes y después del tratamiento no cambió de manera significativa (el 30 y el 33% antes y después de la ablación respectivamente), lo que refleja el bajo volumen irradiado, que fue de unos 3,5 ml. Dado que la ablación se llevó a cabo exclusivamente en la pared libre del ventrículo derecho, tampoco se observaron cambios en la función sistólica del ventrículo izquierdo.

La ablación no invasiva mediante RTET puede ser una opción para tratar las arritmias ventriculares recurrentes de origen intramural o epicárdico en centros que no disponen de cirugía cardíaca de rescate o en los casos en que ha fallado el abordaje epicárdico. Este tratamiento fue descrito por primera vez por Cuculich et al.<sup>1</sup> en una pequeña serie de 5 pacientes con TV refractaria y miocardiopatías isquémica y no isquémica. Tras la irradiación, hubo una disminución drástica de los eventos de arritmia ventricular durante el seguimiento, sin que afectara a la fracción de eyección del ventrículo izquierdo, y solo se registró una única complicación consistente en una neumonitis circundante leve, que se resolvió 1 año después de la intervención.

Nuestro caso difiere de los publicados anteriormente en que la cicatriz principal estaba situada en la pared libre del ventrículo derecho, que es mucho más delgada que la del ventrículo izquierdo. No obstante, en otro trabajo reciente de Robinson et al.<sup>2</sup>, del mismo grupo, se incluyó también a un paciente con una miocardiopatía arritmogénica del ventrículo derecho, y se observaron similares resultados favorables de eficacia y seguridad a los 90 días.

Hasta donde sabemos, esta es la primera intervención de ablación no invasiva con RTET realizada fuera de Estados Unidos. Es

probable que también sea la segunda intervención realizada en el mundo en un paciente con una miocardiopatía arritmogénica del ventrículo derecho. La RTET brinda la posibilidad de homogeneizar completamente la cicatriz, sin necesidad de la precisión quirúrgica de la radiofrecuencia, dada su transmuralidad, que permite actuar no solo en el lugar de salida, sino probablemente también en el istmo de la TV. En el Registro Español de Ablación de 2018<sup>3</sup> se contabilizaron hasta 249 ablaciones realizadas en pacientes con TV con una cicatriz no relacionada con una enfermedad coronaria; en 34 de estos pacientes había una miocardiopatía arritmogénica. Se utilizó principalmente el abordaje endocárdico, con una elevada tasa de éxitos. En un futuro próximo, la RTET podría ser una opción para pacientes seleccionados.

#### Agradecimientos

Queremos expresar nuestro agradecimiento a Flavio Zuccarino (Departamento de Radiología) y a Enric Fernández-Vellila (físico de radiooncología) por su dedicación y su notable colaboración en este caso (debido a la política de autoría de la revista, no se pudo incluirlos como coautores).

Julio Martí-Almor<sup>a,\*</sup>, Jesús Jiménez-López<sup>a</sup>,  
Nuria Rodríguez de Dios<sup>b</sup>, Helena Tizón<sup>a</sup>, Ermengol Vallés<sup>a</sup>  
y Manel Algora<sup>b</sup>

<sup>a</sup>Departamento de Cardiología, Grupo de Investigación en Enfermedades Cardiovasculares (GREC), Instituto Hospital del Mar de Investigación Médica (IMIM), Facultat de Medicina, Universitat Autònoma de Barcelona, Barcelona, España

<sup>b</sup>Departamento de Oncología Radioterápica, Hospital del Mar, Barcelona, España

\* Autor para correspondencia:

Correo electrónico: [jmarti@parcdesalutmar.cat](mailto:jmarti@parcdesalutmar.cat) (J. Martí-Almor).

On-line el 4 de octubre de 2019

#### BIBLIOGRAFÍA

1. Cuculich PS, Schill MR, Kashani R, et al. Noninvasive cardiac radiation for ablation of ventricular tachycardia. *N Engl J Med*. 2017;377:2325–2336.
2. Robinson CG, Samson PP, Moore KMS, et al. Phase I/II trial of electrophysiology-guided noninvasive cardiac radioablation for ventricular tachycardia. *Circulation*. 2018;139:313–321.
3. García-Fernández FJ, Ibáñez Criado JL, Quesada Dorador A. en representación de los colaboradores del Registro Español de Ablación con Catéter. Registro Español de Ablación con Catéter. XVII Informe Oficial de la Sección de Electrofisiología y Arritmias de la Sociedad Española de Cardiología (2017). *Rev Esp Cardiol*. 2018;71:941–951.

<https://doi.org/10.1016/j.recesp.2019.06.017>  
0300-8932/

© 2019 Sociedad Española de Cardiología. Publicado por Elsevier España, S.L.U. Todos los derechos reservados.