

Imagen en cardiología

Tratamiento percutáneo de trombosis mitral protésica

Percutaneous treatment of prosthetic mitral valve thrombosis

Leire Unzué^{a,*}, Eulogio García^a y Francisco José Rodríguez Rodrigo^b

^aUnidad de Hemodinámica y Cardiología Intervencionista, HM Hospitales-Hospital Universitario HM Montepríncipe, Boadilla del Monte, Madrid, España

^bDepartamento de Cardiología Clínica, HM Hospitales-Centro Integral de Enfermedades Cardiovasculares HM CIEC, Hospital Universitario HM Montepríncipe, Boadilla del Monte, Madrid, España

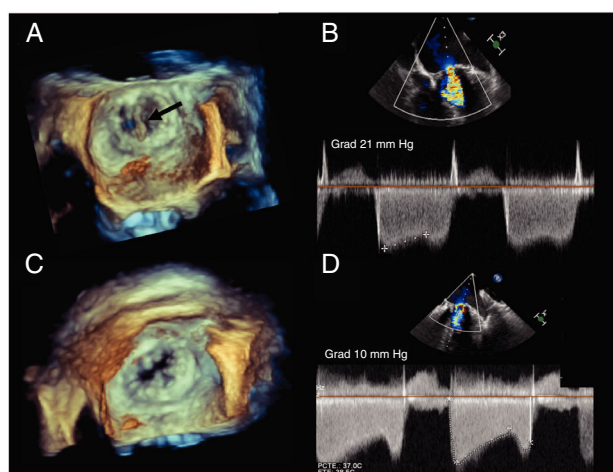


Figura 1.

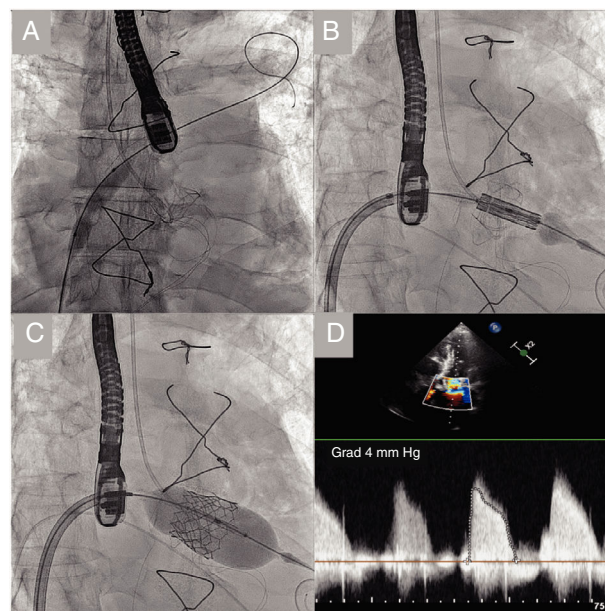


Figura 2.

Recientemente se ha descrito el uso de dabigatrán «fuera de guía» para el tratamiento de la trombosis de una bioprótesis mitral en un varón de 80 años con enfermedad polivalvular intervenido con prótesis aórtica y mitral biológicas. Dieciocho meses tras la intervención, presentó un incremento de los gradientes transmitrales. Se realizó un ecocardiograma transesofágico, que mostró engrosamiento difuso de los velos con restricción de la movilidad e imagen filiforme adherida al velo posterior que sugería una formación trombótica (flecha figura 1A; figura 1B y vídeo 1 del material adicional). Tras descartar actividad infecciosa, se propuso anticoagulación con acenocumarol, que el paciente rechazó, por lo que se decidió iniciar tratamiento con dabigatrán, que resolvió la imagen trombótica, aunque persistieron los gradientes elevados (figura 1C, D).

En la evolución posterior, el paciente presentó incremento progresivo de los gradientes con disnea y dilatación de la aurícula izquierda. Tras la valoración en sesión médico-quirúrgica, se decidió implantar vía percutánea una prótesis en el interior de la bioprótesis mitral degenerada, por acceso transeptal. Se dilató el septo interauricular y se traspasó la prótesis mitral desde el lado auricular para implantar una prótesis Edwards SAPIEN 3 (figura 2A-C y vídeo 2 del material adicional), sin insuficiencia periprotésica residual y con gradiente transmitral de 4 mmHg (figura 2D).

Si bien en este caso el tratamiento con dabigatrán resultó efectivo para resolver la trombosis protésica, probablemente había un componente de *pannus* asociado, ya que persistió una degeneración progresiva de la bioprótesis en la evolución posterior, que se resolvió finalmente por vía percutánea. Esta figura se muestra a todo color solo en la versión electrónica del artículo.

ANEXO. MATERIAL ADICIONAL

Se puede consultar material suplementario a este artículo en su versión electrónica disponible en <https://doi.org/10.1016/j.recesp.2019.09.020>

* Autor para correspondencia:

Correo electrónico: leireunzue@yahoo.es (L. Unzué).

On-line el 7 de noviembre de 2019

<https://doi.org/10.1016/j.recesp.2019.09.020>

0300-8932/© 2019 Sociedad Española de Cardiología. Publicado por Elsevier España, S.L.U. Todos los derechos reservados.