

Electro-Reto

Respuesta al ECG de febrero de 2020

Response to ECG, February 2020

Pablo Martínez-Vives*, Luis Jesús Jiménez-Borreguero y Fernando Alfonso

Servicio de Cardiología, Hospital Universitario de La Princesa, Madrid, España

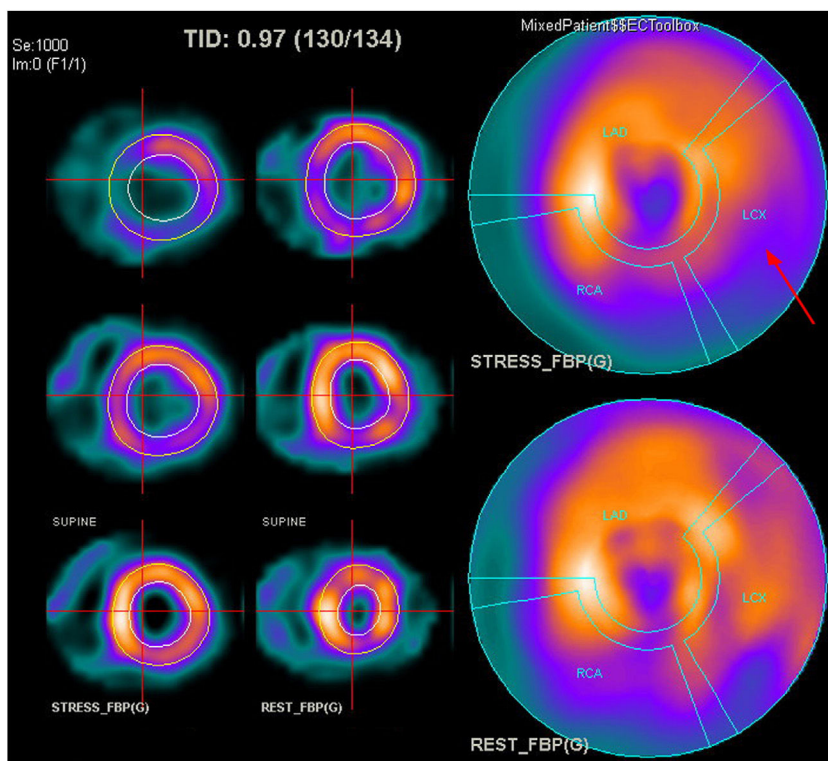


Figura 1.

El registro electrocardiográfico de la ergometría muestra un ensanchamiento del componente final del QRS sobre un bloqueo de la rama derecha de base y una desviación izquierda del eje (aparece un hemibloqueo anterior izquierdo). Esto indica una isquemia inducible que afecta al fascículo anterior de la rama izquierda, por lo que la respuesta correcta es la 4. Además, tras realizar la ergometría con tomografía por emisión monofotónica con metoxi-isobutil-isonitrilo (SPECT-MIBI), se observa hipoperfusión reversible en la cara inferolateral, compatible con el territorio dañado por la enfermedad coronaria conocida (figura 1). La respuesta 1 es incorrecta porque presenta cambios eléctricos significativos. La respuesta 2 es incorrecta porque la aparición de ondas T picudas, tal y como se observa en las precordiales izquierdas, es frecuente en el bloqueo de rama derecha sin necesidad de presentarse isquemia inducible. La respuesta 3 es incorrecta porque, ante un bloqueo de la rama derecha, la infradesnivelación del segmento ST en precordiales derechas es frecuente en ausencia de isquemia inducible. Esta figura se muestra a todo color solo en la versión electrónica del artículo.

VÉASE CONTENIDO RELACIONADO:
<https://doi.org/10.1016/j.recesp.2019.08.004>

* Autor para correspondencia:
Correo electrónico: mvpablo@outlook.com (P. Martínez-Vives).

<https://doi.org/10.1016/j.recesp.2019.08.018>

0300-8932/© 2019 Sociedad Española de Cardiología. Publicado por Elsevier España, S.L.U. Todos los derechos reservados.