

BIBLIOGRAFÍA

1. Madjid M, Safavi-Naeini P, Solomon SD, et al. Potential effects of coronaviruses on the cardiovascular system: a review. *JAMA Cardiol*. 2020. <http://dx.doi.org/10.1001/jamacardio.2020.1286>.
2. Tang N, Bai H, Chen X, et al. Anticoagulant treatment is associated with decreased mortality in severe coronavirus disease 2019 patients with coagulopathy. *J Thromb Haemost*. 2020. <http://dx.doi.org/10.1111/jth.14817>.
3. Zhang Y, Xiao M, Zhang S, et al. Coagulopathy and antiphospholipid antibodies in patients with Covid-19. *N Engl J Med*. 2020. <http://dx.doi.org/10.1056/NEJMc2007575>.

4. Kwong JC, Schwartz KL, Campitelli MA, et al. Acute myocardial infarction after laboratory-confirmed influenza infection. *N Engl J Med*. 2018;378:345–353.
5. Connors JM. Thrombophilia testing and venous thrombosis. *N Engl J Med*. 2017;377:1177–1187.

<https://doi.org/10.1016/j.recesp.2020.05.004>
0300-8932/

© 2020 Sociedad Española de Cardiología. Publicado por Elsevier España, S.L.U. Todos los derechos reservados.

Síndrome coronario agudo y shock en el contexto de infección aguda por COVID-19



Acute coronary syndrome and shock in the context of acute COVID-19 infection

Sr. Editor:

Las manifestaciones cardíacas del virus COVID-19 no están bien establecidas, habiéndose comunicado casos de afección cardiovascular¹.

Se describe el caso de un varón de 74 años con antecedentes de hipertensión arterial, diabetes mellitus tipo 2 e ictus isquémico con trombectomía en 2017. El paciente había llegado 13 días antes de un viaje a zona de riesgo, por lo que se encontraba en aislamiento desde entonces. Acudió a urgencias por malestar generalizado y disnea. Presentaba síntomas gripales y cuadro febril 2 días antes del ingreso, así como dolor torácico autolimitado.

A su llegada a urgencias, el paciente presentaba insuficiencia respiratoria hipoxémica grave, por lo que se inició soporte respiratorio con gafas nasales de alto flujo. El paciente persistía con

empeoramiento clínico progresivo, por lo que se procedió a intubación orotraqueal y ventilación mecánica invasiva.

El electrocardiograma inicial (figura 1A) mostraba taicardia sinusal con mínimo supradesnivel del ST aislada en III e infra-desnivel del ST en V₂-V₄, que se corrigió en los electrocardiogramas sucesivos. En la radiografía de tórax (figura 1B) destacaba la presencia de infiltrados alveolares globales de predominio periférico en ambos campos pulmonares, y la analítica inicial mostraba insuficiencia renal aguda (creatinina, 2 mg/dl) y elevación enzimática significativa, con creatincinasa MB en 731 U/l y troponina T ultrasensible en 1.162 ng/l. Se documentaron valores elevados de interleucina 6 (135 pg/ml), ferritina (145 µg/l), lactato deshidrogenasa (992 U/l), dímero D (55 mcg/ml) y fracción aminoterminal del propéptido natriurético cerebral (4.076 pg/ml).

Se realizó un ecocardiograma transtorácico, en el que se observó disfunción ventricular izquierda con hipocinesia inferolateral. Dados la alta sospecha clínica y el antecedente epidemiológico, se realizó un test de COVID-19, que resultó positivo.

En las siguientes horas, el paciente presentó deterioro hemodinámico franco, con posterior evolución a shock mixto, por lo que precisó inicio de soporte vasoactivo con noradrenalina

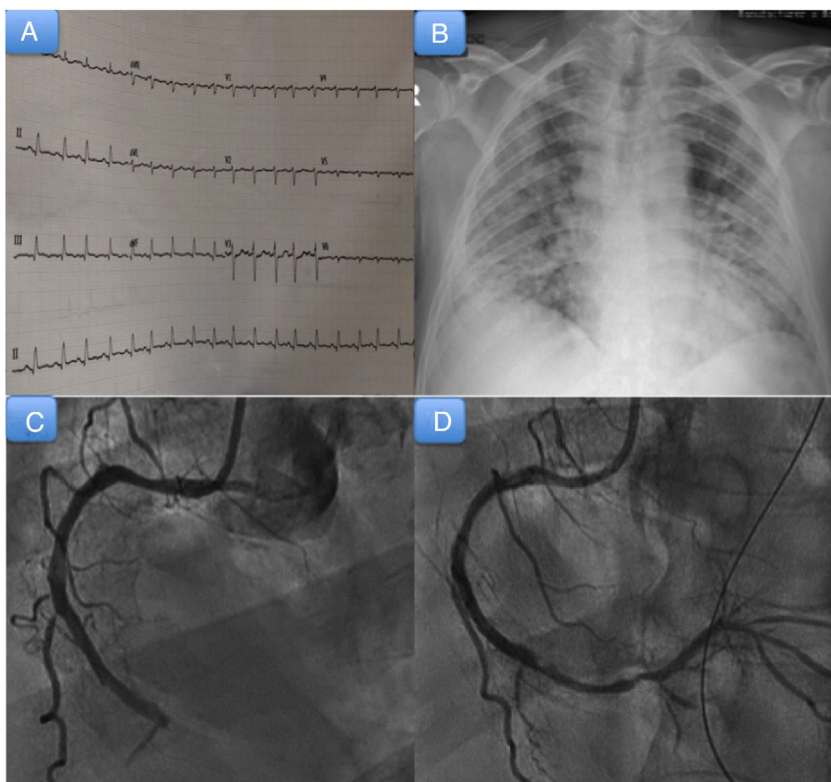


Figura 1. A: electrocardiograma al ingreso. B: radiografía de tórax al ingreso. C: coronariografía; se observa oclusión trombótica de la coronaria derecha medio-distal. D: coronariografía; se observa oclusión de la descendente posterior tras la migración del trombo.

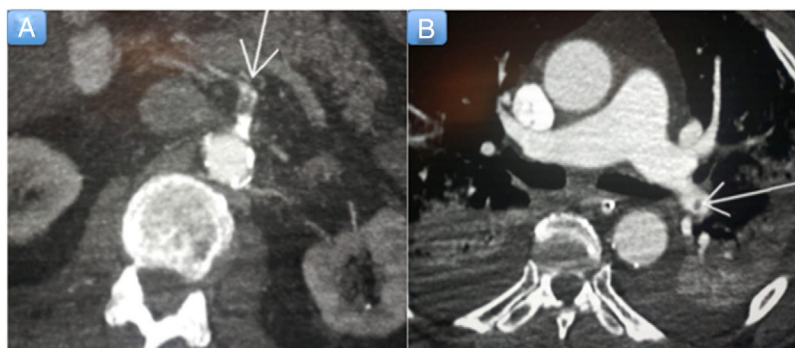

Figura 2. A: tomografía computarizada abdominal; se observa un defecto de repleción en la arteria mesentérica superior, compatible con trombosis arterial (flecha). B: tomografía computarizada de tórax, con hallazgos compatibles con tromboembolia pulmonar (flecha).

hasta una dosis de 0,44 mg/kg/min. Se realizó un cateterismo cardiaco urgente (figura 1C,D), en el que se observó enfermedad coronaria de 3 vasos con oclusión trombótica aguda de la coronaria derecha, que precisó angioplastia y el implante de 2 stents farmacoactivos, con migración de material trombótico hacia la descendente posterior.

Se pautó tratamiento con doble antiagregación (ácido acetilsalicílico + clopidogrel) y anticoagulación con heparina sódica. Además, se inició tratamiento con hidroxicloroquina y tocilizumab. El paciente presentó evolución tórpida en las horas siguientes, con deterioro hemodinámico. Dada la mala evolución, se realizó tomografía computarizada toracoabdominal, en la que se observaron trombosis arterial en múltiples localizaciones con hallazgos compatibles con isquemia mesentérica (figura 2A), infarto esplénico y tromboembolia pulmonar del 28% (figura 2B). Finalmente, el paciente falleció transcurridas 72 h de su ingreso.

Se presenta el caso de un paciente de edad avanzada con síndrome coronario agudo (SCA), *shock* de etiología mixta y disnea en el contexto de infección por COVID-19.

Las complicaciones se relacionan principalmente con neumonía y síndrome de distrés respiratorio agudo. Se han publicado varios casos de afección cardiovascular, que es un marcador de mal pronóstico¹. La lesión cardíaca aguda, definida como elevación significativa de troponina, es la anomalía cardíaca más comunicada en la COVID-19¹. Se han descrito múltiples casos de insuficiencia cardíaca concomitante. La aparición de eventos coronarios agudos parece ser baja y podría justificarse por el elevado grado de inflamación sistémica y estado protrombótico generado por este virus. Se han comunicado además casos de disfunción ventricular y miocarditis agudas¹.

Destaca la aparición de un *shock* mixto de instauración rápida, coincidiendo en el tiempo con un síndrome coronario agudo con elevación del segmento ST (SCA-EST) inferior. Se valoró la posibilidad de implantar un balón de contrapulsación, pero se decidió no hacerlo por el riesgo de movilizar el dispositivo, pues se requiere colocar al paciente en prono.

Se ha descrito un estado de hipercoagulabilidad en pacientes con infección de COVID-19, con una coagulación intravascular diseminada que favorece la aparición de fenómenos trombóticos². Estudios recientes han demostrado que el dímero D constituye un índice pronóstico de mortalidad. Recuérdese que nuestro paciente presentaba cifras de dímero D exageradamente altas, de 55 $\mu\text{g/ml}$. Esto hace plantear la hipótesis de que las infecciones graves por COVID-19 pueden actuar como factor precipitante de eventos trombóticos, sobre todo en pacientes con factores de riesgo cardiovascular.

En relación con el SCA-EST en estos pacientes, la angioplastia primaria debe seguir siendo la estrategia de reperfusión preferida

en la mayoría de los casos, con ciertas excepciones para las que se puede plantear la fibrinólisis³. Al igual que el resto de pacientes con *shock* cardiogénico, se recomienda revascularizar solo el vaso culpable. En pacientes de COVID-19 en situación de *shock*, el uso de oxigenador extracorpóreo de membrana puede ser más recomendable que otros sistemas de asistencia ventricular³.

En cuanto al tratamiento antiagregante, se recomienda priorizar el prasugrel, dado que el tratamiento concomitante con antirretrovirales incrementa el efecto del ticagrelor y puede reducir el efecto del clopidogrel³. En nuestro caso, no se inició el tratamiento con prasugrel por el antecedente de ictus previo. Se debe monitorizar de manera estricta el intervalo QTc, dada la interacción farmacológica. Aunque no hay evidencia clara, el tratamiento anticoagulante parece asociado con un mejor pronóstico en pacientes graves con infección por COVID-19 y dímero D notablemente elevado².

Se presenta un caso de síndrome coronario agudo en un paciente con infección por COVID-19, en el que destaca su predisposición a sufrir eventos trombóticos graves y *shock* de rápida instauración.

Aridane Cárdenes León*, Begoña Hernández Meneses, Andrés Sánchez Pérez, José María Novoa Medina, Pablo Felipe Bujanda Morún y Pedro Martín Lorenzo

Servicio de Cardiología, Hospital Universitario de Gran Canaria Dr. Negrín, Las Palmas de Gran Canaria, España

* Autor para correspondencia:
Correo electrónico: aricardenes@gmail.com (A. Cárdenes León).

On-line el 15 de mayo de 2020

BIBLIOGRAFÍA

- Manish B. Cardiovascular disease and COVID-19. *Diabetes Metab Syndr*. 2020;14:247–250. <http://dx.doi.org/10.1016/j.dsx.2020.03.013>.
- Tang N, Bai H, Chen X, Gong J, Li D, Sun Z. Anticoagulant treatment is associated with decreased mortality in severe coronavirus disease 2019 patients with coagulopathy. *J Thromb Hemost*. 2020;18:1094–1099.
- Romaguera R, Cruz-González I, Jurado-Román R, et al. Consideraciones sobre el abordaje invasivo de la cardiopatía isquémica y estructural durante el brote de coronavirus COVID-19. Documento de consenso de la Asociación de Cardiología Intervencionista y la Asociación de Cardiopatía Isquémica de la Sociedad Española de Cardiología. *REC Interv Cardiol*. 2020;2:112–117.

<https://doi.org/10.1016/j.recesp.2020.05.005>
0300-8932/

© 2020 Sociedad Española de Cardiología. Publicado por Elsevier España, S.L.U. Todos los derechos reservados.