

Imagen en cardiología

Cor triatriatum sinister: fuera de la clasificación de Lucas-Schmidt

Cor triatriatum sinister: out of the Lucas-Schmidt classification

Roger Esmel-Vilomara*, Queralt Ferrer y Gemma Giralt

Servicio de Cardiología Pediátrica, Hospital Universitario Vall d'Hebron, Barcelona, España

Recibido el 11 de febrero de 2021; Aceptado el 3 de marzo de 2021

On-line el 30 de marzo de 2021

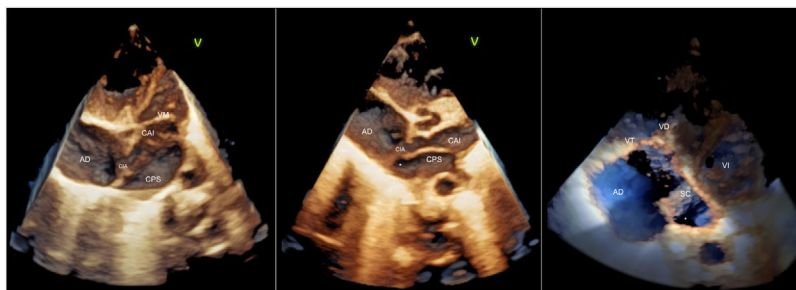


Figura 1.

El *cor triatriatum sinister* es una malformación congénita rara, definida por una tabicación anómala en la aurícula izquierda que causa obstrucción del flujo de entrada al ventrículo izquierdo. Se describe un caso muy inusual de *cor triatriatum* en el que la ecografía 3D con la nueva sonda pediátrica 6Vc-D de GE-Healthcare (España) fue imprescindible para confirmar el diagnóstico preoperatorio.

Se trata de un neonato prematuro tardío (36 + 3/7 semanas de gestación, 2,84 kg) con diagnóstico prenatal de posible displasia tricuspídea en ecografía del tercer trimestre. Se obtuvo el consentimiento pertinente. El primer día de vida se realizó una ecocardiografía 2D, en la que se observó una membrana que cruzaba toda la aurícula izquierda (AI) hasta el techo de la orejuela y dividía la aurícula en 2 cámaras: posterosuperior (CPS) de alta presión, donde llegan las venas pulmonares, y anteroinferior (CAI) de baja presión, que incluye la orejuela. La ecografía con la sonda pediátrica 3D (figura 1), además de definir la anatomía de la válvula tricúspide (VT) displásica, permitió describir la conexión entre las cámaras: la cámara de alta presión drena al seno coronario (SC) a través de un orificio (asterisco) que está dilatado, sin que se observe persistencia de vena cava superior izquierda, y no es obstructivo. Había una comunicación interauricular (CIA) entre la aurícula derecha (AD) y la cámara de baja sin gradiente de presión significativo. La visualización directa durante la cirugía confirmó el diagnóstico.

Este tipo de malformación no comprendida en la clasificación de Lucas-Schmidt sería similar al tipo IB, con la diferencia de la participación del seno coronario para drenar la cavidad posterosuperior a la AD. La ecocardiografía 3D fue una herramienta diagnóstica no invasiva clave para la confirmación preoperatoria del diagnóstico.

FINANCIACIÓN

No se ha recibido financiación para la realización de este estudio.

CONTRIBUCIÓN DE LOS AUTORES

Todos los autores participaron de manera igual en el diseño y la elaboración del manuscrito.

CONFLICTO DE INTERESES

No hay conflictos de intereses que declarar.

* Autor para correspondencia:

Correo electrónico: roger.esmel@gmail.com (R. Esmel-Vilomara).

On-line el 30 de marzo de 2021