

* Autor para correspondencia:

Correo electrónico: alfredorendondo@gmail.com (A. Redondo).

BIBLIOGRAFÍA

1. Tang GHL, Zaid S, Fuchs A, et al. Alignment of Transcatheter Aortic-Valve Neo-Commissures (ALIGN TAVR): Impact on Final Valve Orientation and Coronary Artery Overlap. *JACC Cardiovasc Interv.* 2020;13:1030-1042.

2. Takamatsu M, Fuku Y, Ohya M, Shimamoto T, Komiya T, Kadota K. Lateral Approach for Modifying Hat-Marker Orientation to Minimize Neo-Commissural Overlap During Transcatheter Aortic Valve Replacement. *JACC Cardiovasc Interv.* 2020;13:e199-e201.

3. Redondo A, Valencia-Serrano F, Santos-Martínez S, et al. Accurate commissural alignment during ACURATE neo TAVI procedure. Proof of concept. *Rev Esp Cardiol.* 2021. <http://doi.org/10.1016/j.rec.2021.02.004>.

<https://doi.org/10.1016/j.recesp.2021.08.017>

0300-8932/ © 2021 Sociedad Española de Cardiología. Publicado por Elsevier España, S.L.U. Todos los derechos reservados.

Fenocopia de Brugada en el contexto de síndrome inflamatorio multisistémico pediátrico asociado con el SARS-CoV-2



Brugada phenocopy in a child with pediatric inflammatory multisystemic syndrome caused by SARS-CoV-2

Sr. Editor:

El síndrome de Brugada (SB) es una canalopatía hereditaria asociada con un riesgo elevado de fibrilación ventricular y muerte súbita. Su diagnóstico se basa en un patrón electrocardiográfico típico, con elevación del segmento ST ≥ 2 mm en derivaciones precordiales derechas (V1 y V2), seguida por una onda T negativa (patrón de Brugada tipo 1). Este patrón se puede observar espontáneo o inducido por fiebre o mediante un test de provocación con bloqueadores del canal de sodio. Sin embargo, determinados fármacos y condiciones (alteraciones electrolíticas, isquemia miocárdica...) pueden inducir un patrón de Brugada tipo 1 en ausencia del síndrome congénito¹. Riera et al. denominaron a esta condición «fenocopia de Brugada» (FB)² y ha de reunir una serie de criterios diagnósticos³: patrón electrocardiográfico compatible con Brugada de tipos 1 o 2, una causa justificable, normalización del patrón electrocardiográfico tras su resolución, baja probabilidad de SB, ausencia de síntomas y antecedentes personales y familiares compatibles, estudio genético negativo y un test de provocación con bloqueadores de los canales de sodio también negativo.

En mayo de 2020 empezaron a describirse casos de niños que desarrollaban, semanas después de la infección aguda por SARS-CoV-2, un síndrome inflamatorio multisistémico de expresividad variable, al que se ha denominado síndrome inflamatorio multisistémico pediátrico (SIM-PedS)⁴. Este cuadro puede presentarse como una enfermedad de Kawasaki completa o incompleta, junto con síntomas gastrointestinales, shock, hipotensión y disfunción miocárdica.

La afección cardiaca por SARS-CoV-2 podría inducir cambios electrocardiográficos compatibles con una fenocopia de Brugada. Sin embargo, hasta la fecha, no se ha descrito una fenocopia «confirmada» en este contexto.

Se presenta el caso de un varón de 12 años que ingresó por cuadro de dolor abdominal, diarreas, vómitos y fiebre hasta 40 °C de 4 días de evolución. A su ingreso tenía la presión arterial en 74/41 mmHg (< p5 para su edad y peso), taquicardia y saturación de oxígeno normal. A la exploración destacaba el estado general afectado, con labios fisurados, hiperemia conjuntival y lengua en fresa. La analítica sanguínea mostraba elevación de marcadores inflamatorios (PCR, 32 mg/dl); NT-proBNP, 14.700 pg/ml y troponina I, 1.581 ng/l. Se solicitó serología, que resultó positiva en inmunoglobulina G para SARS-CoV-2. El paciente cumplía criterios clínicos y analíticos compatibles con SIM-PedS.

Se realizó un electrocardiograma (figura 1A), en el que se detectó un patrón de Brugada tipo 1. La ecocardiografía mostró una fracción de eyección del ventrículo izquierdo del 55%, sin otras alteraciones.

Ante la escasa mejoría hemodinámica, con presión arterial que se mantenía < p5 para su edad, se requirió su ingreso en la unidad de cuidados intensivos pediátricos para iniciar el soporte vasoactivo. Además, se administró tratamiento dirigido al SIM-PedS con inmunoglobulina intravenosa, ácido acetilsalicílico y metilprednisolona, que obtuvo mejoría clínica y descenso paulatino de las cifras de NT-proBNP y troponinas. Las alteraciones electrocardiográficas se resolvieron antes del alta hospitalaria (figura 1B).

En el seguimiento en consultas de cardiología pediátrica y con el objetivo de descartar el diagnóstico de SB, se amplió el estudio del paciente y su familia. No existían antecedentes familiares sugestivos de canalopatía familiar. El electrocardiograma en posición de Brugada realizado a los padres del paciente descartó tal patrón. Se solicitó estudio genético dirigido a mutaciones asociadas con el SB, con análisis de 21 genes, sin hallazgos reseñables. Por último, se realizó un test de provocación farmacológica con flecainida (figura 2), que no desenmascaró un patrón de Brugada oculto. Se obtuvo de los tutores legales del paciente el consentimiento informado para la publicación del caso.

La afección cardiaca es muy común en el contexto del SIM-PedS. Un estudio que recogió 286 casos de pacientes con SIM-PedS en 17 países europeos⁵ mostró que las complicaciones cardiovascu-

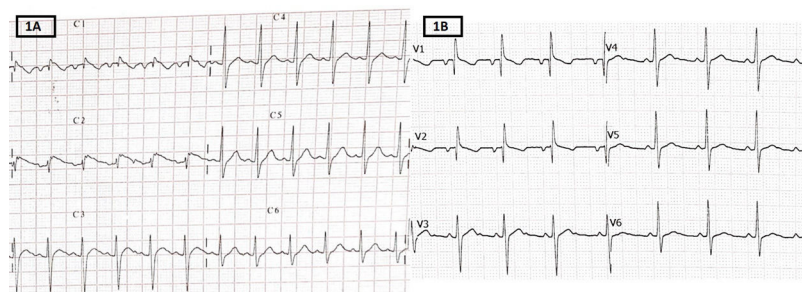


Figura 1. A: electrocardiograma al ingreso en la unidad de cuidados intensivos pediátricos. Elevación del segmento ST en V1 y V2 (flechas), seguida por una onda T negativa (patrón de Brugada tipo 1). B: electrocardiograma al alta.

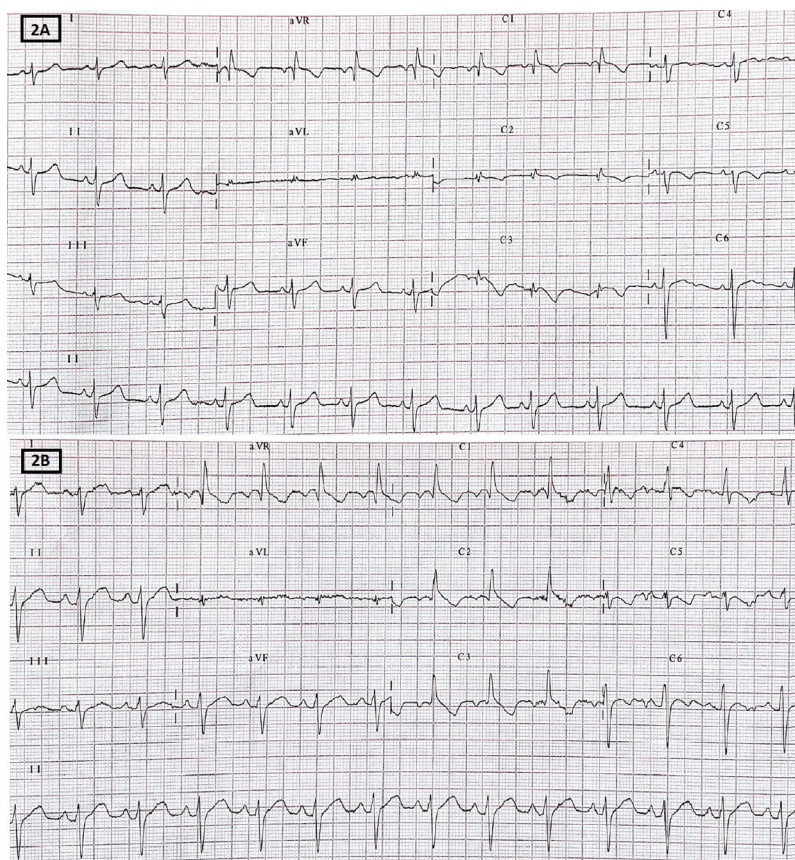


Figura 2. Electrocardiograma durante test con flecainida. A: electrocardiograma basal en posición de Brugada. B: electrocardiograma tras 10 min de infusión de flecainida.

lares más frecuentes fueron el *shock*, las arritmias cardiacas, el derrame pericárdico y la dilatación coronaria. Casi la mitad de los pacientes tenían reducida la fracción de eyección, y la mayoría tenía elevación de troponinas, además de un aumento de parámetros inflamatorios. Había alteraciones electrocardiográficas en el 35,3% de los pacientes al ingreso, de las cuales las más comunes fueron las alteraciones en la repolarización (segmento ST u onda T) y la prolongación del segmento PR. Sin embargo, hasta la fecha solo se ha publicado 1 caso de un paciente pediátrico con SIM-PedS asociado con SARS-CoV-2 en cuya evolución presentó un electrocardiograma con patrón de Brugada tipo 1⁶. No obstante, en este caso no se amplió el estudio para descartar un SB, por lo que no se podría considerar una fenocopia de Brugada, ya que no reúne los criterios diagnósticos arriba mencionados.

FINANCIACIÓN

Ninguna.

CONTRIBUCIÓN DE LOS AUTORES

R. Santiago-Cortés es la autora principal del artículo. M. Clavero Adell y A. Ayerza Casas contribuyeron a la edición y supervisión. D. Palanca Arias, L. Jiménez Montañés y M. López Ramón trabajaron en el diagnóstico y tratamiento del paciente y colaboraron también con la redacción de este artículo.

CONFLICTO DE INTERESES

Ninguno.

Rebeca Santiago-Cortés*, Marcos Clavero-Adell, Daniel Palanca-Arias, Lorenzo Jiménez-Montañés, Marta López-Ramón y Ariadna Ayerza-Casas

Departamento de Cardiología Pediátrica, Hospital Universitario Miguel Servet, Zaragoza, España

* Autor para correspondencia:

Correo electrónico: rebeca.sancor91@gmail.com
(R. Santiago-Cortés).

BIBLIOGRAFÍA

1. Baranchuk A, Nguyen T, Ryu MH, et al. Brugada phenocopy: new terminology and proposed classification. *Ann Noninvasive Electrocardiol.* 2012;17:299–314.
2. Riera ARP, Uchida AH, Schapachnik E, Dubner S, Filho CF, Ferreira C. Propofol infusion syndrome and Brugada syndrome electrocardiographic phenocopy. *Cardiol J.* 2010;17:130–135.
3. Anselm DD, Evans JM, Baranchuk A. Brugada phenocopy: A new electrocardiogram phenomenon. *World J Cardiol.* 2014;6:81–86.
4. García-Salido A, Antón J, Martínez-Pajares JD, Giral García G, Gómez-Cortés B, Tagarro A. Documento español de consenso sobre diagnóstico, estabilización y tratamiento del síndrome inflamatorio multisistémico pediátrico vinculado a SARS-CoV-2 (SIM-PedS). *An Pediatr (Barc).* 2021;94:116 e1-116 e11.
5. Valverde I, Singh Y, Sánchez-de-Toledo J, et al. Acute cardiovascular manifestations in 286 children with multisystem inflammatory syndrome associated with COVID-19 infection in Europe. *Circulation.* 2021;143:21–32.
6. Piazza I, Ali H, Ferrero P. Brugada-like pattern and myocarditis in a child with multisystem inflammatory syndrome: overlap or differential diagnosis? *Eur Heart J Case Rep.* 2021;5:1–3.

<https://doi.org/10.1016/j.recesp.2021.08.014>

0300-8932/ © 2021 Sociedad Española de Cardiología. Publicado por Elsevier España, S.L.U. Todos los derechos reservados.