

## Artículo original

Estudio comparativo de la cobertura neointimal entre los *stents* con recubrimiento de titanio-óxido nítrico y los liberadores de everolimus en el síndrome coronario agudoJussi Sia<sup>a,\*</sup>, Wail Nammas<sup>b</sup>, Carlos Collet<sup>c</sup>, Bernard De Bruyne<sup>c</sup> y Pasi P. Karjalainen<sup>b,d</sup><sup>a</sup> Department of Cardiology, Kokkola Central Hospital, Kokkola, Finlandia<sup>b</sup> Heart Center, Satakunta Central Hospital, Pori, Finlandia<sup>c</sup> Cardiovascular Center Aalst, OLV-Clinic, Aalst, Bélgica<sup>d</sup> Heart and Lung Center, Helsinki University Hospital, Helsinki, Finlandia

## Historia del artículo:

Recibido el 22 de noviembre de 2021

Aceptado el 10 de mayo de 2022

On-line el 12 de agosto de 2022

## Palabras clave:

Tomografía de coherencia óptica

Síndrome coronario agudo

Cobertura neointimal del *strut*Malaposición del *stent*

Hiperplasia neointimal

## RESUMEN

**Introducción y objetivos:** Evaluar mediante tomografía de coherencia óptica (OCT) el proceso de cicatrización neointimal tras el implante de *stents* de cromo cobalto con recubrimiento de titanio-óxido nítrico (TiNO) y de *stents* de platino-cromo liberadores de everolimus (SLE) con polímero biodegradable en pacientes con síndrome coronario agudo.

**Métodos:** Los pacientes fueron aleatorizados (1:1) para recibir el *stent* TiNO o SLE. Se obtuvieron imágenes de OCT a los 30 días (cohorte A, n = 52) y a los 6 meses (cohorte B, n = 30) de seguimiento. El objetivo primario del estudio fue el porcentaje de *struts* no cubiertos por paciente.

**Resultados:** En la cohorte A, el porcentaje de *struts* no cubiertos fue menor con los *stents* TiNO que con los SLE (3,2% frente a 19,6%,  $p < 0,001$ ). El porcentaje de *struts* mal apuestos fue del 0,4% en el grupo TiNO y del 2,1% en el grupo SLE ( $p < 0,001$ ). En la cohorte B, el porcentaje de *struts* no cubiertos también fue menor con los *stents* TiNO (0,0% frente a 8,7% ( $p < 0,001$ )). El porcentaje de *struts* mal apuestos fue del 0% en el grupo de *stent* TiNO y del 0,3% en el grupo de SLE ( $p = 0,008$ ). A ninguno de los pacientes se les tuvo que repetir la revascularización durante los 6 meses de seguimiento.

**Conclusiones:** Tras una intervención percutánea por síndrome coronario agudo, el implante de un *stent* TiNO se asoció a un menor porcentaje de *struts* no cubiertos y mal apuestos por paciente, en comparación con el SLE, en un seguimiento temprano y a medio plazo.

Este estudio está registrado en ClinicalTrials.gov con número NCT02464397.

© 2022 Sociedad Española de Cardiología. Publicado por Elsevier España, S.L.U. Todos los derechos reservados.

## Comparative study of neointimal coverage between titanium-nitric oxide-coated and everolimus-eluting stents in acute coronary syndromes

## ABSTRACT

**Introduction and objectives:** To evaluate by optical coherence tomography neointimal healing response after implantation of cobalt-chromium-based titanium-nitride-oxide-coated (TiNO) stents and platinum-chromium-based biodegradable-polymer-coated everolimus-eluting stents (EES) in patients with acute coronary syndrome.

**Methods:** Patients were randomized (1:1) to receive either a TiNO-stent or EES. Optical coherence tomography images were obtained at 30-day (cohort A, n = 52) and 6-month (cohort B, n = 30) follow-up. The primary endpoint was the percentage of uncovered struts per patient.

**Results:** In cohort A, the percentage of uncovered struts was lower with TiNO-stents vs EES (3.2% vs 19.6%,  $P < .001$ ). The percentage of malapposed struts was 0.4% in the TiNO-group and 2.1% in the EES group ( $P < .001$ ). In cohort B, the percentage of uncovered struts was also lower with TiNO-stents (0.0% vs 8.7% ( $P < .001$ )). The percentage of malapposed struts was 0% in the TiNO-stent group and 0.3% in the EES group ( $P = .008$ ). None of the patients had repeat revascularization during the 6 months of follow-up.

**Conclusions:** Following percutaneous intervention for acute coronary syndrome, TiNO stent implantation was associated with a lower percentage of uncovered and malapposed struts per patient, compared with EES, at early and mid-term follow-up.

This study is registered under ClinicalTrials.gov, with number NCT02464397.

© 2022 Sociedad Española de Cardiología. Published by Elsevier España, S.L.U. All rights reserved.

## Keywords:

Optical coherence tomography

Acute coronary syndrome

Neointimal strut coverage

Stent malapposition

Neointimal hyperplasia

## VÉASE CONTENIDO RELACIONADO:

<https://doi.org/10.1016/j.recesp.2022.07.019>

\* Autor para correspondencia:

Correo electrónico: [jussi.sia@soite.fi](mailto:jussi.sia@soite.fi) (J. Sia).<https://doi.org/10.1016/j.recesp.2022.05.011>

0300-8932/© 2022 Sociedad Española de Cardiología. Publicado por Elsevier España, S.L.U. Todos los derechos reservados.

## Abreviaturas

IM: infarto de miocardio  
 OCT: tomografía de coherencia óptica  
 SCA: síndrome coronario agudo  
 SFA: stents farmacoactivos  
 SLE: *stents* liberadores de everolimus  
 TiNO: óxido de nitruro de titanio

## INTRODUCCIÓN

El proceso de cicatrización neointimal después del implante del *stent* es un factor decisivo en el resultado a largo plazo. Han surgido dudas sobre el recubrimiento neointimal incompleto de los *struts* del *stent*, que es el principal factor de riesgo de trombosis del *stent* (TS) temprana y tardía<sup>1-3</sup>. La tomografía de coherencia óptica (OCT) es la modalidad de imagen invasiva preferida para evaluar pequeños grados de recubrimiento neointimal después del implante del *stent*<sup>4</sup>. La introducción de los *stents* farmacoactivos (SFA), en comparación con los *stents* metálicos (SM), redujo las cifras de repeticiones de la revascularización<sup>5,6</sup>. Sin embargo, los datos de los registros mostraron tasas más altas de TS (muy) tardía con los SFA de primera generación en comparación con los SM<sup>7</sup>. Estas preocupaciones en torno a su seguridad se abordaron mediante la creación de SFA de segunda generación y ampliando la duración del tratamiento antiagregante plaquetario doble<sup>8,9</sup>. En un metanálisis reciente, la incidencia de TS tardía fue inferior con los SFA de segunda generación que con los de primera generación y los SM<sup>10</sup>. Por lo tanto, la guía más reciente recomienda los SFA de segunda generación frente a los SM<sup>10</sup>. Los *stents* recubiertos con óxido de nitruro de titanio (TiNO) tienen la ventaja teórica de un recubrimiento del *strut* más rápido y completo que los SFA, sin la hiperplasia intimal excesiva que se encuentra en los SM<sup>11-14</sup>. La seguridad de los *stents* de acero inoxidable con TiNO se ha demostrado en ensayos clínicos aleatorizados en pacientes con síndrome coronario agudo (SCA) y recientemente en el ensayo TIDES-ACS, que comparó los mismos *stents* utilizados en el presente estudio<sup>12,13</sup>. En estudios previos de OCT, los *stents* de acero inoxidable con TiNO han mostrado un mejor recubrimiento del *stent* en comparación con los *stents* liberadores de everolimus (SLE) de polímero permanente de nueva generación en pacientes con SCA<sup>14-16</sup>. Se ha señalado que los polímeros permanentes de los SFA podrían ser la causa de la inflamación crónica, la reacción de hipersensibilidad, el retraso de la cicatrización neointimal y la neoateroesclerosis, que son conocidos factores de riesgo de TS (tardía)<sup>17</sup>. El SFA de polímero completamente biodegradable se creó para superar estas limitaciones, aunque en los ensayos clínicos del SFA de polímero biodegradable no se ha demostrado un beneficio clínico claro sobre el SFA de polímero permanente<sup>18</sup>. Se ha tratado de evaluar mediante OCT la cicatrización neointimal temprana y a medio plazo del *stent* de cobalto y cromo recubierto con TiNO de nueva generación (OPTIMAX) y se lo ha comparado con el implante de SLE de platino y cromo de polímero biodegradable (SYNERGY) en pacientes con SCA.

## MÉTODOS

### Selección de pacientes y diseño del estudio

El OPTIMAX-OCT es un estudio prospectivo aleatorizado que se llevó a cabo en 2 centros (*Heart Center, Satakunta Central Hospital, Pori, Finlandia, y Cardiovascular Center Aalst, Aalst, Bélgica*). En el

estudio se comparó el proceso de cicatrización neointimal evaluado por OCT a los 30 días y a los 6 meses de seguimiento del implante del *stent* con TiNO OPTIMAX (Hexacath, Francia) y el SLE SYNERGY (Boston Scientific Corporation, Estados Unidos) en pacientes con SCA. El estudio incluyó a pacientes con SCA y al menos 1 lesión *de novo* importante ( $\geq 50\%$  de diámetro) en una arteria coronaria nativa. Los principales criterios de exclusión fueron el *shock* cardiogénico, la enfermedad del tronco coronario izquierdo no protegido o las lesiones ostiales, la intolerancia a los medicamentos del estudio y la participación simultánea en otro estudio. Los criterios de selección se resumen en el epígrafe 1 del material adicional. Se aleatorizó a los pacientes seleccionados de manera individual para que recibieran un *stent* con TiNO o un SLE. La aleatorización se generó con un programa informático. Por necesidad, no se aplicó el enmascaramiento de los cirujanos en la asignación del grupo de *stent*; sin embargo, sí se aplicó a los investigadores que llevaron a cabo el análisis y el tratamiento de datos de la OCT y a los pacientes. A efectos de seguimiento, los pacientes se dividieron en la cohorte A, a la que se evaluó con OCT a los 30 días de seguimiento, y la cohorte B, a la que se evaluó con OCT a los 6 meses de seguimiento. El seguimiento clínico de los pacientes se hizo en el momento asignado para comprobar la aparición de eventos adversos cardiovasculares mayores. Los detalles de la intervención coronaria percutánea (ICP), la intervención farmacológica adyuvante y las definiciones de los objetivos clínicos se presentan en el epígrafe 2 del material adicional.

Los investigadores iniciaron el estudio, que se llevó a cabo de acuerdo con las directrices éticas de la Declaración de Helsinki de 1964, revisada en 2013. Se obtuvo el consentimiento informado por escrito de cada paciente después de la explicación completa del protocolo del estudio. El protocolo fue revisado y aprobado por los comités de ética de los centros participantes. El estudio OPTIMAX-OCT está registrado en ClinicalTrials.gov con el número NCT02464397.

### Descripción de los aparatos

El OPTIMAX es un *stent* expandible con balón de *strut* fino (81  $\mu\text{m}$ ) sobre una plataforma de cobalto y cromo con un diseño helicoidal doble. La plataforma del *stent* está recubierta con TiNO por deposición química de titanio en fase de vapor mejorada por plasma en una mezcla de gas de nitrógeno y oxígeno preespecificada, en una cámara de vacío. El SYNERGY es un *stent* expandible con balón de *strut* fino (74-81  $\mu\text{m}$ ) sobre una plataforma de platino y cromo recubierta con un polímero abluminal (poli-D,L-lacto-coglucolato) biodegradable ultrafino (4  $\mu\text{m}$ ), que libera everolimus (100  $\mu\text{g}/\text{cm}^2$ ).

### Adquisición de las imágenes de tomografía de coherencia óptica y su análisis

La adquisición de imágenes de OCT se presenta en el epígrafe 3 del material adicional. Se utilizó un programa patentado (St. Jude Medical, Estados Unidos) para analizar secciones transversales a intervalos de 1 mm (cada 5 fotogramas) dentro del segmento con *stent*. El área transversal (AT) del *stent* y el AT de la luz se trazaron de manera semiautomática. El área de hiperplasia neointimal (HNI) se calculó restando el AT de la luz del AT del *stent*. El porcentaje del área de HNI se calculó como la relación entre el área de la HNI y el AT del *stent* multiplicado por 100. En cada sección transversal se contó el número total de *struts* analizables. Los *struts* se clasificaron en no recubiertos si alguna parte del *strut* estaba visiblemente expuesta a la luz o recubiertos si una capa de tejido era visible en todas las superficies reflectantes. El porcentaje de *struts* no recubiertos se calculó como la relación entre los *struts* no recubiertos y el total multiplicado por 100. En los *struts* recubiertos, el grosor de la HNI se midió desde el marcador del

*strut* hasta el borde endoluminal del recubrimiento del tejido siguiendo la línea recta que conecta el marcador con el centro de gravedad del vaso<sup>19</sup>. La aposición se evaluó midiendo la distancia entre el marcador del *strut* y el contorno de la luz siguiendo la línea recta que conecta el marcador con el centro de gravedad del vaso. Se añadió un margen de 18  $\mu\text{m}$  a modo de corrección para la mitad del *blooming*. Los *struts* con una distancia al contorno de la luz mayor que la suma del grosor del *strut* (más el grosor del polímero en los casos de SLE) +18  $\mu\text{m}$  se consideraron mal apuestos. Dado un grosor de *strut* recubierto de 81  $\mu\text{m}$ , se adoptó un umbral de mala aposición de 100  $\mu\text{m}$  para los stents con TiNO (81 + 18 = 99  $\mu\text{m}$ ). Del mismo modo, dado un grosor de *strut* de 81  $\mu\text{m}$  y un grosor de polímero de 4  $\mu\text{m}$ , se adoptó un umbral de mala aposición de 100  $\mu\text{m}$  para los SLE (81 + 4 + 18 = 103  $\mu\text{m}$ ). El porcentaje de *struts* mal apuestos se calculó como la relación entre los *struts* mal apuestos y el total multiplicado por 100. Los *struts* ubicados en el ostium de una rama lateral se clasificaron como *struts* de rama lateral no apuestos y se excluyeron del análisis. El trombo se definió como una masa irregular de alta o baja retrodispersión (trombo rojo o blanco) que protruye de la superficie a la luz de manera discontinua. Dos investigadores ciegos a las características

de los pacientes y el tipo de *stent* utilizado llevaron a cabo por separado el análisis de las OCT fuera de línea.

## Análisis estadísticos

Los cálculos del tamaño de la muestra se hicieron con base en estudios de OCT previos que compararon los *stents* con TiNO y los SLE de polímero permanente de nueva generación en pacientes con SCA<sup>14,15</sup>. Se supuso que se analizaría una media de 150 *struts* por paciente. El cálculo del tamaño de la muestra se basó en el porcentaje de *struts* recubiertos por paciente al cabo de 1 mes (cohorte A) y a los 6 meses (cohorte B) de seguimiento. Se han formulado las siguientes hipótesis:

En el seguimiento al mes, la media de *struts* recubiertos por paciente con *stents* con TiNO sería del 96% y con SLE, del 85%. Se necesitaría un tamaño de muestra de 50 pacientes (1:1; *stents* con TiNO frente a SLE, 25 frente a 25) para rechazar la hipótesis de diferencia nula con una potencia del 90% ( $\beta = 0,90$ ) y un alfa bilateral de 0,05. El tamaño total de la muestra representa una pérdida de seguimiento del 5%.

**Tabla 1**  
Características basales

	Cohorte A			Cohorte B		
	Stent con TiNO (n=28)	SLE (n=24)	p	Stent con TiNO (n=16)	SLE (n=14)	p
Edad (años)	61,7 ± 8,3	64,4 ± 9,8	0,29	60,0 ± 10,4	57,0 ± 9,9	0,42
Mujeres	8 (28,6)	8 (33,3)	0,71	4 (25,0)	1 (7,1)	0,20
Hipertensión	14 (50)	14 (58,3)	0,54	12 (75,0)	2 (14,3)	0,001
Hipercolesterolemia	11 (39,3)	12 (50)	0,43	13 (81,3)	4 (28,6)	0,004
Diabetes mellitus	5 (17,9)	3 (12,5)	0,71	2 (12,5)	0 (0,0)	0,48
Fumadores en activo	10 (35,7)	7 (29,2)	0,61	5 (31,3)	7 (50,0)	0,29
IM previo	4 (14,8)	2 (8,3)	0,67	4 (25,0)	2 (14,3)	0,65
ICP previa	5 (18,5)	2 (8,3)	0,42	2 (12,5)	0 (0,0)	0,48
Cirugía de revascularización coronaria previa (%)	2 (7,4)	0	0,49	0	0	NA
Presentación con IM con elevación del segmento ST	8 (28,6)	8 (33,3)	0,71	1 (6,3)	6 (42,9)	0,06
<b>Vaso de referencia</b>						
Descendente anterior izquierda	12 (42,9)	9 (37,5)	0,90	8 (50,0)	7 (50,0)	0,19
Circunfleja izquierda	7 (25,0)	6 (25,0)		6 (37,5)	2 (14,3)	
Arteria coronaria derecha	9 (32,1)	9 (37,5)		2 (12,5)	5 (35,7)	
Lesión inicial calcificada	10 (35,7)	6 (25,0)	0,40	1 (6,3)	3 (21,4)	0,31
Trombo	4 (14,3)	4 (16,7)	1,0	3 (18,8)	4 (28,6)	0,67
Bifurcación	2 (7,1)	1 (4,2)	1,0	0 (0,0)	1 (7,1)	0,46
Diámetro del vaso de referencia (mm)	3,15 ± 0,29	2,83 ± 0,55	0,02	2,87 ± 0,49	3,12 ± 0,35	0,12
Estenosis del diámetro (%)	84 ± 14	81 ± 14	0,38	82 ± 18	83 ± 14	0,83
Longitud de la lesión (mm)	14,6 ± 4,6	14,5 ± 4,2	0,92	16,0 ± 5,5	18,3 ± 2,9	0,18
Grado de flujo TIMI previo a la intervención	2,6 ± 0,9	2,4 ± 1,1	0,40	2,4 ± 1,2	2,6 ± 1,1	0,64
Acceso radial	24 (85,7)	16 (66,7)	0,10	15 (93,8)	11 (78,6)	0,31
Predilatación	25 (96,2)	20 (87,0)	0,33	10 (71,4)	11 (78,6)	1,0
Diámetro del stent (mm)	3,21 ± 0,30	3,14 ± 0,35	0,38	3,08 ± 0,37	3,30 ± 0,44	0,15
Longitud del stent (mm)	17,2 ± 3,7	18,5 ± 3,7	0,21	18,0 ± 4,6	21,0 ± 3,4	0,058
Presión en la liberación del stent	14,2 ± 3,4	14,0 ± 2,6	0,83	13,7 ± 2,5	13,3 ± 2,2	0,64
Sin reflujo	0 (0)	0 (0)	NA	0 (0)	0 (0)	NA
Grado de flujo TIMI tras la intervención	3,0 ± 0,0	2,96 ± 0,2	0,32	3,0 ± 0,0	3,0 ± 0,0	NA
Fallo del stent	0	0	NA	0	0	NA
Éxito de la intervención	28 (100)	24 (100)	NA	16 (100)	14 (100)	NA
<b>Medicamento antitrombótico</b>						
Ácido acetilsalicílico	28 (100)	24 (100)	NA	16 (100)	14 (100)	NA
Inhibidor de P2Y <sub>12</sub>	28 (100)	24 (100)	NA	16 (100)	14 (100)	NA

ICP: intervención coronaria percutánea; IM: infarto de miocardio; SLE: *stents* liberadores de everolimus; TIMI: *Thrombolysis in Myocardial Infarction*; TiNO: óxido de nitruro de titanio. Las variables continuas se expresan como media ± desviación estándar y las cualitativas, como n (%).

En el seguimiento a los 6 meses, la media de *struts* recubiertos por paciente con *stents* con TiNO sería del 99% y con SLE, del 92%. Se necesitaría un tamaño de muestra de 30 pacientes (1:1; *stents* con TiNO frente a SLE, 15 frente a 15) para rechazar la hipótesis de diferencia nula con una potencia del 80% ( $\beta = 0,80$ ) y un alfa bidireccional de 0,05. El tamaño total de la muestra representa una pérdida de seguimiento del 5%.

Las variables cualitativas se describen como frecuencias absolutas y relativas (porcentaje), mientras que las variables continuas se registran como mediana [intervalo intercuartílico] o media  $\pm$  desviación estándar, según corresponda. El objetivo principal fue el porcentaje de *struts* no recubiertos por paciente y el objetivo coprincipal fue el porcentaje de *struts* mal apuestos por paciente, evaluados a los 30 días y a los 6 meses de seguimiento. Para tener en cuenta la falta de independencia de los *struts* en la misma lesión, se adoptó el método de análisis no paramétrico de los datos agregados para comparar el porcentaje de *struts* no recubiertos (y mal apuestos) por paciente entre los 2 grupos de *stents* (análisis por pacientes) en cada cohorte por separado. En resumen, el porcentaje por pacientes se calculó primero en cada paciente de un grupo de *stents* y luego la mediana de estos porcentajes se describió como el estimador del porcentaje general del grupo<sup>20</sup>. También se notificó el porcentaje bruto de *struts* no recubiertos (y mal apuestos) de todo el grupo de *stents* (análisis por *struts*) en cada cohorte por separado. Para comparar los datos entre los 2 grupos, se utilizaron la prueba de la  $\chi^2$  de Pearson, la prueba exacta de Fisher, la prueba de la t de Student para datos no emparejados o la prueba de Mann-Whitney según correspondiera. Todas las pruebas fueron bilaterales y un valor de  $p < 0,05$  se consideró estadísticamente significativo. Los datos se analizaron mediante SPSS v. 21 (SPSS IBM Inc., Estados Unidos).

## RESULTADOS

### Características iniciales

#### Cohorte A

De enero a octubre de 2015, se inscribió a 57 pacientes que reunían las condiciones: 30 pacientes recibieron *stents* recubiertos con TiNO y 27, SLE. Dos pacientes del grupo de *stent* con TiNO y

3 del grupo de SLE retiraron su consentimiento y no asistieron al seguimiento. Por último, 52 pacientes estuvieron disponibles para el análisis (28 del grupo del *stent* con TiNO y 24 en el del SLE). La media de edad de la cohorte A fue de  $62,9 \pm 9,0$  años; el 30,8% eran mujeres y el 15,4%, diabéticos. El diámetro del vaso de referencia fue menor en los pacientes que recibieron el SLE; otros datos basales eran comparables (tabla 1). No se observaron eventos adversos cardiovasculares mayores en ninguno de los grupos de *stents* a los 30 días. Ningún paciente tenía estenosis  $\geq 50\%$  del diámetro a los 30 días.

#### Cohorte B

De diciembre de 2014 a abril de 2016, se inscribió a 38 pacientes que reunían las condiciones: 20 recibieron *stents* recubiertos con TiNO y 18, SLE. Cuatro pacientes del grupo del *stent* con TiNO y 4 en el del SLE retiraron su consentimiento y no asistieron al seguimiento. Por último, 30 pacientes estuvieron disponibles para el análisis (16 del grupo del *stent* con TiNO y 14 en el del SLE). La media de edad de la cohorte B fue de  $58,6 \pm 10,1$  años; el 16,7% eran mujeres y el 6,7%, diabéticos. Los pacientes que recibieron *stents* con TiNO eran con más frecuencia hipertensos y dislipémicos; otros datos basales eran comparables (tabla 1). No se observaron eventos adversos cardiovasculares mayores en ninguno de los grupos de *stents* a los 30 días. Ningún paciente tenía una estenosis  $\geq 50\%$  del diámetro a los 6 meses.

### Datos de la tomografía de coherencia óptica

#### Cohorte A

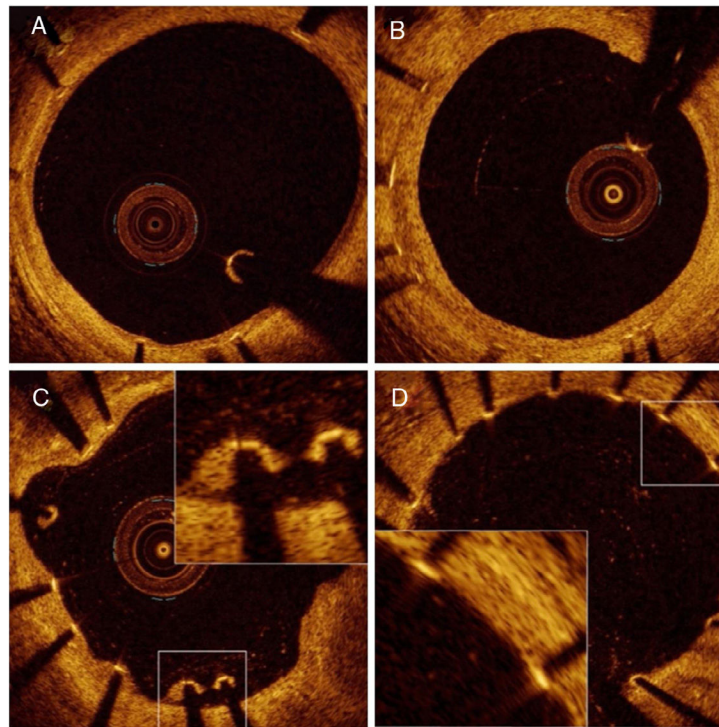
La evaluación del seguimiento de la OCT se llevó a cabo tras una media de  $31,6 \pm 4,3$  días en el grupo de *stents* con TiNO y una media de  $31,5 \pm 3,6$  días en el grupo de SLE ( $p = 0,97$ ). La adquisición de imágenes de la OCT fue satisfactoria en todos los pacientes y no se observaron complicaciones relacionadas con la intervención de OCT. Se excluyeron del análisis 81 *struts* de rama lateral no apuestos (45 en el grupo del *stent* con TiNO y 36 en el del SLE). Se analizaron 4.468 *struts* en 426 secciones transversales de *stents* con TiNO y 3.574 *struts* en 371 secciones transversales de SLE (tabla 2 y figura 1). El porcentaje de *struts* no recubiertos por paciente fue menor en el grupo de *stents* con TiNO que en el de SLE (el 3,2% [6,1] y el 19,6% [27,2]

**Tabla 2**  
Mediciones de tomografía de coherencia óptica

	Cohorte A (seguimiento a 30 días)			Cohorte B (seguimiento a 6 meses)		
	Stent con TiNO (n=28)	SLE (n=24)	p	Stent con TiNO (n=16)	SLE (n=14)	p
Secciones transversales analizadas	426	371		298	234	
Número total de <i>struts</i> analizados	4.468	3.574		3.545	2.518	
<i>Struts</i> por sección transversal	10,5	9,6		11,9	10,8	
<i>Struts</i> de rama lateral no apuestos	45 (0,9)	36 (0,9)				
Área del <i>stent</i> (mm <sup>2</sup> )	7,59 [2,59]	8,59 [2,7]	0,32	6,84 [2,62]	9,6 [3,64]	0,002
Área de la luz (mm <sup>2</sup> )	6,89 [3,12]	8,53 [2,41]	0,01	4,18 [2,32]	9,01 [3,08]	< 0,001
Área de la HNI (mm <sup>2</sup> )	0,87 [0,75]	0,07 [0,18]	< 0,001	2,21 [1,11]	0,75 [0,4]	< 0,001
Área de la HNI (%)	9,76 [13,1]	0,83 [2,1]	< 0,001	31,9 [15,6]	8,4 [3,9]	< 0,001
<i>Struts</i> no recubiertos por paciente (%)	3,2 [6,1]	19,6 [27,2]	< 0,001	0,0 [0,7]	8,7 [18,8]	< 0,001
<i>Struts</i> no recubiertos (por <i>strut</i> , %)	191 (4,3)	984 (27,5)	< 0,001	27 (0,8)	365 (14,5)	< 0,001
<i>Struts</i> mal apuestos por paciente (%)	0,4 [1,9]	2,1 [3,1]	0,004	0,0 [0,0]	0,3 [2,1]	0,008
<i>Struts</i> mal apuestos (por <i>strut</i> , %)	53 (1,2)	113 (3,2)	0,001	4 (0,1)	28 (1,1)	< 0,001
Grosor de la HNI por paciente ( $\mu$ m)	70 [85]	40 [20]	0,001	230 [118]	60 [45]	< 0,001
Grosor de los NIH por <i>strut</i> ( $\mu$ m)	110,6 $\pm$ 86,8	40,2 $\pm$ 23,1	0,001	252,2 $\pm$ 146,2	92,9 $\pm$ 81,6	< 0,001
Distancia de mala aposición por paciente ( $\mu$ m)	50 [230]	140 [135]	0,95	335 [205]	200 [160]	0,28

HNI: hiperplasia neointimal; SLE: *stents* liberadores de everolimus; TiNO: recubrimiento de óxido de nitrato de titanio.

Las variables continuas se expresan como mediana [intervalo intercuartílico] o media  $\pm$  desviación estándar y las cualitativas, como n (%).



**Figura 1.** Imágenes de tomografía de coherencia óptica representativas de cicatrización neointimal al cabo de 1 mes de seguimiento. A: neointima delgada que recubre todos los *struts* visibles. B: neointima gruesa por toda la circunferencia. C: *struts* mal apuestos. D: *struts* no recubiertos.

respectivamente;  $p < 0,001$ ). Del mismo modo, el porcentaje de *struts* mal apuestos por paciente fue menor en el grupo de *stents* con TiNO (el 0,4% [1,9] y el 2,1% [3,1];  $p < 0,001$ ). Sin embargo, el grosor de la HNI fue mayor en el grupo de *stents* con TiNO según el análisis por paciente ( $70$  [85] y  $40$  [20]  $\mu\text{m}$ ;  $p < 0,001$ ) y el análisis por *strut* ( $110,6 \pm 86,8$  y  $40,2 \pm 23,1$   $\mu\text{m}$ ;  $p < 0,001$ ). Se observó por OCT un pequeño trombo en el *stent* en 2 pacientes del grupo de *stents* con TiNO y 7 del grupo de SLE.

#### Cohorte B

La evaluación del seguimiento de la OCT se llevó a cabo tras una media de  $185,9 \pm 22,4$  días en el grupo de *stents* con TiNO frente a  $202,1 \pm 46,9$  días en el grupo de SLE ( $p = 0,28$ ). La adquisición de imágenes fue satisfactoria en todos los pacientes y no se observaron complicaciones. Se excluyeron del análisis 21 *struts* de rama lateral no apuestos (todos en el grupo de SLE). Se analizaron 3.545 *struts* en 298 secciones transversales de *stents* con TiNO y 2.518 *struts* en 234 secciones transversales de SLE (tabla 2 y figura 2). El porcentaje de *struts* no recubiertos por paciente fue menor en el grupo de *stents* con TiNO que en el brazo de SLE (el 0% [0,7] y el 8,7% [18,8];  $p < 0,001$ ). Del mismo modo, el porcentaje de *struts* mal apuestos por paciente fue menor en el grupo de *stents* con TiNO (0 [0,0] y el 0,3% [2,1];  $p = 0,008$ ). Sin embargo, el grosor de la HNI fue mayor en el grupo de *stents* con TiNO según el análisis por paciente ( $70$  [85] y  $40$  [20]  $\mu\text{m}$ ;  $p < 0,001$ ) y el análisis por *strut* ( $252,2 \pm 146,2$  y  $92,9 \pm 81,6$   $\mu\text{m}$ ;  $p < 0,001$ ). En la evaluación de OCT no se observaron trombos en ninguno de los grupos de *stents* a los 6 meses de seguimiento.

## DISCUSIÓN

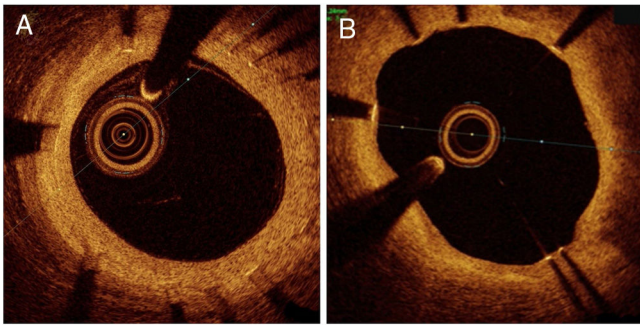
### Principales conclusiones

Este estudio indica que, en los pacientes con SCA tratados con una ICP temprana, el implante del *stent* con TiNO se asoció con

mayor grado de recubrimiento del *stent* en comparación con el SLE, tanto a los 30 días como a los 6 meses de seguimiento. Además, el porcentaje de mala aposición del *strut* fue inferior con el *stent* con TiNO. Sin embargo, la HNI fue más notable después del implante del *stent* con TiNO que después del implante del SLE. Según el mejor conocimiento de los autores, este es el primer artículo en que se compara el proceso de cicatrización evaluado por OCT de los *stents* con TiNO y los SLE.

### Cicatrización neointimal y perspectivas clínicas

El recubrimiento inadecuado del *strut* neointimal es el predictor más potente de TS temprana y tardía después del implante del *stent* en las autopsias histológicas y las conclusiones del informe de OCT<sup>3,21</sup>. Sin embargo, el porcentaje de *struts* no recubiertos y mal apuestos tiende a disminuir con el tiempo debido a la cicatrización y el crecimiento neointimales progresivos<sup>22,23</sup>. La cicatrización vascular a menudo se retrasa en pacientes tratados con SFA, sobre todo en pacientes con SCA<sup>24</sup>. El recubrimiento del *strut* del *stent* se adaptó como criterio indirecto de validación de la seguridad del *stent*. Esta es una cuestión clínica importante, sobre todo en pacientes con SCA, cuando el riesgo de TS es mayor en la fase temprana tras la ICP, y para pacientes con alto riesgo de hemorragia cuando se necesita un tratamiento antiagregante plaquetario doble más corto. Se considera en riesgo hemorrágico elevado a casi un tercio de los pacientes tratados con ICP<sup>25</sup>. Pocos estudios de OCT notificaron un recubrimiento neointimal temprano después del implante del SLE utilizado en este estudio; el SLE mostró una mayor porción de *struts* recubiertos frente al SLE de polímero permanente en la fase temprana después del implante del *stent* en pacientes con infarto de miocardio con elevación del segmento ST, se encontraron *struts* no recubiertos en el 57,6% a las 2 semanas y en el 28,4% a los 4 meses<sup>26</sup>. En pacientes con infarto agudo de miocardio sin elevación del segmento ST, se encontraron *struts* no recubiertos en el 21,5% al mes de seguimiento<sup>27</sup>. Los estudios que compararon los *stents* de acero



**Figura 2.** Imágenes de tomografía de coherencia óptica representativas de cicatrización neointimal a los 6 meses de seguimiento. A: neointima gruesa por toda la circunferencia. B: neointima delgada con *struts* no recubiertos situados a las cinco en punto.

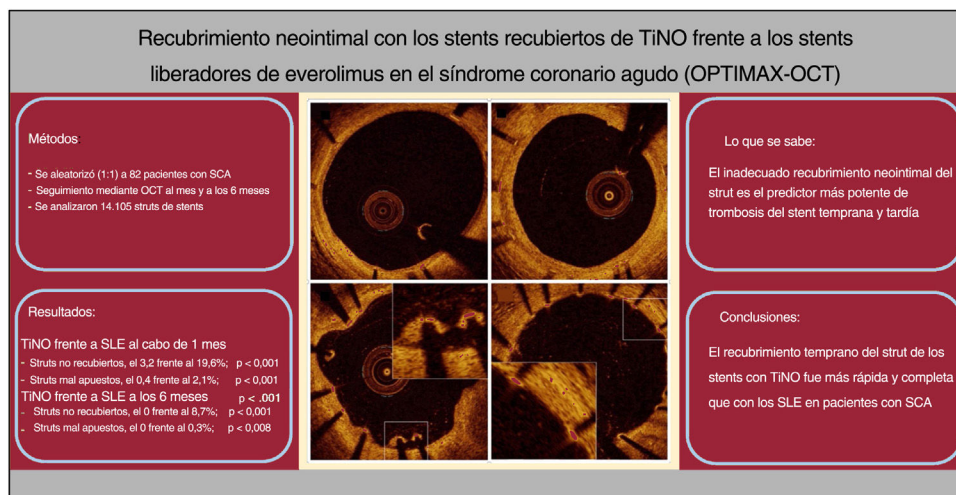
inoxidable recubiertos con TiNO de la generación anterior frente al SLE de polímero permanente en pacientes con SCA mostraron que había *struts* no recubiertos en el 1,2% a los 2 meses y el 0,6% a los 9 meses de seguimiento con los *stents* de acero inoxidable con TiNO en comparación con el 11,3 y el 10,8% con los SLE de polímero permanente<sup>14,15</sup>. En un estudio con *stents* de acero inoxidable con TiNO (el 80% eran pacientes con SCA), los *struts* no recubiertos fueron el 3,7% y el grosor de la HNI fue de 71,5  $\mu\text{m}$  a los 14 días del implante del *stent*<sup>28</sup>. Además, la HNI de los *stents* con TiNO casi alcanzó un nivel estable a los 6 meses, lo que en gran medida es antes que el desarrollo de HNI con SFA<sup>29</sup>. Una vez terminado el proceso de cicatrización (> 6 meses), el grosor de la HNI de los *stents* con TiNO desciende a valores entre los de los SM y los SFA<sup>14,16,30</sup>.

No hay estudios de OCT que comparen los SM con los *stents* con TiNO. Los resultados del presente estudio que muestran un bajo porcentaje de *struts* no recubiertos poco después del implante del *stent* con TiNO coinciden con los informes anteriores de cicatrización neointimal de los *stents* de acero inoxidable con TiNO<sup>14,15,28</sup>. En el reciente ensayo aleatorizado TIDES-ACS se compararon los *stents* utilizados en el estudio actual en pacientes con SCA<sup>13</sup>. Los *stents* con TiNO mostraron ausencia de inferioridad en relación con los SLE por lo que respecta a eventos cardiovasculares mayores a los 12 meses y fueron superiores en los objetivos de seguridad coprimales de muerte cardiaca, infarto de miocardio y hemorragia a los 18 meses con la misma revascularización de la lesión objetivo. Hubo más muertes cardiacas, infarto de miocardio y TS a los 12 meses en el grupo de SLE, aunque el

ensayo no tenía la potencia suficiente para abordar estos eventos de seguridad individuales. Después del primer año, la incidencia de muerte cardiaca, infarto de miocardio y TS fue baja en ambos grupos del estudio<sup>13</sup>. Curiosamente, las muertes cardiovasculares y el infarto de miocardio entre los *stents* con TiNO y los SLE difirieron en una fase temprana tras el implante del *stent*<sup>13</sup>, periodo en que el recubrimiento del *strut* fue menor con los SLE que con los *stents* con TiNO del presente estudio. Esto indica que las diferencias en el recubrimiento temprano del *strut* y la cicatrización pueden explicar, al menos en parte, estos hallazgos en eventos clínicos tempranos. El recubrimiento neointimal más temprano y adecuado de los *stents* con TiNO se consigue a costa de una formación de HNI más gruesa, ya esperada, ya que los SFA están diseñados fundamentalmente para reducir la reestenosis en el interior del *stent*. Sin embargo, esto no motivó un exceso de revascularización de la lesión objetivo en el ensayo aleatorizado TIDES-ACS, en el que se compararon los *stents* con TiNO y los SLE utilizados en el presente estudio<sup>13</sup>. En el estudio actual, ningún paciente en el grupo de los *stents* con TiNO presentó estenosis  $\geq 50\%$  del diámetro y ninguno sufrió revascularización de la lesión objetivo a los 6 meses. Dado que el recubrimiento del *strut* del *stent* se adopta como objetivo indirecto de valoración de la seguridad del *stent*, el rápido recubrimiento de los *stents* con TiNO los convierte en seguros para su uso en pacientes con SCA.

**Limitaciones**

El presente estudio se basa en un tamaño de muestra relativamente pequeño; por lo tanto, los resultados deben interpretarse con cautela. Además, la tecnología actual de la OCT no puede detectar un recubrimiento neointimal de grosor < 10  $\mu\text{m}$  y es difícil diferenciar las capas muy delgadas de recubrimiento neointimal entre el endotelio, las capas delgadas de fibrina o algún trombo poco después del implante del *stent* (figura 1 D). Una limitación es que la OCT no se hizo antes e inmediatamente después de la intervención inicial. Otra clara limitación del estudio es que el 14% de los pacientes se negaron a participar en el seguimiento angiográfico. Además, ningún laboratorio central independiente participó en el análisis de los datos. Por último, este estudio no tuvo la potencia suficiente para correlacionar los hallazgos de la OCT con los objetivos clínicos y se necesitan estudios más amplios para abordar la relevancia clínica de estos hallazgos.



**Figura 3.** Ilustración central. Métodos, resultados y conclusiones. SCA: síndrome coronario agudo; SLE: *stents* de polímero liberadores de everolimus; TiNO: recubrimiento de óxido de nitruro de titanio.

## CONCLUSIONES

En los pacientes sometidos a una ICP temprana por SCA, el implante del *stent* con TiNO se asoció con un menor porcentaje de *struts* no recubiertos y *struts* mal apuestos por paciente en comparación con el SLE, según reveló la OCT en los seguimientos temprano y a medio plazo (figura 3). El grosor de la HNI fue mayor en el grupo de los *stents* con TiNO en ambos momentos.

## FINANCIACIÓN

La presente investigación no ha recibido ayudas específicas provenientes de agencias del sector público, el sector comercial o entidades sin ánimo de lucro.

## CONTRIBUCIONES DE LOS AUTORES

J. Sia confirma que todos los autores de este artículo de investigación han hecho aportaciones sustanciales a la creación y el diseño del artículo, han participado directamente en su planificación y ejecución y han aprobado la versión final que se presenta.

J. Sia y W. Nammas han contribuido por igual al trabajo.

## CONFLICTO DE INTERESES

Los autores declaran no tener ningún conflicto de intereses.

### ¿QUÉ SE SABE DEL TEMA?

- El recubrimiento inadecuado del *strut* neointimal es el predictor más potente de trombosis del *stent* temprana y tardía.
- La incidencia de TS tardía es inferior con los SFA de segunda generación que con los de primera generación y los SM.
- En un ensayo clínico aleatorizado, se ha demostrado ausencia de inferioridad de los *stents* de acero inoxidable con TiNO en relación con los SLE de polímero permanente de nueva generación por lo que respecta a eventos cardiovasculares mayores.

### ¿QUÉ APORTA DE NUEVO?

- El recubrimiento temprano del *strut* fue más rápido y completo con los *stents* con TiNO que con los SLE en pacientes con síndrome coronario agudo.

## BIBLIOGRAFÍA

1. Finn AV, Joner M, Nakazawa G, Kolodgie F, et al. Pathological correlates of late drug-eluting stent thrombosis: Strut coverage as a marker of endothelialization. *Circulation*. 2007;115:2435–2441.
2. Joner M, Finn AV, Farb A, et al. Pathology of Drug-Eluting Stents in Humans. Delayed Healing and Late Thrombotic Risk. *J Am Coll Cardiol*. 2006;48:193–202.
3. Adriaenssens T, Joner M, Godschalk T, et al. Optical coherence tomography findings in patients with coronary stent thrombosis: A report of the PRESTIGE consortium (prevention of late stent thrombosis by an interdisciplinary global european effort). *Circulation*. 2017;136:1007–1021.
4. Suzuki Y, Ikeno F, Koizumi T, et al. In Vivo Comparison Between Optical Coherence Tomography and Intravascular Ultrasound for Detecting Small Degrees of In-Stent Neointima After Stent Implantation. *JACC Cardiovasc Interv*. 2008;1:168–173.
5. Morice MC, Serruys PW, Barragan P, et al. Long-Term Clinical Outcomes With Sirolimus-Eluting Coronary Stents. Five-Year Results of the RAVEL Trial. *J Am Coll Cardiol*. 2007;50:1299–1304.
6. James SK, Stenestrand U, Lindbäck J, et al. SCAAR/SWEDEHEART study group. Long-term safety and efficacy of drug-eluting versus bare-metal stents in Sweden. *N Engl J Med*. 2009;360:1933–1945.
7. Daemen J, Wenaweser P, Tsuchida K, et al. Early and late coronary stent thrombosis of sirolimus-eluting and paclitaxel-eluting stents in routine clinical practice: data from a large two institutional cohort study. *Lancet*. 2007;369:667–678.
8. Jensen LO, Thayssen P, Christiansen EH, et al. SORT OUT IV Investigators. Safety and efficacy of everolimus- versus sirolimus eluting stents 5-year results from SORT OUT IV. *J Am Coll Cardiol*. 2016;67:751–762.
9. Sarno G, Lagerqvist B, Fröbert O, et al. Lower risk of stent thrombosis and restenosis with unrestricted use of “new-generation” drug-eluting stents: A report from the nationwide Swedish Coronary Angiography and Angioplasty Registry (SCAAR). *Eur Heart J*. 2012;35:606–613.
10. Madhavan MV, Kirtane AJ, Redfors B, et al. Stent-Related Adverse Events >1 Year After Percutaneous Coronary Intervention. *J Am Coll Cardiol*. 2020;75:590–604.
11. Windecker S, Mayer I, De Pasquale G, et al. Stent coating with titanium-nitride-oxide for reduction of neointimal hyperplasia. *Circulation*. 2001;104:928–933.
12. Karjalainen PP, Nammas W, Ylitalo A, et al. Long-term clinical outcome of titanium-nitride-oxide-coated stents versus everolimus-eluting stents in acute coronary syndrome: Final report of the BASE ACS trial. *Int J Cardiol*. 2016;222:275–280.
13. Tonino PA, Pijls NH, Collet C, et al. Titanium-Nitride-Oxide-Coated Versus Everolimus-Eluting Stents in Acute Coronary Syndrome. *The Randomized TIDES-ACS Trial JACC Cardiovasc Interv*. 2020;13:1697–1705.
14. Karjalainen P, Kiviniemi TO, Lehtinen T, et al. Neointimal coverage and vasodilator response to titanium-nitride-oxide-coated bioactive stents and everolimus-eluting stents in patients with acute coronary syndrome: insights from the BASE-ACS trial. *Int J Cardiovasc Imaging*. 2013;29:1693–1703.
15. Varho V, Kiviniemi TO, Nammas W, et al. Early vascular healing after titanium-nitride-oxide-coated stent versus platinum-chromium everolimus-eluting stent implantation in patients with acute coronary syndrome. *Int J Cardiovasc Imaging*. 2016;32:1031–1039.
16. Karjalainen P, Paana T, Ylitalo A, et al. Optical coherence tomography follow-up 18 months after titanium-nitride-oxide-coated versus everolimus-eluting stent implantation in patients with acute coronary syndrome. *Acta Radiologica*. 2017;9:1077–1084.
17. Mori H, Otsuka F, Gupta A, et al. Revisiting the role of durable polymers in cardiovascular devices. *Expert Rev Cardiovasc Ther*. 2017;15:835–846.
18. Kereiakes DJ, Windecker S, Lee Jobe R, et al. Clinical Outcomes Following Implantation of Thin-Strut, Bioabsorbable Polymer-Coated. *Everolimus-Eluting SYNERGY Stents Final 5-Year Results of the EVOLVE II Randomised Trial Circ Cardiovasc Interv*. 2015;8:175–181.
19. Lehtinen T, Nammas W, Airaksinen JK, Karjalainen PP. Feasibility and safety of frequency-domain optical coherence tomography for coronary artery evaluation: a single-center study. *Int J Cardiovasc Imaging*. 2013;29:997–1005.
20. Räber L, Zaugg S, Windecker S, Jüni P. Intracacies in the analysis and interpretation of optical coherence tomography findings. *EuroIntervention*. 2014;9:1374–1377.
21. Guagliumi G, Sirbu V, Musumeci G, et al. Examination of the in vivo mechanisms of late drug-eluting stent thrombosis: findings from optical coherence tomography and intravascular ultrasound imaging. *JACC Cardiovasc Interv*. 2012;5:12–20.
22. Li S, Gai L, Yang T, et al. Evaluation of long-term follow-up with neointimal coverage and stent apposition after sirolimus-eluting stent implantation by optical coherence tomography. *Catheter Cardiovasc Interv*. 2013;81:768–775.
23. Konishi A, Shinke T, Otake H, et al. Serial Optical Coherence Tomography Evaluation at 6, 12, and 24 Months After Biolimus A9-Eluting Biodegradable Polymer-Coated Stent Implantation. *Can J Cardiol*. 2015;31:980–988.
24. Gonzalo N, Barlis P, Serruys PW, et al. Incomplete stent apposition and delayed tissue coverage are more frequent in drug-eluting stents implanted during primary percutaneous coronary intervention for ST-segment elevation myocardial infarction than in drug-eluting stents implanted for stable/unstable angina: insights from optical coherence tomography. *JACC Cardiovasc Interv*. 2009;2:445–452.
25. Collet JP, Thiele H, Barbato E, et al. 2020 ESC Guidelines for the management of acute coronary syndromes in patients presenting without persistent ST-segment elevation: The Task Force for the management of acute coronary syndromes in patients presenting without persistent ST-segment elevation of the European Society of Cardiology (ESC). *Eur Heart J*. 2021;42:1289–1367.
26. Shimoda M, Ando H, Naito K, et al. Early-phase vascular healing of bioabsorbable vs Durable polymer-coated everolimus-eluting stents in patients with ST-elevation myocardial infarction: 2-week and 4-month analyses with optical coherence tomography. *Circ J*. 2018;82:2594–2601.
27. Laine M, Dabry T, Combaret N, et al. OCT analysis of very early strut coverage of the synergy stent in non-ST segment elevation acute coronary syndrome patients. *J Invasive Cardiol*. 2019;31:10–14.
28. Karjalainen PP, Nammas W. Excellent very early neointimal coverage of bioactive stents by optical coherence tomography. *Scand Cardiovasc J*. 2015;49:280–285.
29. Lehtinen T, Airaksinen JK, Ylitalo A, Karjalainen PP. Stent strut coverage of titanium-nitride-oxide coated stent compared to paclitaxel-eluting stent in acute myocardial infarction: TITAX-OCT study. *Int J Cardiovasc Imaging*. 2012;28:1859–1866.
30. Iannaccone M, D’Ascenzo F, Templin C, et al. Optical coherence tomography evaluation of intermediate-term healing of different stent types: systemic review and meta-analysis. *Eur Heart J Cardiovasc Imaging*. 2017;18:159–166.