

## Imagen en cardiología

## Trombos intracavitarios izquierdos y asistencia circulatoria mecánica temporal



## Left-sided intracavitary thrombi in candidates for temporary mechanical circulatory support

María de Miguel Álava<sup>a,b,\*</sup>, María Plaza Martín<sup>a,b</sup> y Alexander Stepanenko<sup>b,c</sup><sup>a</sup>Instituto de Ciencias del Corazón (ICICOR), Valladolid, España<sup>b</sup>Departamento de Cardiología, Hospital Clínico Universitario de Valladolid, Valladolid, España<sup>c</sup>Centro de Investigación Biomédica en Red de Enfermedades Cardiovasculares (CIBERCV), España

Recibido el 6 de junio de 2022; Aceptado el 26 de agosto de 2022

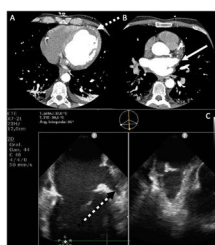


Figura 1.

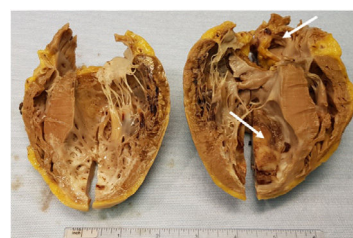

Figura 2.

La presencia de un trombo intracavitario izquierdo puede ser un obstáculo para la asistencia circulatoria mecánica temporal (ACM-t).

Se presenta el caso de un varón de 56 años con infarto anterior evolucionado Killip IV. Al ingreso presentaba un gran trombo en la zona infartada (figura 1A, flecha blanca discontinua) y la orejuela izquierda (OI) (figura 1B, flecha blanca). Se incluyó en lista de trasplante electivo con soporte inotrópico y balón de contrapulsación ante el alto riesgo embólico con otra ACM-t univentricular. El paciente tuvo una mala evolución al inicio, por lo que se decidió el implante de CentriMag (Abbott, Estados Unidos) izquierda con canulación de la aurícula izquierda (AI); después de haberse cumplido 2 semanas de anticoagulación con enoxaparina (figura 1C, flecha blanca y negra discontinua), y se comprobó la desaparición del trombo de la OI. Se trasplantó al paciente a las 24 h; en el posoperatorio no hubo complicaciones.

La presencia aislada de un trombo en el ventrículo izquierdo (VI) no es contraindicación absoluta para la ACM-t quirúrgica si se realiza trombectomía durante la intervención o se canula la AI, pero la combinación de trombos en la AI y el VI confiere un alto riesgo embólico a la técnica y a la asistencia.

En nuestro caso, la desaparición del trombo en la OI permitió el implante de CentriMag izquierda con canulación en la AI. En caso de que se precise asistencia circulatoria antes de la resolución del trombo, se puede plantear el empleo de un oxigenador extracorpóreo de membrana (ECMO) venoarterial Impella (Abiomed, Estados Unidos), si el trombo es mural, o la canulación quirúrgica de alguna de las 2 cavidades izquierdas con trombectomía previa.

La anatomía patológica del corazón explantado mostró un trombo organizado en el septo anterior y ausencia de trombo en la OI (figura 2).

Se necesita urgentemente evidencia científica para evaluar la estrategia de la ACM-t más apropiada para los pacientes con trombos endocavitarios. Se obtuvo el consentimiento informado.

**FINANCIACIÓN**

Ninguno.

**CONTRIBUCIÓN DE LOS AUTORES**

M. de Miguel ha elaborado la base inicial del artículo. A. Stepanenko ha lo revisado de manera minuciosa y ha modificado y diseñado una versión final. M. Plaza Martín ha contribuido en la búsqueda de información y de imágenes y ha revisado la versión final del trabajo.

**CONFLICTO DE INTERESES**

Ninguno.

\* Autor para correspondencia.

Correo electrónico: mdemiguelalava@gmail.com (M. de Miguel Álava).

@mariademiguel\_@icicor\_es

On-line el 24 de septiembre de 2022

<https://doi.org/10.1016/j.recesp.2022.08.018>

0300-8932/© 2022 Sociedad Española de Cardiología. Publicado por Elsevier España, S.L.U. Todos los derechos reservados.