

EVIDENCIAS CLÍNICAS Y RECOMENDACIONES DE LA GATED-SPECT DE PERFUSIÓN MIOCÁRDICA

Diagnóstico de la enfermedad coronaria mediante gated-SPECT de perfusión miocárdica

Irene Casáns-Tormo^a y José Alfonso Jurado-López^b

^aServicio de Medicina Nuclear. Hospital Clínico Universitario. Valencia. España.

^bServicio de Cardiología. Instituto de Cardiología de Madrid. Madrid. España.

La gated-SPECT de perfusión miocárdica ha representado, desde su introducción hace algunos años, una mejora técnica muy importante dentro de las exploraciones de cardiología nuclear que se utilizan en el diagnóstico de la enfermedad coronaria. Actualmente es la exploración más utilizada, pues permite la valoración simultánea de la perfusión miocárdica y la función ventricular, tanto en condiciones de reposo como su respuesta al esfuerzo, aportando información de gran interés diagnóstico y también pronóstico. Se discuten los criterios diagnósticos de esta exploración en la cardiopatía isquémica, tanto aguda como crónica, las mejoras específicas aportadas por la gated-SPECT, así como las situaciones clínicas en que esta exploración es especialmente útil.

Palabras clave: Enfermedad coronaria. Infarto de miocardio. Isquemia miocárdica. Perfusión. Gammagrafía. Medicina nuclear. Isótopos radiactivos.

Diagnosis of Coronary Artery Disease by Myocardial Perfusion Gated SPECT

Since its introduction some years ago, myocardial perfusion gated SPECT has been seen as a very important technical advance in the nuclear cardiology explorations used to diagnose coronary artery disease. Today, it is the most frequently used technique because it enables myocardial perfusion and ventricular function to be assessed simultaneously, both at rest and stress, thereby providing extremely useful diagnostic as well as prognostic information. This article discusses the criteria used for diagnosing acute and chronic ischemic cardiopathy, the specific advantages offered by gated SPECT, and the clinical situations in which this technique is particularly useful.

Key words: Coronary artery disease. Myocardial infarction. Myocardial ischemia. Perfusion. Scintigraphy. Nuclear medicine. Radioisotopes.

INTRODUCCIÓN

En pacientes con sospecha de enfermedad coronaria (EC) hay un amplio grupo de técnicas que ayudan al clínico a confirmar el diagnóstico y evaluar el pronóstico de la enfermedad. La investigación más sencilla es la historia clínica. Un cuadro de angina típica es un buen indicador de isquemia miocárdica, al igual que la mejoría de los síntomas con tratamiento antianginoso específico.

La cardiología nuclear tiene un protagonismo fundamental dentro de las técnicas para la detección de EC. Desde hace algunos años, la posibilidad de obtener imágenes de perfusión sincronizadas con el electrocardiograma (ECG), o gated-SPECT, nos permite estudiar en una misma exploración el estado de la perfusión mio-

cárdica y la función ventricular, dos aspectos decisivos en el diagnóstico y el pronóstico de la EC.

La gated-SPECT ha mejorado la exactitud diagnóstica del estudio de perfusión miocárdica y ha aumentado su especificidad al permitir una mejor identificación de los artefactos por atenuación y una mejor valoración de la gravedad de la cardiopatía isquémica¹. Además, el completo análisis de la función ventricular que proporciona ha reforzado su posición entre las distintas técnicas diagnósticas disponibles, ha aumentado considerablemente su valor pronóstico^{2,3} e, incluso, ha contribuido a ampliar sus indicaciones⁴.

Tras la descripción, en el capítulo anterior, del fundamento y los detalles técnicos de esta exploración en cuanto a protocolos, radiotrazadores y procedimientos de valoración de las imágenes, en este trabajo se revisan las aplicaciones clínicas junto con la amplia información que es capaz de proporcionar la gated-SPECT en el diagnóstico de la cardiopatía isquémica, tanto aguda como crónica.

Correspondencia: Dra. I. Casáns-Tormo.
Servicio de Medicina Nuclear. Hospital Clínico Universitario.
Avda. Blasco Ibañez, 17. 46010 Valencia. España.
Correo electrónico: casans_ire@gva.es

ABREVIATURAS

EC: enfermedad coronaria.
 IAM: infarto agudo de miocardio.
 SCA: síndrome coronario agudo.
 SPECT: tomografía computarizada por emisión de fotón único.

ENFERMEDAD CORONARIA AGUDA

Valoración del dolor torácico agudo

En el diagnóstico de la cardiopatía isquémica aguda se utiliza la gated-SPECT en los pacientes con sospecha de síndrome coronario agudo (SCA). También como valoración pronóstica antes del alta en pacientes ya diagnosticados, ya que tanto la presencia y la extensión de los defectos de perfusión reversibles como las alteraciones en la función ventricular que esta exploración puede detectar son altamente predictivas de la evolución posterior de los pacientes^{5,6}.

La incidencia de dolor torácico agudo ha ido en aumento, representando entre el 5-20% de los pacientes que acuden a urgencias⁷. Mediante la historia clínica, el ECG y los marcadores de daño miocárdico, casi la mitad es clasificada inicialmente como dolor de origen no coronario y el resto como probable SCA.

En Estados Unidos, más de 5 millones de pacientes acuden cada año a urgencias por dolor torácico, y aproximadamente un 50% es ingresado, con un coste que supera los 12.000 millones de dólares⁸. La tasa de diagnóstico definitivo de infarto agudo de miocardio (IAM) en estos pacientes oscila entre el 2 y el 10%, con una media del 5%. Sin embargo, un gran número de pacientes es ingresado innecesariamente para su estudio, lo que conlleva costes evitables.

En estos pacientes es esencial detectar el SCA lo más pronto posible, ya que la eficacia del tratamiento depende de su precocidad, lo que además condiciona el pronóstico.

Por otra parte, hasta un 10% de las altas de urgencias son inapropiadas por tratarse de un SCA no diagnosticado, lo que supone un alto riesgo para el paciente, además de representar una de las principales causas de demandas por responsabilidad médica⁸.

En este contexto, la gated-SPECT tiene un papel importante en el diagnóstico y la toma de decisiones terapéuticas en los pacientes con dolor torácico en urgencias. Está indicado en casos de SCA posible, según la clasificación de American College of Cardiology/American Heart Association (ACC/AHA)⁹, donde la clínica puede ser atípica, con enzimas normales y ECG normal o no diagnóstico.

En estos pacientes se realiza una gated-SPECT en reposo mediante un radiotrazador marcado con Tecnecio 99m (^{99m}Tc) que, por sus características físicas y espe-

cialmente por su ausencia de redistribución, es el más apropiado, ya que puede ser inyectado en urgencias y, con posterioridad, en el servicio de medicina nuclear, se pueden obtener las imágenes que reflejan el estado de la perfusión miocárdica cuando se inyectó el radiotrazador.

En cuanto al momento de la inyección, lo mejor es durante el dolor o antes de 2-3 horas de la finalización del dolor, procurando en todo caso que sea antes de las 6 horas de su desaparición, para que la exploración pueda conservar su valor pronóstico, si bien el valor diagnóstico es mayor cuanto menor es el tiempo desde que finaliza el dolor¹⁰.

La sensibilidad y la especificidad son altas y el valor predictivo negativo es muy alto, del 95-100%¹⁰⁻¹², de modo que si los pacientes presentan defectos de perfusión tienen una alta probabilidad de SCA y deben recibir tratamiento lo antes posible, aportando, además, la gated-SPECT parámetros de función ventricular global y regional de gran interés diagnóstico y pronóstico. Mientras que si el estudio es negativo, los pacientes pueden ser dados de alta con seguridad, pues la probabilidad de SCA es muy baja y el pronóstico, excelente^{8,9,13}. Si el resultado fuera dudoso o el paciente tuviera antecedente de IAM, el estudio debe completarse con una gated-SPECT de esfuerzo en unas 24 horas¹⁴.

La gated-SPECT está considerada, por todo ello, como la exploración con mejor rendimiento diagnóstico para el diagnóstico del SCA en pacientes con ECG normal o no diagnóstico^{12,15} (fig. 1).

Comparación con la determinación de marcadores de daño miocárdico

La sensibilidad para detectar IAM es similar, en torno al 90%, si bien la gated-SPECT permite la detección precoz del defecto de perfusión, tanto si hay necrosis como si únicamente hay isquemia, mientras que los valores enzimáticos iniciales tienen una sensibilidad mucho menor y se requieren determinaciones sucesivas, hasta 6-12 h para alcanzar esa misma sensibilidad en la detección de IAM¹⁶, además de que estos marcadores bioquímicos presentan una baja sensibilidad cuando hay sólo isquemia sin necrosis.

Kontos et al¹³ compararon en 620 pacientes la precisión diagnóstica de la SPECT con ^{99m}Tc-MIBI y la troponina I. De estos pacientes, un 9% tuvo IAM y en el 13% el diagnóstico final fue de EC. La sensibilidad para detectar IAM fue similar entre la SPECT y la troponina I, del 92 frente al 90%. Pero la medida inicial de troponina tuvo una sensibilidad de sólo el 39% en el diagnóstico de EC y fue necesario realizar determinaciones seriadas durante varias horas. En 80 pacientes con EC pero sin IAM, un 75% tenía SPECT positiva para isquemia. Las troponinas son más específicas para el diagnóstico de IAM pero menos sensibles como parámetro inicial. En otro estudio con gated-SPECT realizado en 319 pacientes con troponina elevada se concluyó que ambos datos deben

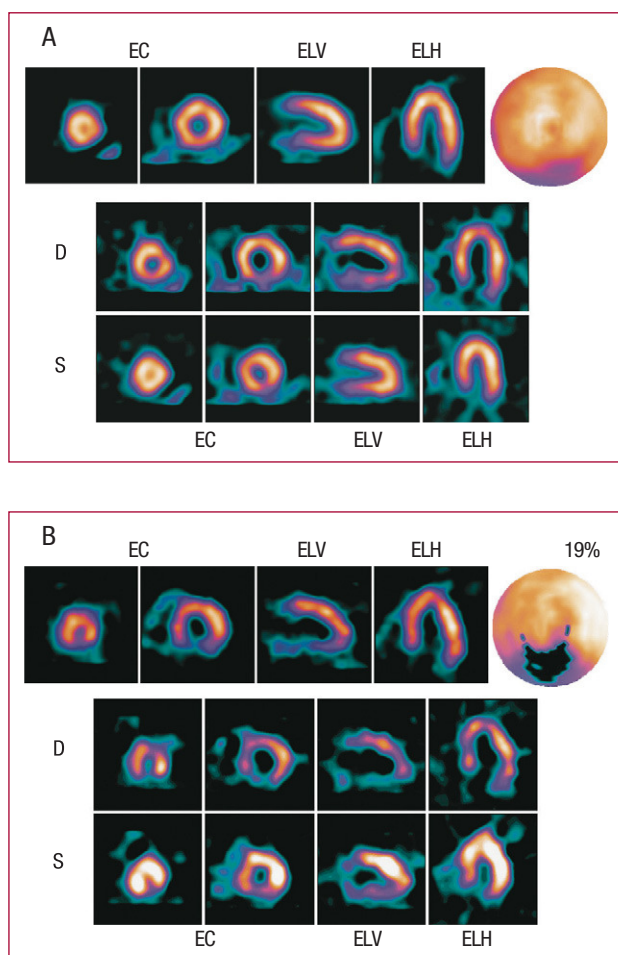


Fig. 1. Gated-SPECT de perfusión miocárdica en reposo en dos pacientes que acuden a urgencias por dolor torácico agudo, ambos con electrocardiograma dudoso y marcadores normales. A. Perfusión miocárdica y engrosamiento sistólico dentro de lo normal, que excluye síndrome coronario agudo. B. Defecto de perfusión (19% extensión), junto con disminución del engrosamiento sistólico, en la cara inferior, que indica una alta probabilidad de síndrome coronario agudo. Arriba: imágenes de perfusión seleccionadas de eje corto (EC), eje largo vertical (ELV) y eje largo horizontal (ELH), junto con el diagrama polar. Abajo: imágenes de telediástole (D) y telesístole (S).

considerarse complementarios en la valoración de pacientes que acuden por un posible IAM¹⁷.

Análisis coste-beneficio

La incorporación del estudio con isótopos radiactivos al protocolo diagnóstico del dolor torácico en urgencias ha demostrado su utilidad desde el punto de vista del coste-beneficio, en comparación con la estrategia habitual¹⁸, al identificar con mayor exactitud y seguridad a los pacientes que deben ser ingresados y los que pueden ser dados de alta¹⁰, encontrándose una disminución de hasta el 50% en la duración de la estancia hospitalaria en los pacientes en los que se tuvo en cuenta el resultado del estudio isotópico en relación

con aquellos en los que no se valoró¹⁹. Udelson et al²⁰, en un estudio multicéntrico realizado en 2.475 pacientes con sospecha de SCA y ECG normal o no diagnóstico, demostraron también menos ingresos innecesarios y más altas directas desde urgencias en el grupo en el que se realizó la valoración con isótopos radiactivos en comparación con los pacientes que siguieron el protocolo habitual.

Para que la incorporación del estudio isotópico al protocolo diagnóstico de la cardiopatía isquémica aguda sea eficaz se requiere, además de capacidad logística, experiencia previa en cardiología nuclear y una buena coordinación entre el médico nuclear y el cardiólogo.

ENFERMEDAD CORONARIA CRÓNICA

Aplicaciones clínicas

La gated-SPECT tiene su principal aplicación en el diagnóstico de la cardiopatía isquémica crónica en los pacientes que presentan probabilidad intermedia de coronariopatía, según su edad, sexo, síntomas, factores de riesgo cardiovascular y resultados de la prueba de esfuerzo.

En ocasiones hay discordancia entre los resultados de la prueba de esfuerzo y la clínica del paciente, cuando éste tiene un dolor torácico típico o atípico y la prueba de esfuerzo es normal. A veces se detecta isquemia silente o el paciente presenta precordialgia sin alteraciones en el segmento ST durante la prueba de esfuerzo, o éstas se encuentran en el límite. Es en todos estos casos cuando mayor rentabilidad diagnóstica ofrece la gated-SPECT.

Y, sobre todo, cuando hay alteraciones en el ECG basal, como trastornos de conducción: bloqueo de rama, especialmente el de rama izquierda, síndrome de Wolf-Parkinson-White, etc., o bien alteraciones basales en el segmento ST, por hipertrofia con alteraciones en la repolarización, por interacción medicamentosa (digoxina), cuando el paciente lleva marcapasos o desfibrilador automático implantable, etc.

Pero es especialmente útil en los casos bastante frecuentes de pacientes con incapacidad física para alcanzar el 85% de la frecuencia cardíaca máxima en ausencia de respuesta clínica o electrocardiográfica, o bien con limitaciones cardiopulmonares u ortopédicas para realizar un esfuerzo valorable o cualquier tipo de esfuerzo. En estos casos se utiliza la gated-SPECT con sobrecarga farmacológica mediante dipiridamol o adenosina, que producen un estímulo vasodilatador, o con dobutamina, que actúa aumentando el consumo de oxígeno, en los casos en que haya contraindicaciones para los dos anteriores²¹⁻²³.

Además, cada vez se utiliza más el protocolo combinado de sobrecarga farmacológica y esfuerzo de bajo nivel (de 2003 a 2005 ha pasado del 7 al 16% de todas las exploraciones con sobrecarga farmacológica²³), con

el que se consiguen resultados prácticamente superponibles a los de la gated-SPECT con esfuerzo físico máximo. Incluso la adición de ese esfuerzo de bajo nivel, aunque sea muy poco, se ha demostrado que reduce las posibilidades de efectos secundarios de los vasodilatadores²³.

Sin embargo, no hay que olvidar que siempre que el paciente presente capacidad física suficiente es preferible hacer la prueba con esfuerzo físico²¹, que es más fisiológica y similar a su actividad habitual, además de que permite valorar otros parámetros de respuesta funcional importantes, de gran interés sobre todo pronóstico^{23,24}. Según las condiciones de cada paciente debe seleccionarse en cada caso el protocolo de esfuerzo o/y farmacológico más apropiado, para intentar conseguir la máxima respuesta hemodinámica. Es también muy importante la interrupción, siempre que sea posible, de la medicación que pueda interferir, especialmente betabloqueantes, calcioantagonistas y nitratos, lo que nos proporcionará el mejor rendimiento diagnóstico de la exploración^{25,26}, si bien esta interferencia afecta menos a los resultados de esta exploración que a la prueba de esfuerzo convencional.

Rendimiento diagnóstico

La amplia experiencia acumulada sobre los estudios de perfusión miocárdica demuestra que su sensibilidad y especificidad para detectar EC es claramente superior a la de la prueba de esfuerzo convencional. La exactitud diagnóstica es, además, superponible entre el clásico talio-201 y los radiotrazadores más utilizados en la actualidad marcados con ^{99m}Tc (MIBI y tetrafosmina). En un metaanálisis de 33 publicaciones en las que se valoraron los resultados del estudio de perfusión miocárdica con esfuerzo físico en 4.480 pacientes, la mayoría con trazadores marcados con ^{99m}Tc, la sensibilidad media para detectar EC angiográficamente significativa ($\geq 50\%$) fue del 87% y la especificidad del 73%, mientras que en 17 estudios con sobrecarga farmacológica realizado en 2492 pacientes, fueron del 89 y el 75%, respectivamente²⁷.

Hay que tener en cuenta que lo esencial del estudio de perfusión miocárdica es que se trata de una valoración de carácter funcional, pues la fijación del radiotrazador al miocardio depende del flujo sanguíneo regional y de la integridad celular, y ello permite detectar defectos de perfusión provocados por la disminución de aporte sanguíneo a un determinado territorio correspondiente a un vaso estenótico provocada por el esfuerzo o la sobrecarga farmacológica, así como la conservación en determinados casos de la perfusión en áreas de miocardio viable que, aunque correspondan a un vaso que puede estar totalmente ocluido, pueden haber estado recibiendo su perfusión y manteniendo su integridad celular a través de circulación colateral desarrollada en el transcurso del tiempo, lo que constituye parte del fun-

damento de los estudios de viabilidad. De ahí el carácter funcional y complementario de esta exploración en relación con la información anatómica proporcionada por la coronariografía de contraste o por la angiotomografía computarizada (angio-TC), por lo que deben ser considerados con cautela los datos de sensibilidad y especificidad obtenidos al comparar estas dos técnicas.

También hay que tener en cuenta que los valores de sensibilidad y especificidad, considerando el cateterismo como patrón de referencia, resultan afectados por la decisión de realizar la coronariografía basada en los resultados del estudio con isótopos, ya que sólo se someten a ésta los que tienen resultados anormales, por lo que los pacientes con resultados normales no suelen ser comprobados mediante dicha técnica de referencia. Por ello, en muchas publicaciones se aporta también el dato del índice de normalidad, que refleja la frecuencia de resultados normales en pacientes que tienen similares características a los pacientes con EC en cuanto a edad, factores de riesgo, etc., pero con una baja probabilidad de coronariopatía, aunque no hayan sido sometidos a coronariografía, diferenciándolo de la especificidad como frecuencia de resultados normales en pacientes con una coronariografía normal. Dicho índice de normalidad fue del 82-97% (media, 91%) en 12 estudios sobre un total de 721 pacientes con una baja probabilidad de coronariopatía^{27,28}.

La gated-SPECT, gracias a la información sobre la función ventricular que proporciona junto con la perfusión, ha mejorado la capacidad diagnóstica del estudio en relación con la valoración de la perfusión miocárdica sola, tanto de la presencia de coronariopatía como de su extensión y gravedad^{29,30}.

Además de la variación en la función ventricular global entre esfuerzo y reposo, la valoración de la movilidad regional, y sobre todo de la capacidad de engrosamiento sistólico, han demostrado ser de gran interés, como en el estudio de Sharir et al³¹, en el que se consigue una mejoría en la identificación de lesiones coronarias severas y extensas gracias a la valoración de la movilidad regional mediante gated-SPECT. La detección de alteraciones reversibles en la movilidad parietal presenta un alto valor predictivo positivo para estenosis severas, superiores al 80%²⁹; siendo esta valoración de un extraordinario interés para la evaluación de la coronariopatía multivaso³⁰, sin olvidar que toda esta información nos permite identificar a los pacientes con alto riesgo de accidentes cardíacos graves y tiene, por tanto, un gran valor pronóstico^{2,32}, proporcionando datos fundamentales para la toma de decisiones terapéuticas.

También hay otros posibles hallazgos en el estudio de perfusión miocárdica de gran interés, como la dilatación transitoria del ventrículo izquierdo, el aumento del fondo pulmonar, las alteraciones en la captación del ventrículo derecho, aspectos todos ellos que nunca hay que dejar de valorar, incluso de forma cuantitativa cuando

sea posible, pues son indicadores de EC severa y extensa, así como de mal pronóstico^{33,34} (fig. 2).

Con respecto a los factores que pueden afectar a la especificidad de la técnica, el principal está relacionado con la atenuación. Los llamados «artefactos» por atenuación son áreas de hipoactividad que no corresponden en realidad a defectos de perfusión reales, sino que se deben a la superposición de otras estructuras próximas al miocardio, como la glándula mamaria o el dia-

fragma, como se ha descrito en el trabajo anterior. También áreas que de manera fisiológica pueden presentar menor espesor de miocardio, como la zona apical o el septo membranoso, pueden presentar hipoperfusión relativa con respecto al resto de miocardio, algo que también puede ocurrir en la pared lateral en casos de hipertrofia septal.

Para la correcta valoración de todas estas situaciones es esencial tener en cuenta los datos clínicos del pacien-

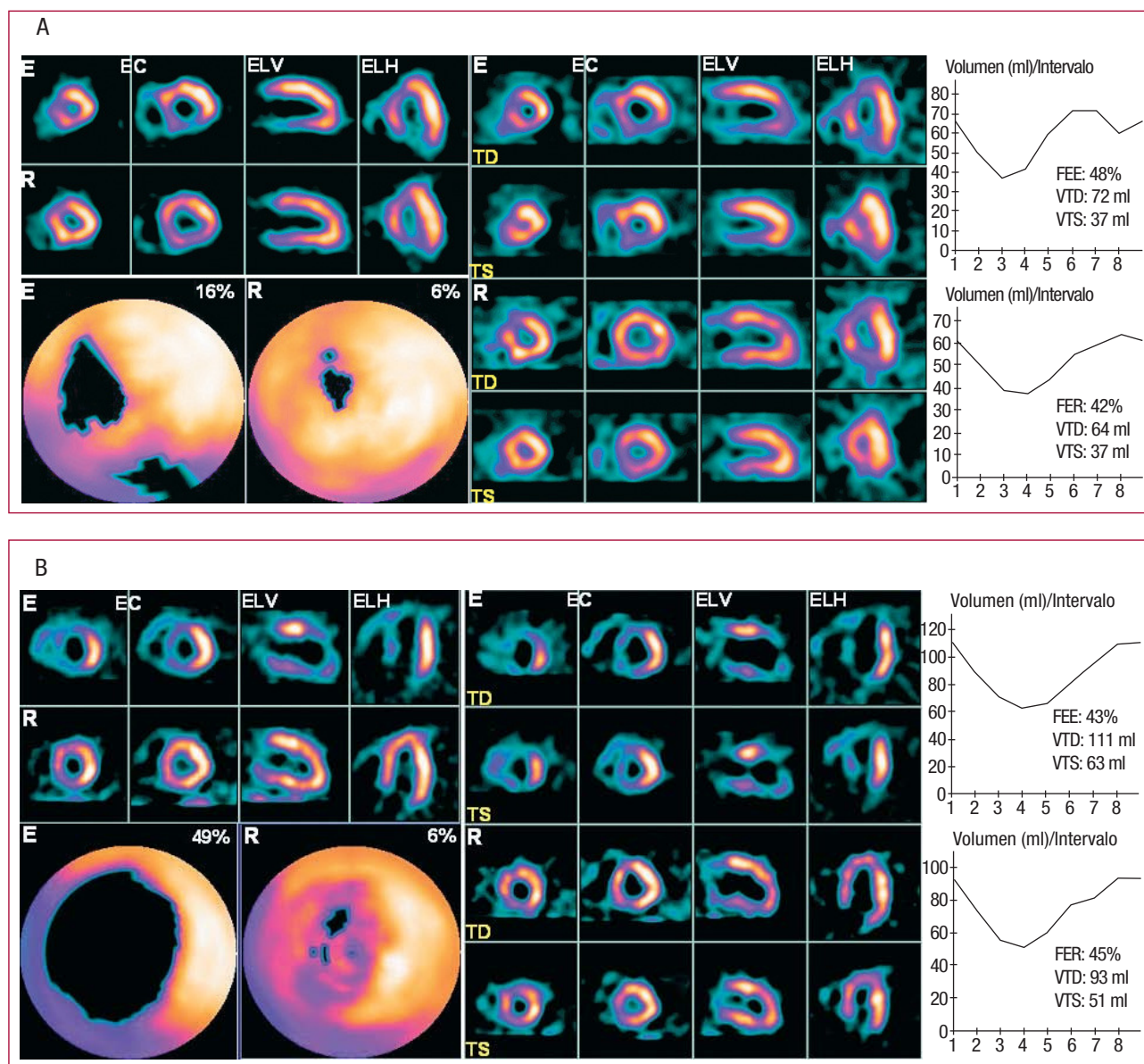


Fig. 2. A. Gated-SPECT en paciente con isquemia reversible septal, apical e inferior y con disfunción ventricular transitoria regional. La fracción de eyección del ventrículo izquierdo (FE) presenta una disminución moderada en reposo, pero aumenta en el estudio postesfuerzo. El engrosamiento sistólico en las áreas isquémicas está disminuido con el esfuerzo y mejora en reposo. Arriba-izquierda: perfusión miocárdica. Abajo-izquierda: extensión del defecto de perfusión cuantificada en los diagramas polares. Centro: engrosamiento sistólico, con imágenes de telediástole (TD) y telesístole (TS) en postesfuerzo (E) y reposo (R). Derecha: FE y volúmenes ventriculares correspondientes al postesfuerzo (E) y reposo (R). B. Paciente con extensa isquemia reversible septal, anterior, inferior y lateroapical, que presenta disfunción ventricular global en reposo, que empeora con el esfuerzo, y disfunción ventricular transitoria regional, con disminución del engrosamiento sistólico en el área isquémica en esfuerzo, que mejora claramente en reposo, junto con dilatación evidente del ventrículo izquierdo provocada por el esfuerzo.

E: esfuerzo; EC: eje corto; ELH: eje largo horizontal; ELV: eje largo vertical; R: reposo; VTD: volumen telediastólico; VTS: volumen telesistólico.

te y la experiencia en cardiología nuclear, pero hay que resaltar que la gated-SPECT ha aportado información muy valiosa. Su capacidad para valorar la movilidad regional de la pared miocárdica y su engrosamiento sistólico ha contribuido enormemente a mejorar la identificación de los artefactos por atenuación. Pero sobre todo representa una importante ayuda para la correcta identificación de las áreas de isquemia y/o disfunción provocadas por el esfuerzo.

La corrección de atenuación es otra herramienta para mejorar la calidad de imagen que inicialmente se aplicó a los estudios SPECT, con lo que se consiguió una mejoría en la especificidad, aunque con una ligera disminución en la sensibilidad, demostrándose que los mejores resultados requieren, además de experiencia en cardiología nuclear, un riguroso control de calidad en todos los pasos del proceso³⁵.

Se ha estudiado también el uso de la corrección de atenuación en la gated-SPECT, que según los estudios publicados mejoraría la exactitud diagnóstica, sobre todo en pacientes con un elevado índice de masa corporal. Así pues, se considera que la corrección de atenuación y la gated-SPECT son complementarias y se benefician mutuamente entre sí para aumentar la precisión en el diagnóstico³⁶⁻³⁸.

Además, la gated-SPECT, gracias a todas estas mejoras, ha conseguido aumentar la «confianza» en la interpretación de la exploración, de manera que ha contribuido a reducir el número de hallazgos dudosos y a identificar correctamente los resultados normales, evitando en ocasiones la necesidad de realizar el estudio de perfusión miocárdica en reposo tras el de esfuerzo catalogado como normal, con un excelente pronóstico en estos pacientes³⁹⁻⁴¹.

Valoración cuantitativa

Hay distintos métodos para la valoración cuantitativa de las imágenes que ayudan en el diagnóstico, pero lo que hay que tener siempre muy presente es que los datos cuantitativos nunca deben valorarse de forma aislada, sino siempre junto con el análisis visual cuidadoso, tanto de los cortes tomográficos obtenidos como de las imágenes originales del estudio. La revisión de las imágenes originales es muy importante para descartar posibles causas de atenuación, interferencia de áreas de actividad extracardiaca o movimiento del paciente durante la obtención de la exploración, y se ha de hacer siempre al acabar ésta. Si el movimiento es de poca magnitud puede intentar corregirse con específicos sistemas de corrección de movimiento que han sido expuestos en el anterior capítulo, y si no, deberá procederse a tomar nuevamente las imágenes.

Los muchos estudios comparativos realizados muestran que la valoración cuantitativa del estudio de perfusión miocárdica presenta, en general, una sensibilidad y una especificidad ligeramente mejores o muy similares

en la detección de EC comparada con la interpretación visual por un experto, y esto ocurre tanto en estudios diagnósticos como pronósticos⁴²⁻⁴⁴. Sin embargo, el análisis cuantitativo mejora la valoración de la extensión y la severidad de la coronariopatía, facilita la comparación de resultados entre pacientes o en el seguimiento de un mismo paciente, además de disminuir la variabilidad interobservador e intraobservador.

Se ha demostrado una buena reproducibilidad de la gated-SPECT con respecto a la perfusión miocárdica⁴⁵, igual que se evidenció para la SPECT⁴⁶, así como en cuanto a la determinación de la fracción de eyección, los volúmenes ventriculares y la motilidad regional⁴⁷.

Análisis coste-beneficio

Cuando hay angina estable, el uso de los resultados de la SPECT de perfusión miocárdica para seleccionar a los pacientes que han de someterse a un cateterismo cardiaco produce una considerable reducción de los costes, comparado con la realización de cateterismo directo, mientras que los resultados en cuanto a índice de accidentes cardiacos en el seguimiento (reinfarto y muerte cardiaca) son idénticos^{48,49}. Se ha demostrado una importante disminución de cateterismos innecesarios con resultados normales, con una reducción de costes del 31 al 50%, para todos los niveles de riesgo previo, como publicaron Shaw et al en un estudio multicéntrico con 11.249 pacientes en Estados Unidos⁴⁸ y como también se demostró en el estudio EMPIRE realizado en Europa⁴⁹.

Además, el estudio con isótopos radiactivos identifica previamente a la revascularización a los pacientes con miocardio viable que van a poder beneficiarse de ésta, con una mejoría posterior clínica, funcional y pronóstica, y los enfermos sin miocardio viable, que no deben someterse al riesgo y coste de una revascularización que será ineficaz y no cambiará su pronóstico, sino a un tratamiento médico o a un trasplante⁵⁰⁻⁵², según las circunstancias de cada caso. La gated-SPECT aporta simultáneamente la extensión de la isquemia reversible, que es el mejor predictor del beneficio potencial de revascularizar a un paciente, así como el estado de la función ventricular, que va a condicionar su supervivencia^{1,8}.

ALGUNAS SITUACIONES CLÍNICAS ESPECIALES

Detección de enfermedad coronaria en pacientes con bloqueo completo de rama izquierda

La interpretación del ECG, tanto basal como de esfuerzo, en los pacientes con bloqueo completo de rama izquierda tiene importantes limitaciones. Por ello, es una de las principales indicaciones para realizar gated-SPECT, ante la sospecha de EC. Hay amplia experiencia publicada con respecto a esta concreta situación

clínica, pues el estudio de perfusión miocárdica puede mostrar en algunos casos defecto de perfusión septal en estos pacientes, sin que haya una coronariopatía significativa en el territorio de la arteria descendente anterior, se cree que probablemente en relación con alteraciones en la contracción septal, lo que disminuye la especificidad de la exploración. Estos defectos pueden ser reversibles, es decir, inducidos por el esfuerzo, o no reversibles.

Se observó que aparecían con menor frecuencia cuando se utiliza sobrecarga farmacológica que cuando se realiza prueba con esfuerzo físico, por lo que se ha recomendado el uso de dipiridamol o adenosina en estos pacientes, aunque tengan capacidad física para el esfuerzo^{53,54}.

Sin embargo, en otras investigaciones se señala que, aun asumiendo que pueda aparecer un falso defecto reversible septal, en el resto del miocardio la exploración mantiene íntegra su capacidad diagnóstica, por lo que en determinados pacientes estaría indicado de todos modos el esfuerzo físico, que proporcionará información relevante no sólo diagnóstica, sino también pronóstica^{27,55-57}, de la que se verían privados pacientes por otra parte perfectamente capacitados para realizar un esfuerzo físico.

La gated-SPECT ha contribuido decisivamente al estudio de este tipo de pacientes, pues ha podido demostrar la presencia ocasional de disminución del engrosamiento sistólico septal que simula hipoperfusión y que puede aparecer aún con motilidad septal normal, pero que sería más evidente en caso de motilidad asincrónica^{58,59}. Es una de las situaciones en que el análisis simultáneo de perfusión y función regional que proporciona la gated-SPECT es insustituible para la correcta interpretación diagnóstica. Otro trabajo publicado en este sentido demuestra la capacidad de la gated-SPECT para diferenciar entre motilidad septal paradójica real y seudoparadójica provocada por cirugía cardíaca previa sobre la arteria descendente anterior, en un grupo de 214 pacientes⁶⁰.

Cardiopatía isquémica en mujeres y pacientes diabéticos

Hay algunas diferencias en cuanto al diagnóstico de la EC en mujeres, tanto por su presentación más tardía, en general hasta 10-15 años más tarde que varones²⁷, como por la mayor frecuencia de limitaciones para realizar la prueba de esfuerzo o para interpretar sus resultados, así como la presencia frecuente de atenuación mamaria en los estudios de perfusión miocárdica, lo que reduce la especificidad, e incluso hay una menor disponibilidad, en general, de estudios realizados en mujeres⁶¹. El uso de la gated-SPECT, con mayor frecuencia mediante sobrecarga farmacológica sola o combinada con esfuerzo de bajo nivel, ha contribuido a mejorar la exactitud en el diagnóstico de EC en mujeres, gracias a la mejor identificación de los artefactos por atenuación, la mejor va-

loración de los corazones pequeños^{4,61} y a la evaluación simultánea de la perfusión y la función ventricular global y regional, que aumenta el valor diagnóstico^{62,63} y también pronóstico⁶⁴, como refieren Mieres et al⁶⁵ en un reciente estudio con gated-SPECT realizado en 46 mujeres posmenopáusicas sintomáticas.

En cuanto a los pacientes diabéticos, presentan un mayor riesgo de desarrollar EC, una mayor prevalencia de isquemia asintomática y un mayor riesgo de accidentes cardíacos; de hecho, la EC se considera la principal causa de morbilidad y mortalidad en estos pacientes⁶⁶. Por ello, es esencial el diagnóstico y tratamiento precoz de la EC en diabéticos, para poder mejorar su pronóstico. La gated-SPECT permite identificar la presencia y la gravedad de coronariopatía y proporciona predictores pronósticos decisivos en estos pacientes, tanto si son sintomáticos como asintomáticos^{66,67}. Koehli et al⁶⁸ demostraron en un grupo de 210 diabéticos que la perfusión miocárdica anormal representaba un riesgo 5 veces mayor de accidentes cardíacos. Incluso se ha publicado un peor pronóstico en mujeres diabéticas, hasta el doble de mortalidad que en varones, para el mismo nivel de anormalidad en la perfusión miocárdica^{27,61,67}.

Evaluación preoperatoria en la cirugía no cardíaca

La gated-SPECT es también de interés en la valoración preoperatoria antes de la cirugía no cardíaca de riesgo alto o intermedio^{69,70}, que conlleva procedimientos quirúrgicos complicados o prolongados, en pacientes con riesgo intermedio de coronariopatía o con EC conocida y estable⁷¹. La detección de defectos de perfusión reversibles y/o disfunción regional provocada por el esfuerzo físico o la sobrecarga farmacológica, así como la disfunción global basal o provocada por el esfuerzo, indican un claro aumento del riesgo quirúrgico y pueden ser todos ellos determinados simultáneamente con esta exploración²⁷.

Otras aplicaciones clínicas

La gated-SPECT se utiliza tras la revascularización, tanto angioplastia como cirugía, generalmente en pacientes sintomáticos, para detectar reestenosis o afectación de otros territorios, pero también en sujetos asintomáticos, a partir de los 5 años y en función de sus condiciones específicas⁷⁰, pues los estudios publicados señalan que la presencia de defectos de perfusión aumenta claramente el riesgo de muerte cardíaca y reinfarto, tanto en pacientes sintomáticos como en asintomáticos⁷²⁻⁷⁴.

También se usa para valorar la respuesta al tratamiento médico y, en este caso, son de gran interés no sólo los cambios en la perfusión, sino también en la función ventricular que pueden ser inducidos por distintos fármacos^{75,76}.

En trabajos recientes se demuestra la utilidad de la valoración funcional de la gated-SPECT miocárdica a través del análisis de fase de las imágenes, para seleccionar a los pacientes idóneos para la terapia de resincronización y su seguimiento posterior^{77,78}.

CONCLUSIONES

Puede concluirse que el estudio con isótopos radiactivos de perfusión miocárdica ofrece una larga experiencia acumulada desde hace más de 25 años, y su valor en la EC ha sido ampliamente demostrado en extensos grupos de pacientes, además de ser la única exploración que permite valorar el estado de la perfusión miocárdica durante la realización de una prueba de esfuerzo físico. La introducción de la sincronización con el ECG de las imágenes tomográficas o gated-SPECT proporciona información funcional adicional, tanto de la función ventricular global como regional, que mejora su capacidad diagnóstica y también pronóstica, e incluso está contribuyendo a ampliar sus indicaciones⁷⁹.

BIBLIOGRAFÍA

- Abidov A, Germano G, Hachamovitch R, Berman DS. Gated SPECT in assessment of regional and global left ventricular function: major tool of modern nuclear imaging. *J Nucl Cardiol*. 2006;13:261-79.
- Travin MI, Heller GV, Johnson LL, Katten D, Ahlberg AW, Isasi CR, et al. The prognostic value of ECG-gated SPECT imaging in patients undergoing stress Tc-99m sestamibi myocardial perfusion imaging. *J Nucl Cardiol*. 2004;11:253-62.
- Petix NR, Sestini S, Coppola A, Marcucci G, Nassi F, Taiti A, et al. Prognostic value of combined perfusion and function by stress technetium-99m sestamibi gated SPECT myocardial perfusion imaging in patients with suspected or known coronary artery disease. *Am J Cardiol*. 2005;95:1351-7.
- Sciagra, R. The expanding role of left ventricular functional assessment using gated myocardial perfusion SPECT: the supporting actor is stealing the scene. *Eur J Nucl Med Mol Imaging*. 2007;34:1107-22.
- Kaul S, Senior R, Firschke C, Wang XQ, Lindner J, Villanueva FS, et al. Incremental value of cardiac imaging in patients presenting to the emergency department with chest pain and without ST-segment elevation: a multicenter study. *Am Heart J*. 2004;148:129-36.
- Kroll D, Farah W, McKendall GR, Reinert SE, Johnson LL. Prognostic value of stress-gated Tc-99m sestamibi SPECT after acute myocardial infarction. *Am J Cardiol*. 2001;87:381-6.
- Bassan R, Gibler WB. Unidades de dolor torácico: estado actual del manejo de pacientes con dolor torácico en los servicios de urgencias. *Rev Esp Cardiol*. 2001;54:1103-9.
- Heller GV, Stowers SA, Hendel RC, Herman SD, Daher E, Ahlberg AW, et al. Clinical value of acute rest technetium-99m tetrofosmin tomographic myocardial perfusion imaging in patients with acute chest pain and nondiagnostic electrocardiograms. *J Am Coll Cardiol*. 1998;31:1011-7.
- Braunwald E, Antman E, Beasley J, Califf RM, Cheitlin MD, Hochman JS, et al. ACC/AHA 2002 guideline update for the management of patients with unstable angina and non-ST-segment elevation myocardial infarction: a report of the American College of Cardiology/American Heart Association Task Force on Practice Guidelines (Committee to Update Guidelines on the Management of Patients with Unstable Angina). 2002; American College of Cardiology Web site. Disponible en: <http://www.acc.org>
- Candell J, Oller G, Perezto O, Castell J, Aguadé S, García C, et al. Gated-SPECT precoz de perfusión miocárdica en los pacientes con dolor torácico y electrocardiograma no diagnóstico en urgencias. *Rev Esp Cardiol*. 2004;57:225-33.
- Jiménez-Hoyuela JM, Robledo J, Martínez del Valle MD, Ortega S, Delgado A, Gómez JJ. Utilidad de la gammagrafía de perfusión miocárdica para la evaluación de pacientes con dolor torácico en el servicio de urgencias. *Rev Esp Med Nucl*. 2007;26:69-76.
- Kaul S, Senior R, Firschke C, Wang XQ, Lindner J, Villanueva FS, et al. Incremental value of cardiac imaging in patients presenting to the emergency department with chest pain and without ST-segment elevation: a multicenter study. *Am Heart J*. 2004;148:129-36.
- Kontos MC, Jesse RL, Anderson FP, Schmidt KL, Ornato J, Tatum JL. Comparison of myocardial perfusion imaging and cardiac troponin I in patients admitted to the emergency department with chest pain. *Circulation*. 1999;99:2073-8.
- Conti A, Gallini C, Constanzo E, Ferri P, Matteini M, Paladini B, et al. Early detection of myocardial ischaemia in the emergency department by rest or exercise 99mTc tracer myocardial SPECT in patients with chest pain and non-diagnostic ECG. *Eur J Nucl Med*. 2001;28:1806-10.
- Bialostozky D. Chest pain syndrome in normal or non-diagnostic conventional ECG at the emergency service. Assessment with myocardial perfusion (SPECT) and ventricular function (gated-SPECT). *Arch Cardiol Mex*. 2004;74:S18-31.
- Duca MD, Giri S, Wu AH, Morris RS, Cvr GM, Ahlberg A, et al. Comparison of acute rest myocardial perfusion imaging and serum markers of myocardial injury in patients with chest pain syndromes. *J Nucl Cardiol*. 1999;6:570-6.
- Kontos MC, Fratkin MJ, Jesse RL, Anderson FP, Ornato J, Tatum JL. Sensitivity of acute rest myocardial perfusion imaging for identifying patients with myocardial infarction based on a troponin definition. *J Nucl Cardiol*. 2004;11:12-9.
- Radensky PW, Hilton TC, Fulmer H, McLaughlin BA, Stowers SA. Potential cost effectiveness of initial myocardial perfusion imaging for assessment of emergency department patients with chest pain. *Am J Cardiol*. 1997;79:595-9.
- Stowers SA, Eisenstein EL, Wackers FJ, Berman DS, Blackshear JL, Jones AD, et al. An economic analysis of an aggressive diagnostic strategy with single photon emission computed tomography myocardial perfusion imaging and early exercise stress testing in emergency department patients who present with chest pain but nondiagnostic electrocardiograms: results from a randomized trial. *Ann Emerg Med*. 2000;35:17-25.
- Udelson JE, Beshansky JR, Ballin DS, Feldman JA, Griffith JL, Handler J, et al. Myocardial perfusion imaging for evaluation and triage of patients with suspected acute cardiac ischemia: a randomized controlled trial. *JAMA*. 2002;288:2693-700.
- Candell J, Castell J, Jurado JA, López E, Nuño JA, Ortigosa FJ, et al. Guías de actuación clínica de la Sociedad Española de Cardiología. *Cardiología Nuclear: bases técnicas y aplicaciones clínicas*. *Rev Esp Cardiol*. 1999;52:957-89.
- Verani MS. Pharmacologic stress myocardial perfusion imaging. *Curr Probl Cardiol*. 1993;18:481-525.
- Miyamoto MI, Vernotico SL, Majmundar H, Thomas GS. Pharmacologic stress myocardial perfusion imaging: a practical approach. *J Nucl Cardiol*. 2007;14:250-5.
- Clark AN, Beller GA. The present role of nuclear cardiology in clinical practice. *Q J Nucl Med Mol Imaging*. 2005;49:43-58.
- Candell J, Bardají A, Castell J, Jurado JA, Magriñá J. La cardiología nuclear en la cardiopatía isquémica crónica. *Rev Esp Cardiol*. 1997;50:83-91.
- Hesse B, Tägil K, Cuocolo A, Anagnostopoulos C, Bardiés M, Bax J, et al. EANM/ESC procedural guidelines for myocardial perfusion imaging in nuclear cardiology. *Eur J Nucl Med Mol Imaging*. 2005;32:855-97.

27. Klocke FJ, Baird MG, Lorell BH, Bateman TM, Messer J, Berman D, et al. ACC/AHA/ASNC guidelines for the clinical use of cardiac radionuclide imaging: executive summary. A report of the American College of Cardiology/American Heart Association Task Force on Practice Guidelines (ACC/AHA/ASNC Committee to Revise the 1995 Guidelines for the Clinical Use of Cardiac Radionuclide Imaging). *Circulation*. 2003;108:1404-18.
28. Beller GA. Clinical value of myocardial perfusion imaging in coronary artery disease. *J Nucl Cardiol*. 2003;10:529-42.
29. Emmett L, Iwanochko RM, Freeman MR, Barolet A, Lee DS, Husain M. Reversible regional wall motion abnormalities on exercise technetium-99m-gated cardiac single photon emission computed tomography predict high-grade angiographic stenoses. *J Am Coll Cardiol*. 2002;39:991-8.
30. Lima RS, Watson DD, Goode AR, Siadaty MS, Ragosta M, Beller GA, et al. Incremental value of combined perfusion and function over perfusion alone by gated SPECT myocardial perfusion imaging for detection of severe three-vessel coronary artery disease. *J Am Coll Cardiol*. 2003;42:64-70.
31. Sharir T, Bacher-Stier C, Dhar S, Lewin HC, Miranda R, Friedman JD, et al. Identification of severe and extensive coronary artery disease by postexercise regional wall motion abnormalities in Tc-99m sestamibi gated single-photon emission computed tomography. *Am J Cardiol*. 2000;86:1171-5.
32. Matsuo S, Matsumoto T, Nakae I, Koh T, Masuda D, Takada M, et al. Prognostic value of ECG-gated thallium-201 single-photon emission tomography in patients with coronary artery disease. *Ann Nucl Med*. 2004;18:617-22.
33. Heston TF, Sigg DM. Quantifying transient ischemic dilation using gated SPECT. *J Nucl Med*. 2005;46:1990-6.
34. Higgings JP, Higgings JA, Williams G. Stress-induced abnormalities in myocardial perfusion imaging that are not related to perfusion but are of diagnostic and prognostic importance. *Eur J Nucl Med Mol Imaging*. 2007;34:584-95.
35. Hendel RC, Berman DS, Cullom SJ, Follansbee W, Heller GV, Kiat H, et al. Multicenter clinical trial to evaluate the efficacy of correction for photon attenuation and scatter in SPECT myocardial perfusion imaging. *Circulation*. 1999;99:2742-9.
36. Links JM, DePuey EG, Taillefer R, Becker LC. Attenuation correction and gating synergistically improve the diagnostic accuracy of myocardial perfusion SPECT. *J Nucl Cardiol*. 2002;9:183-7.
37. Thompson RC, Heller GV, Johnson LL, Case JA, Cullom J, García EV, et al. Value of attenuation correction on ECG-gated SPECT myocardial perfusion imaging related to body mass index. *J Nucl Cardiol*. 2005;12:195-202.
38. Hendel RC. Attenuation correction: eternal dilemma or real improvement? *Q J Nucl Med Mol Imaging*. 2005;49:30-42.
39. Smanio PE, Watson DD, Segalla DL, Vinson EL, Smith WH, Beller GA, et al. Value of gating of technetium-99m sestamibi single-photon emission computed tomographic imaging. *J Am Coll Cardiol*. 1997;30:1687-92.
40. Gibson PB, Demus D, Noto R, Hudson W, Johnson L. Low event rate for stress-only perfusion imaging in patients evaluated for chest pain. *J Am Coll Cardiol*. 2002;39:999-1004.
41. Santana CA, García EV, Vansant JP, Krawczynska EG, Folks RD, Cooke CD, et al. Gated stress-only 99mTc myocardial perfusion imaging accurately assesses coronary artery disease. *Nucl Med Commun*. 2003;24:241-9.
42. Van Train KF, Maddahi J, Berman DS, Kiat H, Areeda J, Prigent F, et al. Quantitative analysis of tomographic stress thallium-201 myocardial scintigrams: a multicenter trial. *J Nucl Med*. 1990;31:1168-79.
43. Sharir T, Germano G, Waechter PB, Kavanagh PB, Areeda JS, Gerlach J, et al. A new algorithm for the quantitation of myocardial perfusion SPECT, II: validation and diagnostic yield. *J Nucl Med*. 2000;41:720-7.
44. Berman DS, Kang X, Van Train KF, Lewin HC, Cohen I, Areeda J, et al. Comparative prognostic value of automatic quantitative analysis versus semiquantitative visual analysis of exercise myocardial perfusion single-photon emission computed tomography. *J Am Coll Cardiol*. 1998;32:1987-95.
45. Danías PG, Ahlberg AW, Travin MI, Mahr NC, Abreu JE, Marini D, et al. Visual assessment of left ventricular perfusion and function with gated-SPECT has high intraobserver and interobserver reproducibility among experienced nuclear cardiologists and cardiology trainees. *J Nucl Cardiol*. 2002;9:263-70.
46. Candell J, Santana C, Bermejo B, Armadans L, Castell J, Casáns I, et al. Impacto de los datos clínicos y concordancia interhospitalaria en la interpretación de la tomografía miocárdica de perfusión. *Rev Esp Cardiol*. 1999;52:892-7.
47. Nakajima K, Nishimura T. Inter-institution preference-based variability of ejection fraction and volumes using quantitative gated SPECT with 99mTc-tetrofosmin: a multicenter study involving 106 hospitals. *Eur J Nucl Med Mol Imaging*. 2006;33:127-33.
48. Shaw LJ, Hachamovitch R, Berman DS, Marwick TH, Lauer MS, Heller GV, et al. The economic consequences of available diagnostic and prognostic strategies for the evaluation of stable angina patients: an observational assessment of the value of precatheterization ischemia. Economics of Noninvasive Diagnosis (END) Multicenter Study Group. *J Am Coll Cardiol*. 1999;33:661-9.
49. Underwood SR, Godman B, Salyani S, Ogle JR, Ell PJ. Economics of myocardial perfusion imaging in Europe-the EMPIRE study. *Eur Heart J*. 1999;20:157-66.
50. Beller GA. Ischemic cardiomyopathy: how to identify appropriate candidates for revascularization? *ACC Curr J Rev*. 2001;10:45-8.
51. Casáns I, Llácer A, Ferrero JA, Otero E, Ciudad J, Manjón J. Valor pronóstico del SPECT de perfusión miocárdica en pacientes coronarios con enfermedad multivaso y disfunción ventricular izquierda, comparando revascularizados y no revascularizados. *Rev Esp Med Nuclear*. 2001;20:443-52.
52. Allman KC, Shaw LJ, Hachamovitch R, Udelson JE. Myocardial viability testing and impact of revascularization on prognosis in patients with coronary artery disease and left ventricular dysfunction: a meta-analysis. *J Am Coll Cardiol*. 2002;39:1151-8.
53. Burns RJ, Galligan L, Wright LM, Lawand S, Burke RJ, Gladstone PJ. Improved specificity of myocardial thallium-201 single-photon emission computed tomography in patients with left bundle-branch block by dipyridamole. *Am J Cardiol* 1991;68:504-8.
54. O'Keefe JH Jr, Bateman TM, Silvestri R, Barnhart C. Safety and diagnostic accuracy of adenosine thallium-201 scintigraphy in patients unable to exercise and those with left bundle-branch block. *Am Heart J*. 1992;124:614-21.
55. Vaduganathan P, He ZX, Raghavan C, Mahmarian JJ, Verani MS. Detection of left anterior descending coronary artery stenosis in patients with left bundle-branch block: exercise, adenosine or dobutamine imaging? *J Am Coll Cardiol*. 1996;28:543-50.
56. Nigam A, Humen DP. Prognostic value of myocardial perfusion imaging with exercise and/or dipyridamole hyperemia in patients with preexisting left bundle-branch block. *J Nucl Med*. 1998;39:579-81.
57. Candell-Riera J, Oller-Martínez G, Rosselló J, Perezto O, Castell J, Aguadé S, et al. Standard provocative maneuvers in patients with and without left bundle branch block studied with myocardial SPECT. *Nucl Med Commun*. 2001;22:1029-36.
58. Sugihara H, Tamaki N, Nozawa M, Ohmura T, Inamoto Y, Taniguchi Y, et al. Septal perfusion and wall thickening in patients with left bundle branch block assessed by technetium-99m-sestamibi gated tomography. *J Nucl Med*. 1997;38:545-7.
59. Kasai T, Depuey EG, Shah AA. Decreased septal wall thickening in patients with left bundle branch block. *J Nucl Cardiol*. 2004;11:32-7.
60. Giubbini R, Rossini P, Bertagna F, Bosio G, Paghera B, Pizzocaro C, et al. Value of gated SPECT in the analysis of regional wall motion of the interventricular septum after coronary artery bypass grafting. *Eur J Nucl Med Mol Imaging*. 2004;31:1371-7.
61. Milan E. Coronary artery disease. The other half of the heaven. *Q J Nucl Med Mol Imaging*. 2005;49:72-80.
62. Amanullah AM, Berman DS, Hachamovitch R, Kiat H, Kang X, Friedman JD. Identification of severe or extensive coronary artery

- disease in women by adenosine technetium-99m sestamibi SPECT. *Am J Cardiol.* 1997;80:132-7.
63. Taillefer R, DePuey EG, Udelson JE, Beller GA, Benjamín C, Gagnon A. Comparative diagnostic accuracy of Tl-201 and Tc-99m sestamibi SPECT imaging (perfusion and ECG-gated SPECT) in detecting coronary artery disease in women. *J Am Coll Cardiol.* 1997;29:69-77.
 64. Sharir T, Kang X, Germano G, Bax JJ, Shaw LJ, Gransar H, et al. Prognostic value of poststress left ventricular volume and ejection fraction by gated myocardial perfusion SPECT in women and men: gender-related differences in normal limits and outcomes. *J Nucl Cardiol.* 2006;13:495-506.
 65. Mieres JH, Makaryus AN, Cacciabauda JM, Donaldson D, Green SJ, Heller GV, et al. Value of electrocardiographically gated single-photon emission computed tomographic myocardial perfusion scintigraphy in a cohort of symptomatic postmenopausal women. *Am J Cardiol.* 2007;99:1096-9.
 66. Heller GV. Evaluation of the patient with diabetes mellitus and suspected coronary artery disease. *Am J Med.* 2005;118:S9-14.
 67. Berman DS, Kang X, Hayes SW, Friedman JD, Cohen I, Abidov A, et al. Adenosine myocardial perfusion single-photon emission computed tomography in women compared with men: impact of diabetes mellitus on incremental prognostic value and effect on patient management. *J Am Coll Cardiol.* 2003;41:1125-33.
 68. Koehli M, Monbaron D, Prior JO, Calcagni ML, Fivaz-Arbane M, Stauffer JC, et al. SPECT myocardial perfusion imaging: long-term prognostic value in diabetic patients with and without coronary artery disease. *Nuklearmedizin.* 2006;45:74-81.
 69. Eagle KA, Berger PB, Calkins H, Chaitman BR, Ewy GA, Fleischmann KE, et al. ACC/AHA guideline update for perioperative cardiovascular evaluation for noncardiac surgery: a report of the American College of Cardiology/American Heart Association Task Force on Practice Guidelines. 2002. Disponible en <http://www.acc.org>
 70. Brindis RG, Douglas PS, Allen JM, Hendel RC, Patel RM, Peterson ED, et al. AACC/ASNC Appropriateness Criteria for Single-Photon Emission Computed Tomography Myocardial Perfusion Imaging (SPECT MPI) A Report of the American College of Cardiology Foundation Quality Strategic Directions Committee Appropriateness Criteria Working Group and the American Society of Nuclear Cardiology. *J Am Coll Cardiol.* 2005;46:1587-605.
 71. Vanzetto G, Machecourt J, Blendea D, Fagret D, Borrel E, Magne JL, et al. Additive value of thallium single-photon emission computed tomography myocardial imaging for prediction of perioperative events in clinically selected high cardiac risk patients having abdominal aortic surgery. *Am J Cardiol.* 1996;77:143-8.
 72. Lauer MS, Lytle B, Pashkow F, Snader CE, Marwick TH. Prediction of death and myocardial infarction by screening with exercise-thallium testing after coronary-artery-bypass grafting. *Lancet.* 1998;351:615-22.
 73. Zellweger MJ, Lewin HC, Lai S, Dubois EA, Friedman JD, Germano G, et al. When to stress patients after coronary artery bypass surgery? Risk stratification in patients early and late post-CABG using stress myocardial perfusion SPECT: implications of appropriate clinical strategies. *J Am Coll Cardiol.* 2001;37:144-52.
 74. Ruiz-Salmerón R, De Araujo D, López A, Sanmartín M, Del Campo V, Mantilla R, et al. Valor del gated-SPECT para definir el pronóstico tras la revascularización en una población con cardiopatía isquémica. *Rev Esp Cardiol.* 2003;56:281-8.
 75. Kasama S, Toyama T, Kumakura H, Takayama Y, Ichikawa S, Tange S, et al. Dobutamine stress 99mTc-tetrofosmin quantitative gated SPECT predicts improvement of cardiac function after carvedilol treatment in patients with dilated cardiomyopathy. *J Nucl Med.* 2004;45:1878-84.
 76. Feola M, Biggi A, Francini A, Leonardi G, Ribichini F, Ferrero V, et al. The acute administration of trimetazidine modified myocardial perfusion and left ventricular function in 31 patients with ischaemic ventricular dysfunction. *Int J Cardiovasc Imaging.* 2004;20:315-20.
 77. Sciagrà R, Giaccardi M, Porciani MC, Colella A, Michelucci A, Pieragnoli P, et al. Myocardial perfusion imaging using gated SPECT in heart failure patients undergoing cardiac resynchronization therapy. *J Nucl Med.* 2004;45:164-8.
 78. Chen J, García EV, Folks RD, Cooke CD, Faber TL, Tauxe EL, et al. Onset of left ventricular mechanical contraction as determined by phase analysis of ECG-gated myocardial perfusion SPECT imaging: development of a diagnostic tool for assessment of cardiac mechanical dyssynchrony. *J Nucl Cardiol.* 2005;12:687-95.
 79. Sciagra R, Bax JJ. The present of nuclear cardiology: a great past opens the way to a bright future. *Q J Nucl Med Mol Imaging.* 2005;49:1-3.