

CARDIOPATÍA ISQUÉMICA

Revascularización miocárdica de la arteria descendente anterior con anastomosis mamaria con técnica clásica

Bernardita Garayar, Manuel J. Irrarrázaval, Sergio Morán, Ricardo Zalaquett, Pedro Becker, Gustavo Maturana, Mauricio Villavicencio, Michael Howard y Sandra Braun

Departamento de Enfermedades Cardiovasculares. Hospital Clínico de la Universidad Católica de Chile.

Introducción y objetivos. Establecer los resultados obtenidos con la técnica clásica de anastomosis de la arteria descendente anterior.

Material y métodos. Entre enero de 1982 y julio de 1997, 154 pacientes fueron sometidos a cirugía de revascularización de la arteria descendente anterior con mamaria usando técnica clásica (esternotomía y circulación extracorpórea).

Resultados. En nuestro grupo no hubo mortalidad, infarto perioperatorio ni accidente vascular encefálico. Un paciente (0,6%) tuvo infección de la herida esternal y otro (0,6%) presentó sangrado postoperatorio que requirió reoperación.

Se obtuvo un 100% de seguimiento entre 3 y 183 meses (promedio, 64,4 meses). La supervivencia actuarial global a los 5, 10 y 15 años fue del $95,6 \pm 2,1\%$; $92,1 \pm 4\%$ y $85,5 \pm 7,5\%$, respectivamente, y la probabilidad actuarial de estar libre de muerte cardíaca fue de $99 \pm 0,9\%$; 99% y 99% .

La probabilidad actuarial de estar libre de infarto a los 5, 10 y 15 años fue de $99 \pm 0,9\%$, $99\% \pm 0,9\%$ y 99% , y la de estar libre de angina del $95 \pm 2,2\%$; $86,9 \pm 4,9\%$ y $74,5 \pm 12,2\%$.

Finalmente, la probabilidad actuarial de estar libre de reoperación y de angioplastia a los 5, 10 y 15 años fue del $99 \pm 0,9\%$, 99% , 99% y $96,9 \pm 1,7\%$, $91,4 \pm 4,1\%$ y $91,4 \pm 4,1\%$, respectivamente.

La cuenta hospitalaria promedio en el último 10% de este grupo fue 199,8 UF (6.200 dólares).

Conclusión: La revascularización miocárdica a la descendente anterior con arteria mamaria única, con técnica clásica, es un procedimiento seguro, de mínimo riesgo, de bajo coste y de excelentes resultados a los 10 y 15 años.

Palabras clave: Cirugía cardíaca. Injerto aortocoronario. Revascularización.

(*Rev Esp Cardiol* 2000; 53: 316-320)

Correspondencia: Dr. M.J. Irrarrázaval.
Servicio de Cirugía Cardiovascular.
Hospital Universidad Católica de Chile.
Marcoleta, 377. Santiago. Chile.
Correo electrónico: manuelj@med.puc.cl

Recibido el 26 de febrero de 1999.

Aceptado para su publicación el 14 de julio de 1999.

Myocardial Revascularization of the Anterior Descending Artery with Classical Technique of Mammary Anastomosis

Introduction and objectives. To establish the results obtained with the classical technique of mammary anastomosis of the anterior descending artery.

Material and methods. Between January 1982 and July 1997, 154 patients received an anastomosis of the left internal mammary artery to the left anterior descending coronary artery with use of the classical technique (sternotomy and extracorporeal circulation).

Results. There was no operative mortality in our group, nor paraoperative myocardial infarction, nor cephalic vascular accidents. One (0.6%) patient had sternal wound infection, and another (0.6%) required another reoperation for postoperative bleeding.

All (100%) were followed-up from 3-183 months (average 64.4 months). Actuarial global survival at 5, 10 and 15 years was $95.6\% \pm 2.1$; $92.1\% \pm 4$ and 85.5 ± 7.5 respectively, and the actuarial probability of being free from cardiac death was $99\% \pm 0.9$; 99% and 99% .

The actuarial probability of being free from myocardial infarction was $99\% \pm 0.9$; $99\% \pm 0.9$ and 99% ; and from angina was $95\% \pm 2.2$; $86.9\% \pm 4.9$ and $74.5\% \pm 12.2$ at 5, 10 and 15 years.

Finally, the actuarial probability of being free from reoperation was $99\% \pm 0.9$; 99% ; 99% and from angioplasty $96.9\% \pm 1.7$; $91.4\% \pm 4.1$; $91.4\% \pm 4.1$ at 5, 10 and 15 years, respectively.

The average hospital charges in the last 10% of the patients was US\$ 6,200.

Conclusion. Revascularization of the left anterior descending with the left internal mammary artery and the classical technique (sternotomy and extracorporeal circulation) is a safe, minimal risk, effective, long lasting and cost efficient procedure with excellent results at 10 and 15 years.

Key words: Cardiac surgery. Aortocoronary graft. Revascularization.

(*Rev Esp Cardiol* 2000; 53: 316-320)

INTRODUCCIÓN

La revascularización miocárdica del territorio de la arteria descendente anterior ha sido clásicamente aquella que se efectúa con uso de circulación extracorpórea y construyendo una anastomosis de la arteria mamaria interna izquierda a la descendente anterior¹⁻³.

Sin embargo, la irrupción de la angioplastia como alternativa terapéutica ha generado un considerable impulso hacia la revascularización en estos pacientes con el uso de catéteres de angioplastia y, recientemente, con la incorporación del *stent* intracoronario^{4,6}. Los resultados con este procedimiento parecen promisorios, aunque se acompañan de una significativa incidencia de reestenosis^{7,8}.

También en los últimos años se han desarrollado distintas técnicas de revascularización miocárdica con mamaria a la descendente anterior, sin el uso de circulación extracorpórea o con técnica de abordaje mínimamente invasivo, ya sea a través de instrumentos toroscópicos o de mínimas incisiones torácicas⁹⁻¹¹.

Nos pareció importante, por tanto, establecer con claridad cuáles eran los resultados obtenidos con la técnica clásica, para poder tener un patrón de comparación que permita tener criterios válidos para decidir cuál es la técnica más apropiada para cada paciente en particular^{12,13}.

MATERIAL Y MÉTODOS

Nuestro grupo de trabajo está formado por todos los pacientes sometidos a revascularización de la arteria descendente anterior con mamaria interna única y técnica clásica (esternotomía y circulación extracorpórea), en nuestro hospital, entre enero de 1982 y julio de 1997.

Se excluyeron los pacientes a los que se asoció cirugía valvular y los extrajeros.

Se analizaron retrospectivamente las características angiográficas, la presencia de infarto preoperatorio reciente y la incidencia de las principales complicaciones postoperatorias, como infarto perioperatorio, accidente vascular encefálico, infección de la herida esternal y sangrado postoperatorio.

Los datos fueron obtenidos de las fichas clínicas, de la base de datos del servicio de cirugía cardiovascular y de los protocolos operatorios.

El seguimiento a largo plazo se hizo por medio de contactos telefónicos, controles en el Centro de Diagnóstico de la Universidad Católica y en las consultas de los médicos tratantes. En aquellos pacientes en los que no se pudo contactar por estos mecanismos, se buscaron en el Registro Civil los certificados de defunción.

En el seguimiento de los pacientes se evaluaron las siguientes variables: muerte alejada, causa de muerte, reaparición de la angina, infarto al miocárdio y necesi-

TABLA 1. Revascularización descendente anterior con mamaria. Técnica clásica

	Material	Porcentae
Número de pacientes	154	
Varones	128	83,1
Mujeres	26	16,9
Edad promedio (años)	58,3	
Rango de edad (años)	30-80	

dad de nueva revascularización miocárdica con cirugía o angioplastia coronaria.

La supervivencia actuarial se obtuvo usando el método de Kaplan-Meier.

RESULTADOS

Fueron operados 154 pacientes, de los cuales 128 eran varones y 26 mujeres (el 83,1 y el 16,9%, respectivamente). La edad promedio fue $58,3 \pm 9,55$ años, con un rango de 30 a 85 años (tabla 1). Durante ese período, 4.407 pacientes fueron sometidos a operación de revascularización miocárdica exclusiva.

En 152 pacientes (98,7%) existía estenosis crítica del tercio proximal de la arteria descendente anterior. Habían tenido infarto de miocárdio reciente (menor de 15 días) 35 pacientes (24%), de los cuales 32 (22%) correspondían al territorio de la arteria descendente anterior.

144 pacientes (93,5%) fueron operados electivamente, 10 de ellos de urgencia. En todos ellos se utilizó técnica de esternotomía media y circulación extracorpórea con hipotermia a 28-30 °C y con paro cardíaco con uso de cardioplejía cristaloide anterógrada.

La anastomosis mamariocoronaria se efectuó con sutura corrida de Prolene 7-0 con ayuda de magnificación óptica ($\times 2,5$).

Morbimortalidad

En nuestro grupo no hubo mortalidad perioperatoria ni infarto miocárdico perioperatorio, así como tampoco accidente vascular encefálico.

Un paciente (0,6%) tuvo infección de la herida esternal y otro (0,6%) presentó sangrado postoperatorio que requirió reoperación (tabla 2).

La estancia en recuperación postoperatoria fue entre 1 y 3 días (promedio, 48 h).

La estancia hospitalaria promedio (desde la fecha de la operación) fue de 7 días (6-9 días).

Del análisis de una muestra del 10% de las cuentas de los pacientes operados recientemente (para incorporar nuevos costes tecnológicos y minimizar distorsiones financieras) podemos determinar que el promedio de la cuenta hospitalaria fue de 199,5 UF (6.200 dó-

TABLA 2. Revascularización descendente anterior con mamaria. Técnica clásica

	Resultados precoces	Porcentaje
Mortalidad	0	0
Infarto miocárdico perioperatorio	0	0
Accidente vascular encefálico	0	0
Infección herida esternal	1	0,6
Sangrado postoperatorio	1	0,6

TABLA 3. Revascularización descendente anterior con mamaria. Técnica clásica

	Seguimiento meses	Años
Máximo	183	15,3
Mínimo	3	0,25
Media ± DE	64,4 ± 40	5,3 ± 3,3
Mediana	58	4,83

TABLA 4. Revascularización descendente anterior con mamaria. Técnica clásica

	Resultados tardíos	Porcentaje
Mortalidad	6	3,9
Causa cardíaca	1	0,6
Causa no cardíaca	5	3,2
Reaparición de la angina	9	5,8
Infarto miocárdico	2	1,3
Reoperados (otros territorios)	1	0,6
Sometidos a angioplastia	5	3,2

lares).

Seguimiento

Se logró seguimiento por contacto personal en 139 pacientes (90,25%), con un período promedio de 64,4 ± 40 meses (rango, 3-183 meses) (tabla 3). De los otros 15 casos, tenemos información sobre su supervivencia, por el Registro Civil (100% de seguimiento).

Al término de seguimiento, 6 pacientes (3,9%) habían fallecido, de los cuales 1 fue de causa cardíaca y los 5 restantes de causa no cardíaca.

Nueve pacientes (5,8%) referían reaparición de la angina y 2 pacientes habían tenido infarto miocárdico.

Seis pacientes (3,9%) requirieron nuevos procedimientos de revascularización: uno (0,6%) fue reoperado, revascularizándosele territorios diferentes de la arteria descendente anterior.

Los 5 pacientes restantes (3,2%) fueron sometidos a angioplastia, de los cuales en uno el procedimiento se

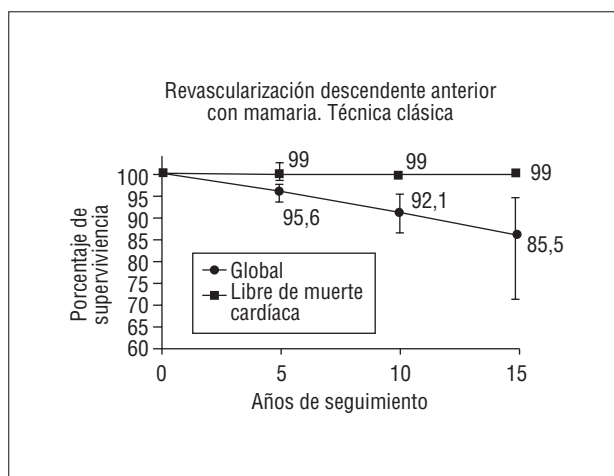


Fig. 1. Comparación de la curva actuarial de supervivencia. Límite de confianza del 95% del error de la media.

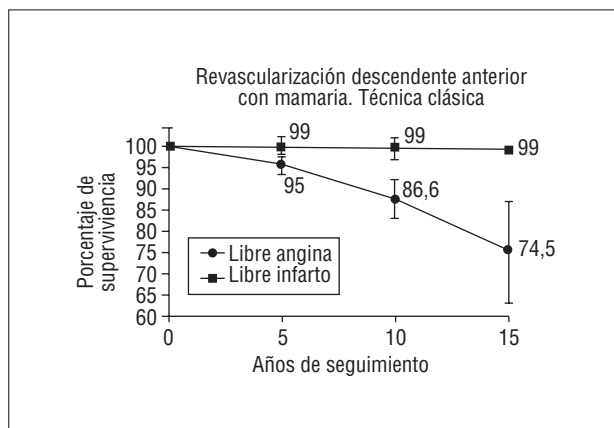


Fig. 2. Comparación de la curva actuarial de supervivencia libre de angina y libre de infarto. Límite de confianza del 95% del error de la media.

llevó a cabo en la arteria descendente anterior y en los otros 4 pacientes en otro territorio, estando la arteria mamaria permeable (tabla 4).

La supervivencia actuarial global a los 5, 10 y 15 años fue del 95,6 ± 2,1, 92,1 ± 4,0 y 85,5 ± 7,3%, respectivamente, y la probabilidad actuarial de estar libre de muerte cardíaca a los 5, 10 y 15 años fue del 99 ± 0,9, 99 y 99%, respectivamente (fig. 1).

La probabilidad actuarial de estar libre de infarto y libre de angina a 5, 10 y 15 años fue del 99 ± 0,9, 99 ± 0,9 y 99%, y 95 ± 2,2, 86,9 ± 4,9 y 74,5 ± 12,2%, respectivamente (fig. 2).

Finalmente, al analizar la supervivencia actuarial libre de reoperación y angioplastia encontramos que fue 99 ± 0,9; 99, 99 y 99%, y del 96,9 ± 1,7, 91,4 ± 4,1 y 91,1% ± 4,1%, respectivamente (fig. 3).

COMENTARIO

Al plantear la necesidad de revascularización miocárdica por lesión única de la arteria descendente ante-

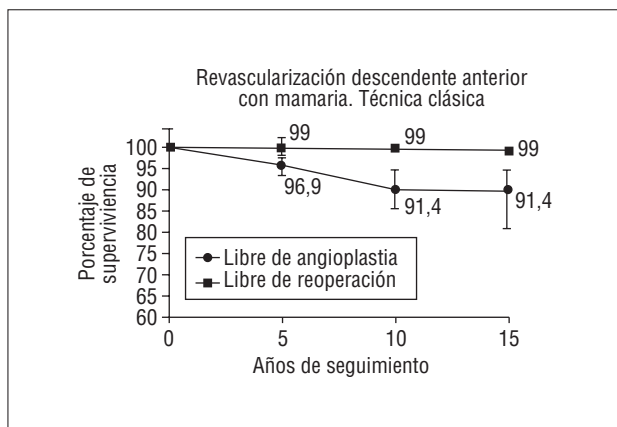


Fig. 3. Comparación de la curva actuarial de supervivencia libre de angina y libre de infarto. Límite de confianza del 95% del error de la media.

rior, el tratamiento clásico consistía en la construcción de puente aortocoronario, con el apoyo de circulación extracorpórea y paro cardíaco con uso de cardioplejía, inicialmente con vena safena y posteriormente con uso de arteria mamaria interna. Esta actitud ha ido siendo reemplazada de manera progresiva por el uso de angioplastia y, más recientemente, complementada por la incorporación de *stent*, como una manera de ofrecer una revascularización menos traumática. En los últimos años ha aparecido también otra alternativa quirúrgica, que consiste en revascularizar la descendente anterior con uso de arteria mamaria sin recurrir a circulación extracorpórea y con incisiones de tamaño más reducido, con el fin de minimizar el trauma operatorio.

Como el propósito fundamental de todas estas intervenciones es restablecer la circulación coronaria con el mínimo riesgo, la máxima durabilidad y el menor coste, nos pareció muy importante evaluar lo que había sido nuestra experiencia con la operación clásica (revascularización miocárdica con anastomosis de la mamaria a la descendente anterior con uso de circulación extracorpórea y detención cardíaca con cardioplejía), para tener un estándar frente al que comparar los posibles beneficios de las nuevas alternativas terapéuticas.

Del análisis de la experiencia de nuestra institución, que incluye la totalidad de los pacientes sometidos a anastomosis mamaria interna izquierda a descendente anterior con uso de circulación extracorpórea, se desprende que ésta es una técnica extraordinariamente segura. La mortalidad operatoria, el infarto miocárdico perioperatorio y los accidentes vasculares encefálicos fueron inexistentes en esta serie y las únicas dos complicaciones tuvieron una incidencia de menos del 1% y consistieron en una infección superficial de la herida esternal y una hemorragia postoperatoria que requirió reexploración.

Además en el seguimiento a largo plazo, la probabilidad de estar libre de infarto a los 10 años fue del

99% y la de estar libre de angina de un 87%, lo que se asoció a una probabilidad de estar libre de requerir angioplastia o reoperación coronaria a los 10 años del 91,5 y 99%, respectivamente.

Estos resultados son comparables a las publicaciones de otras experiencias quirúrgicas en el tratamiento de esta condición^{2,3,12}.

Estos excelentes resultados de nuestra serie de la Universidad Católica revelan que estamos ante un grupo de pacientes que, si son bien manejados, pueden ser tratados casi sin morbilidad perioperatoria. Por tanto, la comparación entre distintas técnicas en un horizonte de muy corto plazo es bastante irrelevante y, además, es improbable que se pueda mejorar una mortalidad operatoria de 0% y una morbilidad tan baja como ésta.

El interés reside entonces en la comparación de los resultados en el mediano y largo plazo, en los costes involucrados y en algunas variables más subjetivas, como los aspectos cosméticos, bienestar general e intensidad del dolor.

La metodología teóricamente perfecta para comparar los resultados sería aleatorizar un grupo de pacientes en estas 3 alternativas. Esto fue parcialmente efectuado en la experiencia brasileña¹² (angioplastia, cirugía y tratamiento médico), pero en la actualidad, por lo menos en Chile, es prácticamente irrealizable. Por eso hemos intentado obtener información comparando nuestros resultados con los mejores resultados publicados de las técnicas alternativas.

Al intentar comparar estos resultados precoces con las otras alternativas terapéuticas, la primera dificultad es seleccionar cuál es la publicación que representa bien la mejor oportunidad de tratamiento con algunas de esas metodologías. Para este efecto hemos escogido la publicación de Versaci et al⁷, en que se compara angioplastia simple y *stent* para lesiones aisladas de la descendente anterior proximal. Esta serie tiene la ventaja de que tiene una muy buena definición de la metodología y un adecuado seguimiento.

Es interesante tener en cuenta que en ese trabajo sólo se consideraron candidatos al procedimiento pacientes que tenían estenosis de menos de 15 mm de largo, en un vaso de más de 3 mm de diámetro y con ventrículo izquierdo normal, y se excluyeron las lesiones del ostium, aquellas en las cuales había gran ramificación de la arteria, aquellas en que se trataba de una oclusión total o con una tortuosidad severa e infartos miocárdicos de menos de un mes. En el grupo quirúrgico de nuestra institución ninguno de éstos fueron motivos de exclusión. En el grupo de *stents* de Versaci, en el que se aleatorizaron 60 pacientes, hubo un 5% de fallos del procedimiento, no hubo mortalidad y 1 paciente tuvo un infarto miocárdico periprocedimiento. Estos resultados son menos favorables que los de nuestra serie quirúrgica local.

Por otra parte, seleccionamos a modo de compara-

ción la reciente publicación de Calafiore et al¹¹ en el que de 460 pacientes programados para ser intervenidos con la operación LAST, un 5,7% debieron ser convertidos a cirugía convencional y de los 434 operados, 5 fallecieron en los primeros 30 días del perioperatorio, con una mortalidad del 1,1%. Esto también es más desfavorable que nuestra experiencia local.

Sin embargo, donde las diferencias son más significativas es al analizar el seguimiento a mediano plazo. En nuestro grupo de la Universidad Católica, el seguimiento fue del 100%, con un promedio de 64 meses (5 años), con algunos pacientes seguidos hasta 15 años. Durante este período, la probabilidad de estar vivo y libre de otro procedimiento de revascularización miocárdica a los 12 meses fue de un 100%. Comparativamente, durante igual período de seguimiento, en el grupo de *stent* la probabilidad de estar vivo fue del 98,3% y la de estar libre de otro procedimiento de un 81%. En aquellos pacientes de la serie tratados con la técnica de minitoracotomía, la probabilidad de estar vivo fue del 97,5% y la de estar libre de otro procedimiento fue de un 87%.

Estas consideraciones nos permiten sostener que en un seguimiento de mediano plazo (1 año) los resultados de la técnica quirúrgica clásica son superiores a sus alternativas. Probablemente, la diferencia respecto a las operaciones alternativas va a ser aún más significativa en un seguimiento más largo, ya que en nuestra serie a 5 años tenemos un 96% de supervivencia y un 97% libre de otro procedimiento. Particularmente destacable es que en nuestro grupo, con un seguimiento promedio de 5 años, fallecieron 6 pacientes, 5 de ellos por causa no cardíaca y 1 paciente requirió reoperación por extensión de la enfermedad a otros territorios y otros 5 requirieron angioplastia por compromiso de otros vasos, y sólo en uno de ellos se hallaron otras lesiones en la descendente anterior.

Nos parece, por tanto, que la técnica clásica mantiene su fortaleza en cuanto a ser una operación extremadamente segura, de resultados claramente predecibles y confiables en el largo plazo. Su coste inicial (6.200 dólares) se compara de manera muy favorable con los procedimientos alternativos.

Su debilidad relativa estriba en variables difíciles de evaluar, como son menor impacto cosmético, psicológico o limitación de actividad en el período perioperatorio respecto a las nuevas técnicas. Éstas son variables que tienen un elemento de subjetividad muy importante y que requieren de una evaluación cuidadosa, en las cuales la decisión fundamental debe estar en manos del paciente, ya que solamente él es capaz de decidir si una menor limitación o traumatismo inicial justifica un resultado menos favorable a largo plazo. Desde el punto de vista de los costes, tampoco hay una posibilidad de compararlos con claridad, ya que

no hay publicaciones que demuestren el impacto de los gastos totales, en un período de seguimiento de un grupo amplio de pacientes, para poderlos comparar con el de cirugía convencional.

En conclusión, existen 3 alternativas de revascularización de la descendente anterior con lesión aislada y es indispensable que el médico tratante tenga un conocimiento cabal de las fortalezas y limitaciones de cada una de ellas y permita, a través de una información objetiva y adecuada a su paciente, que éste tome personalmente la decisión que le parezca más apropiada. En esta época de lógica preocupación por el coste-beneficio de los procedimientos es indispensable evaluar con mucho cuidado el uso de las distintas alternativas terapéuticas.

BIBLIOGRAFÍA

1. Kolessov VI. Mammary artery-coronary artery anastomosis as method of treatment for angina pectoris. *J Thorac Cardiovasc Surg* 1967; 54: 535-544.
2. Loop FD, Lytle BW, Cosgrove DM, Stewart RW, Goormastic M, Williams GW et al. Influence of the internal mammary graft of 10 year survival and other cardiac events. *N Engl J Med* 1986; 314: 1-6.
3. Sergeant P, Blackstone E, Meyns B. Validation and interdependence with patients variables of the influence of procedural variables on early and late survival after CABG. *Eur J Cardio Thorac Surg* 1997; 12: 1-19.
4. Fischman DL, Leon MB, Baim DS, Schatz R, Savage M, Penn I et al. A randomized comparison of coronary stent placement and balloon angioplasty in the treatment of coronary disease. *N Engl J Med* 1994; 331: 496-501.
5. Serruys PW, Strauss BH, Beatt KJ, Bertrand M, Puel J, Rickards A et al. Angiographic follow-up after placement of a self expanding coronary artery stent. *N Engl J Med* 1991; 324: 13-17.
6. Schatz RA, Baim DS, Leon M, Ellis S, Goldberg S, Hirshfeld J et al. Clinical experience with the Palmaz-Schatz coronary stent. Initial results of a multicenter study. *Circulation* 1991; 83: 148-160.
7. Versaci F, Gaspordone A, Tomai F, Crea F, Chiariello L, Gioffre P. A comparison of coronary artery stenting with angioplasty for isolated stenosis of the proximal left anterior descending coronary artery. *N Engl J Med* 1997; 336: 817-822.
8. Frierson JH, Dimas AP, Whitlow PL, Hollman J, Marsalese D, Simpfordorfer C et al. Angioplasty of the proximal left anterior descending coronary artery: initial success and long-term follow-up. *J Am Coll Cardiol* 1992; 19: 745-751.
9. Benetti FJ, Naselli G, Wood M, Geffner L. Direct myocardial revascularization without extracorporeal circulation. Experience in 700 patients. *Chest* 1991; 100: 312-316.
10. Buffolo E, de Andrade CS, Branco JN, Teles CA, Aguiar LF, Gómez WJ. Coronary artery bypass grafting without cardiopulmonary bypass. *Ann Thorac Surg* 1996; 61: 63-66.
11. Calafiore AM, Gianmarco G, Teodori G, Gallina S, Maddestra N, Paloscia L et al. Midterm results after minimally invasive coronary surgery (LAST operation). *J Thor Cardiovasc Surg* 1998; 115: 763-777.
12. Hueb WA, Bellotti G, Almeida de Oliveira SA, Arie S, Piva de Albuquerque C, Jatene A et al. The Medicine, Angioplasty or Surgery Study (MASS): a prospective, randomized trial of medical therapy, balloon angioplasty or bypass surgery for single proximal left anterior descending artery stenoses. *J Am Coll Cardiol* 1995; 26: 1600-1605.
13. Goy JJ, Eeckhout E, Burnand B, Vogt P, Stauffer JC, Hurni M et

al. Coronary angioplasty versus left internal mammary artery grafting for isolated proximal left anterior descending artery stenosis. *Lancet* 1994; 343: 1449-1453.