

ARTÍCULO DE REVISIÓN

Displasia arritmogénica del ventrículo derecho

Josep Brugada, Lluís Mont y Ramón Brugada*

Unidad de Arritmias. Instituto Cardiovascular. Hospital Clínic i Provincial. Universidad de Barcelona.

*Departamento de Cardiología. Baylor College of Medicine. Houston. Texas. EE.UU.

displasia arritmogénica/ ventrículo derecho/ taquicardia ventricular

La displasia arritmogénica del ventrículo derecho (DAVD) es una enfermedad del músculo cardíaco de etiología desconocida caracterizada por la presencia de atrofia muscular y reemplazo del miocardio ventricular derecho por tejido adiposo o fibroadiposo. La enfermedad fue descrita originalmente por el grupo de Fontaine en el año 1977 en una serie de pacientes intervenidos por taquicardias ventriculares refractarias al tratamiento médico y sin cardiopatía aparente y en quienes durante la intervención se evidenciaron anomalías en la contractilidad de la pared libre del ventrículo derecho y gran cantidad de tejido adiposo. Unos años más tarde, Markus et al presentaron la primera serie describiendo las características clínicas de pacientes con DAVD. Desde entonces esta entidad se ha reconocido de forma creciente y debe ser considerada de forma sistemática en el diagnóstico diferencial en aquellos pacientes con arritmias ventriculares, especialmente si se originan en el ventrículo derecho.

ARRHYTHMOGENIC RIGHT VENTRICULAR DYSPLASIA

Arrhythmogenic right ventricular dysplasia is a disease of the cardiac muscle of unknown etiology. Landmarks of this disease are the presence of muscular atrophy and replacement of ventricular myocardium by adipous and fibroadipous tissue. This disease was originally described by Fontaine et al in 1977 during surgical ablation of drug refractory ventricular tachycardias in patients without evident structural heart disease. During surgery anomalies in contractility of the right ventricle and the presence of adipous tissue were documented. Some years later, Markus et al reported the first clinical series of patients with arrhythmogenic right ventricular dysplasia. Since then, this disease has been widely recognized and must be considered in the differential diagnosis of all patients with ventricular arrhythmias originating in the right ventricle.

(*Rev Esp Cardiol* 1997; 50: 541-547)

INTRODUCCIÓN

Desde la descripción original de Fontaine en el año 1977¹ y la publicación de la primera serie clínica por Markus unos años más tarde², el diagnóstico de displasia arritmogénica ha pasado a formar parte de las posibilidades diagnósticas en todos los pacientes con arritmias ventriculares. Los avances en el diagnóstico, pronóstico y manejo de estos pacientes han sido importantes en los últimos años, a medida que se han reconocido más pacientes con la enfermedad. En este artículo revisamos los conocimientos actuales y el manejo de la displasia.

ETIOLOGÍA

La etiología y patogenia de la displasia arritmogénica del ventrículo derecho (DAVD) es actualmente desconocida. Se ha propuesto la posibilidad de que se trate de una anomalía del desarrollo, con atrofia miocárdica progresiva³. Asimismo, el origen genético de la enfermedad ha sido sugerido por la descripción de formas familiares⁴. Aunque la etiología molecular de la displasia no ha sido determinada, un método para su estudio puede ser la identificación del gen defectuoso en formas familiares. Diversas publicaciones han apuntado a formas familiares de miocardiopatía con afectación predominante del ventrículo derecho y que se heredarían de forma autosómica dominante. Rampazzo et al⁵ consiguieron estudiar a una familia con cuatro generaciones y 19 miembros afectados. Los autores decidieron analizar inicialmente el cromosoma 14 al encontrarse en él la betamiosina causante de la miocardiopatía hipertrófica

Correspondencia: Dr. J. Brugada.
Unidad de Arritmias. Instituto Cardiovascular.
Hospital Clínic i Provincial. Universidad de Barcelona.
Villarroel, 170. 08036 Barcelona.

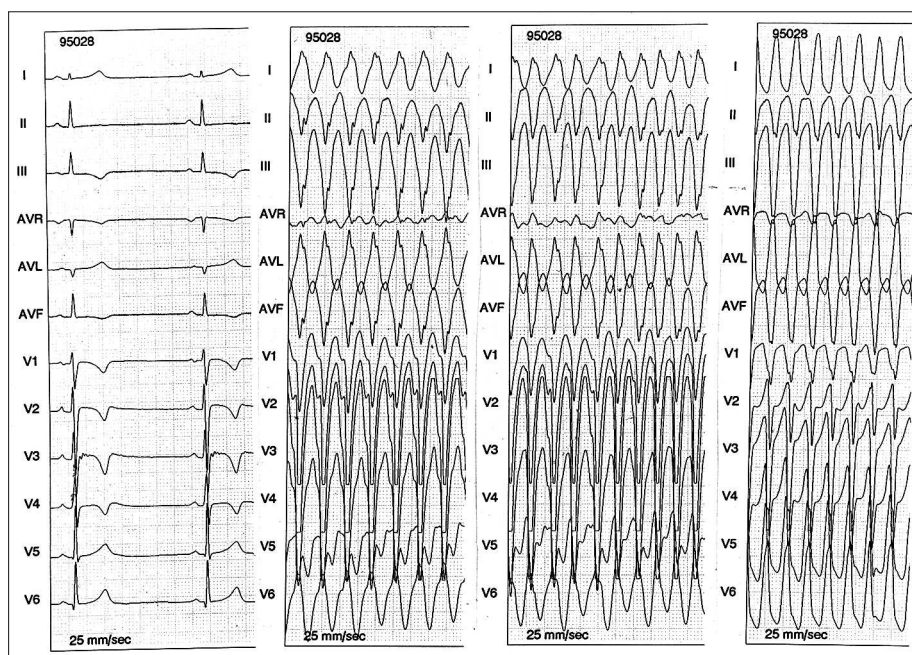


Fig. 1. Electrocardiograma de 12 derivaciones de un paciente con displasia arritmogénica del ventrículo derecho. Nótese las ondas T negativas en precordiales derechas y la onda epsilon en V3. Los paneles de la derecha representan tres episodios de taquicardia ventricular en el mismo paciente. Todas las taquicardias tienen morfología de bloqueo de rama izquierda, lo que sugiere un origen en el ventrículo derecho.

ca. Los análisis genéticos confirmaron dicho cromosoma (14q23-q24) como el portador del gen de la DAVD. Sin embargo, la betamiosina fue descartada como causante de la enfermedad. Desde entonces, se han identificado dos nuevos loci, uno en el cromosoma 14 (14q12-q22)⁶ y otro en el cromosoma 1 (1q42-q43)⁷. Es interesante la observación de que ambos locus, 14q23 y 1q42, contienen genes que codifican la alfaactinina, una proteína básica en la unión de la estructura sarcomérica a la pared del miocito. De momento, todos estos resultados son preliminares y las especulaciones acerca del gen causante de la DAVD no podrán ser verificadas hasta que una determinada mutación sea identificada. La identificación de ésta debe permitir comprender la base molecular de la enfermedad y mejorar las opciones terapéuticas actuales.

ANATOMÍA PATOLÓGICA

Las características consideradas típicas en los estudios autopsícos de pacientes con DAVD son la disminución de los elementos contráctiles de la pared ventricular derecha y su sustitución por tejido adiposo o fibroadiposo⁸. Estas anomalías aparecen fundamentalmente en el subepicardio del ápex, el infundíbulo y la zona subtricuspídea del ventrículo derecho formando el llamado «triángulo de la displasia», aunque también se han descrito formas difusas con afectación incluso del ventrículo izquierdo⁹. Se han distinguido dos tipos de afectación histopatológica: la lipomatosa y la fibrolipomatosa¹⁰, esta última asociada a dilataciones aneurismáticas, cicatrices y adelgazamiento de la pared.

PRESENTACIÓN CLÍNICA

La prevalencia e incidencia de la DAVD en la población general es desconocida. En el norte de Italia y Francia hay una alta frecuencia de casos detectados, lo que sugiere o bien la participación de factores genéticos y ambientales o bien una mejor precisión diagnóstica debido a una búsqueda sistemática de la enfermedad. La edad media en el momento del diagnóstico se sitúa en los 30 años, que coincide con la edad de inicio de los síntomas¹¹. Se observa una prevalencia mayor en el sexo masculino⁸ y se pueden encontrar antecedentes familiares en aproximadamente un 30% de los pacientes³. La presentación clínica más habitual consiste en la presencia de crisis de taquicardia ventricular monomórfica sostenida que pueden provocar síncope o incluso fibrilación ventricular. Sin embargo, en la mayoría de pacientes son bien toleradas puesto que la función ventricular izquierda se halla preservada. Típicamente en el ECG durante la taquicardia ventricular se observa un patrón de bloqueo de rama izquierda, puesto que ésta se origina en el ventrículo derecho (fig. 1). Ocasionalmente, si el origen se halla situado en el septum intraventricular, se puede presentar un patrón de bloqueo de rama derecha. Se han descrito casos de pacientes asintomáticos en quienes la primera manifestación de la enfermedad es en forma de muerte súbita¹⁰. Igualmente, la enfermedad se puede manifestar en algunos casos en forma de insuficiencia ventricular derecha lentamente progresiva sin la presencia de taquicardia ventricular¹².

Un dato a tener en cuenta es la alta prevalencia del diagnóstico de displasia en atletas y deportistas. No sabemos si este alto índice de diagnósticos en depor-

tistas se debe a que las taquicardias son a menudo inducidas por el esfuerzo, lo que lleva a un diagnóstico más habitual en atletas o si es el mismo ejercicio el que modifica las características del ventrículo derecho facilitando la aparición de anomalías estructurales¹³.

DIAGNÓSTICO DIFERENCIAL

El diagnóstico diferencial de la DAVD debe hacerse con la enfermedad de Uhl y en caso de afectación del ventrículo izquierdo con las demás formas de miocardiopatía. La enfermedad de Uhl aparece fundamentalmente en niños y adolescentes, no existe un componente familiar y se presenta habitualmente en forma de insuficiencia cardíaca. Desde el punto de vista patológico, en la enfermedad de Uhl se observa una falta completa de miocardio, sin presencia de depósitos grasos. En caso de afectación del ventrículo izquierdo, la displasia puede simular otros tipos de miocardiopatía y el diagnóstico de displasia se basará en la afectación predominante del ventrículo derecho y en la histología.

Otro grupo de pacientes en los que se debe establecer el diagnóstico diferencial son los pacientes recuperados de muerte súbita sin cardiopatía estructural aparente como son los pacientes con síndrome de Brugada¹⁴ o aquellos con fibrilación ventricular idiopática¹⁵. En ellos se deberá proceder a un estudio cuidadoso para descartar la DAVD como enfermedad subyacente.

Finalmente, hay que mencionar a los pacientes que presentan taquicardia ventricular monomórfica idiopática, especialmente la originada en el tracto de salida del ventrículo derecho. Dicha taquicardia afecta frecuentemente a varones jóvenes, puede iniciarse con síncope y aparece también más frecuentemente con el ejercicio. Aunque algunos autores han sugerido la presencia de anomalías en el tracto de salida del ventrículo derecho en estos pacientes, parece claro que la taquicardia ventricular idiopática del tracto de salida del ventrículo derecho no está relacionada con la DAVD, ya que estos pacientes no desarrollan la enfermedad durante un seguimiento largo¹⁶.

EXPLORACIONES COMPLEMENTARIAS

Electrocardiograma en ritmo sinusal

El electrocardiograma en ritmo sinusal puede ser poco sensible; sin embargo, cuando la enfermedad es extensa, se presenta típicamente un patrón de bloqueo incompleto de rama derecha con r terminal en V1 y negativización de la onda T en precordiales derechas (V1 a V3)¹⁷. En un 30% de los pacientes se puede observar una pequeña onda inmediatamente después del QRS, especialmente en V1 y V2, que se ha denominado onda epsilon (*fig. 1*). Esta onda representa probablemente una activación tardía de algunas zonas del

ventrículo derecho. Fontaine et al también hallaron una prolongación del QRS más evidente de V1 a V3 que en DI y V6¹⁸.

Electrocardiograma de señal promediada

Aunque la mayoría de pacientes presentan potenciales tardíos en el electrocardiograma de señal promediada esta técnica es poco utilizada de manera rutinaria en el diagnóstico de la DAVD. La presencia de potenciales tardíos es una expresión más del retraso en la conducción con zonas de activación lenta presentes en el ventrículo derecho¹⁹.

Radiografía de tórax

Se puede observar cardiomegalia moderada con una convexidad entre el botón aórtico y el ventrículo izquierdo; sin embargo, a menudo en la radiografía de tórax no se observan alteraciones significativas¹⁷.

Técnicas de diagnóstico por imagen no invasivas

Aunque el patrón de referencia en diagnóstico de la DAVD ha sido la angiografía con contraste, las nuevas técnicas de imagen no invasivas aportan actualmente suficiente información en la mayoría de casos para obviar en muchos la realización de angiografía derecha y biopsia endomiocárdica.

Cuando existe una gran afectación de ventrículo derecho las anomalías en la morfología y contractilidad de éste resultan evidentes en cualquier técnica diagnóstica utilizada²⁰; sin embargo, en otros pacientes las anomalías estructurales pueden ser más sutiles y el diagnóstico más difícil de establecer. Por ello, las exploraciones a realizar se deben individualizar en cada paciente en función de la seguridad diagnóstica que se obtiene con las pruebas sucesivas.

Ecocardiograma

El ecocardiograma es una técnica disponible en la mayoría de centros y es la técnica que debe utilizarse inicialmente en la valoración diagnóstica de DAVD; sin embargo, su sensibilidad es limitada en la detección de anomalías segmentarias de la contractilidad del ventrículo derecho^{21,22}. El estudio ecocardiográfico debe estar dirigido a la búsqueda de este diagnóstico y se debe analizar cuidadosamente la presencia de dilatación del ventrículo derecho, así como la de zonas de discinesia, abultamiento y aneurismas localizados. Otros hallazgos que se pueden observar son la discinesia de la pared inferobasal, cambios estructurales en la banda moderadora, una desestructuración de las trabéculas o una dilatación del tracto de salida. Por otro lado, algunos pacientes pueden presentar también afectación del ventrículo izquierdo.

Ventriculografía isotópica

La ventriculografía isotópica es una técnica no invasiva muy útil en el diagnóstico de la DAVD. Ofrece información sobre el tamaño de los ventrículos, la contractilidad segmentaria y muestra si existen zonas de contracción retrasada en el ventrículo derecho. Además, permite el cálculo de la fracción de eyección de ambos ventrículos. El uso del análisis de Fourier añade una mayor sensibilidad al método, ya que permite detectar zonas de contracción asincrónica²³. Cuando existe extrasistolia frecuente la adquisición de las imágenes debe ser especialmente cuidadosa excluyendo los latidos extrasistólicos y postextrasistólicos y obteniendo al menos tres proyecciones (oblicua izquierda, oblicua derecha y anteroposterior).

Resonancia nuclear magnética

La resonancia nuclear magnética (RNM) es una técnica que permite detectar con gran sensibilidad la presencia de tejido adiposo en el miocardio ventricular²⁴. Sin embargo, el tejido adiposo de la grasa epicárdica puede hallarse en grados variables en individuos sanos, por lo que los hallazgos de la RNM deben interpretarse en el contexto clínico del paciente. La RNM permite también localizar zonas de contracción anormal y calcular el volumen del ventrículo derecho mediante cine-RNM poniendo de manifiesto un aumento del volumen ventricular en pacientes con DAVD.

Aufferman et al²⁵ compararon el valor diagnóstico de la RNM y la angiografía convencional en 36 pacientes y concluyeron que esta técnica podía obviar la necesidad de angiografía en pacientes con DAVD. Sin embargo, se necesita experiencia en la interpretación de los hallazgos.

Tomografía axial computarizada (TAC) «Ultrafast»

La TAC «ultrafast» permite la determinación de volúmenes y función de las cámaras cardíacas. También puede identificar la presencia de tejido graso en la pared ventricular derecha; sin embargo, se trata de un método poco asequible a la mayoría de pacientes y probablemente no aporta información que no pueda ser obtenida por los métodos anteriormente comentados.

Angiografía del ventrículo derecho

La cineangiografía selectiva del ventrículo derecho ha sido tradicionalmente el método de referencia para el diagnóstico de DAVD; sin embargo, la morfología compleja del ventrículo derecho dificulta la interpretación de los resultados. Es recomendable la obtención de la angiografía en la proyección oblicua derecha y

oblicua izquierda. La presencia de extrasistolia frecuente desencadenada por la inyección de contraste puede comprometer la utilidad de la prueba. Las anomalías más frecuentemente detectadas son la dilatación del ventrículo derecho con una reducción de la contractilidad global, las anomalías segmentarias de la contractilidad, las áreas de discinesia, y los abultamientos y aneurismas localizados. También se ha descrito un aumento de la trabeculación y la presencia de fisuración en la cara anterior o imagen en «pila de monedas». Algunos de estos signos no son específicos y se pueden observar en otros pacientes con disfunción ventricular severa²⁶. El signo más específico es la presencia de pequeños aneurismas o abultamientos localizados²⁶. Destaca, asimismo, que estas anomalías van acompañadas de un ventrículo izquierdo normal o poco afectado en la mayoría de pacientes.

La sensibilidad y la especificidad de los cambios angiográficos en el diagnóstico de DAVD no son conocidas, ya que la presencia de anomalías en la angiografía es el patrón con el que se comparan otros métodos²⁶. Además, la interpretación de determinados hallazgos en la valoración de la angiografía puede ser poco reproducible, como pusieron de manifiesto Blomström-Lundquist et al en un estudio en el que evaluaron la variabilidad intra e interobservador²⁷. La dificultad en la aplicación de mediciones cuantitativas de los volúmenes del ventrículo derecho dada su forma irregular dificulta la valoración objetiva de los resultados de la angiografía.

Biopsia endomiocárdica

El análisis histológico del tejido obtenido mediante biopsia endomiocárdica es de utilidad cuando consigue demostrar la sustitución del tejido miocárdico por tejido fibroadiposo; sin embargo, dado que la enfermedad tiene a menudo un carácter focal, pueden presentarse falsos negativos, sobre todo si las biopsias se han obtenido de la zona septal, raramente afectada en la DAVD. Así, aunque la especificidad de la biopsia es alta en el diagnóstico de DAVD, la sensibilidad puede ser baja.

Estudio electrofisiológico

Es preferible realizar el estudio electrofisiológico cuando se ha establecido el diagnóstico de DAVD mediante los métodos anteriormente expuestos. Hoy día, el estudio electrofisiológico está orientado a estudiar la inducibilidad de la arritmia clínica y a establecer una estrategia terapéutica. En el caso de conseguir la inducción de una taquicardia ventricular monomórfica sostenida bien tolerada, se puede ensayar la ablación como se comentará en el apartado de «Tratamiento».

La taquicardia ventricular monomórfica clínica es generalmente inducible y puede ser interrumpida con

estimulación, lo que sugiere un origen reentrante. Sin embargo, a menudo se inducen diversas morfologías de taquicardia, por lo que aun cuando se pueda tratar la morfología clínica de forma efectiva mediante ablación, la persistencia de inducibilidad de otras morfologías rápidas y mal toleradas hace aconsejable la implantación de un desfibrilador para prevenir muerte súbita. Con la aparición de la ablación con radiofrecuencia y el desfibrilador implantable, la realización de estudios electrofisiológicos seriados para la valoración de la eficacia del tratamiento farmacológico ha quedado limitada a pacientes en quienes no se consideran las alternativas terapéuticas anteriormente citadas.

CRITERIOS DIAGNÓSTICOS

La dificultad en la valoración de las exploraciones complementarias que se realizan en estos pacientes condujo al desarrollo de una «Task Force» para establecer unos criterios diagnósticos³. Estos criterios se basan en la identificación de anomalías estructurales, sustitución del tejido miocárdico por tejido fibroadiposo, cambios electrocardiográficos, taquicardia ventricular de origen en el ventrículo derecho y enfermedad familiar. Se propone que se establezca el diagnóstico definitivo de DAVD cuando se cumplan 2 criterios mayores, 1 criterio mayor y dos menores o 4 criterios menores de los criterios establecidos (tabla 1).

Tratamiento

El objetivo en el tratamiento de pacientes con DAVD es la supresión de las arritmias ventriculares y la prevención de la muerte súbita. Raramente el tratamiento tiene como objetivo tratar la insuficiencia cardíaca derecha.

El manejo de los pacientes ha seguido un curso paralelo al mayor conocimiento sobre la enfermedad y sus posibles consecuencias pronósticas. Hace unos años el diagnóstico de DAVD se realizaba casi exclusivamente en pacientes que habían presentado taquicardias ventriculares recurrentes. Se consideraba que estos pacientes raramente presentaban muerte súbita y que las recurrencias frecuentes de sus arritmias eran en general bien toleradas. Este hecho justificaba un tratamiento básicamente farmacológico de los pacientes. A medida que el diagnóstico de displasia se ha buscado sistemáticamente se ha observado que un cierto número de pacientes que han presentado una muerte súbita tenían la enfermedad y que el curso clínico podía no ser tan benigno como en principio se sospechaba. Este hecho ha provocado que se considere la posibilidad de tratamientos más agresivos en buena parte de los pacientes, sobre todo en aquellos recuperados de muerte súbita y en aquellos con taquicardias ventriculares mal toleradas.

TABLA 1
Criterios para el diagnóstico de displasia del ventrículo derecho

<i>Disfunción global o regional y cambios estructurales (detectados por ecocardiografía, angiografía, resonancia magnética o ventriculografía isotópica)</i>	
Mayores:	Dilatación severa y reducción de la fracción de eyección del VD sin afectación (o sólo ligera) del VI Aneurismas localizados del VD (áreas acinéticas o discinéticas con abultamiento diastólico) Dilatación severa del VD
Menores:	Ligera dilatación global del VD y/o reducción de la fracción de eyección con VI normal Dilatación ligera y segmentaria del VD Hipocinesia regional del VD
<i>Características tisulares</i>	
Mayores:	Sustitución del tejido miocárdico por tejido fibroadiposo en la biopsia endomiocárdica
<i>Anomalías de la repolarización</i>	
Menores:	T invertidas en las derivaciones precordiales derechas (V2 y V3) (individuos de más de 12 años y en ausencia de bloqueo completo de rama derecha)
<i>Anormalidades de la despolarización/conducción</i>	
Mayores:	Ondas epsilon o prolongación localizada (> 110 ms) del QRS en las derivaciones precordiales derechas (V1-V3)
Menores:	Potenciales tardíos (en el electrocardiograma de señal promediada)
<i>Arritmias</i>	
Menores:	Taquicardia ventricular con patrón de bloqueo de rama izquierda (sostenida o no sostenida) (en el ECG, Holter, ergometría) Extrasistolia ventricular frecuente (> 1.000/24 h) (Holter)
<i>Historia familiar</i>	
Mayores:	Enfermedad familiar confirmada en la autopsia o en cirugía
Menores:	Historia familiar de muerte súbita prematura (< 35 años) con sospecha de displasia arritmogénica de VD Historia familiar (diagnóstico clínico basado en los criterios expuestos)

VD: ventrículo derecho; VI: ventrículo izquierdo.

Desde el punto de vista farmacológico, en un estudio de Wichter et al en 81 pacientes con DAVD y taquicardias ventriculares idiopáticas del tracto de salida del ventrículo derecho²⁸, el sotalol fue el fármaco más eficaz en suprimir las arritmias ventriculares utilizando la estimulación eléctrica programada, el registro de Holter o la prueba de esfuerzo como métodos de control. En el seguimiento aparecieron recurrencias de taquicardia ventricular en un 10% de los pacientes

y ninguno presentó muerte súbita. En aquellos pacientes sin taquicardia inducible el sotalol, los betabloqueantes y la amiodarona pueden ser buenas alternativas terapéuticas.

La aparición de la ablación con radiofrecuencia ofrece una opción complementaria al tratamiento farmacológico. La localización precisa del circuito de la taquicardia en caso de que ésta sea monomórfica puede permitir su destrucción mediante la ablación. En general, el procedimiento puede ser efectivo inicialmente aunque las recidivas de esta taquicardia o de otros tipos de ésta son frecuentes, posiblemente debido a la progresión de la enfermedad²⁹. Por ello, la ablación debe considerarse sólo como complemento al tratamiento farmacológico en casos de taquicardias monomórficas bien toleradas.

En todos aquellos pacientes en quienes se considera que existe un riesgo elevado de muerte súbita, está plenamente justificada la indicación de implantar un desfibrilador automático. Los pacientes con riesgo elevado son aquellos que han sido recuperados de una muerte súbita, pacientes que presentan taquicardias ventriculares sincopales y pacientes que no responden al tratamiento farmacológico.

Finalmente, los pacientes con insuficiencia ventricular derecha refractaria, con y sin afectación ventricular izquierda, pueden beneficiarse de un trasplante cardíaco.

CONCLUSIONES

La DAVD debe ser considerada una forma de miocardiopatía y debe ser sospechada sistemáticamente en pacientes con arritmias ventriculares con origen en el ventrículo derecho. A pesar de que la historia natural de la enfermedad es todavía desconocida, su evolución clínica puede ser catastrófica y llevar a la muerte súbita del paciente. Las opciones terapéuticas deben ser valoradas individualmente dependiendo de la presentación clínica de la enfermedad.

BIBLIOGRAFÍA

- Fontaine G, Guiraudon G, Frank R. Stimulation studies and epicardial mapping in VT: Study of mechanisms and selection for surgery. En: Hulbertus HE, editor. Reentrant arrhythmias. Lancaster, PA: MTP Publishers, 1977; 334-350.
- Markus FI, Fontaine G, Guiraudon G, Frank R, Laurenceau JL, Malergue C et al. Right ventricular dysplasia: a report of 24 cases. *Circulation* 1982; 65: 384-399.
- McKenna WJ, Thiene G, Nava A, Fontaliran F, Blomström-Lundquist C, Fontaine G et al. Diagnosis of arrhythmogenic right ventricular dysplasia/cardiomyopathy. *Br Heart J* 1994; 71: 215-218.
- Laurent M, Descaves C, Biron Y, Deplace C, Almange C, Daubert JC. Familial occurrence of right ventricular dysplasia. *Am Heart J* 1987; 113: 827-829.

- Rampazzo A, Nava A, Danieli GA, Buja G, Daliento L, Fasoli G et al. The gene for arrhythmogenic right ventricular cardiomyopathy maps to chromosome 14q23-q24. *Hum Mol Genet* 1994; 3: 959-962.
- Severini GM, Krajcinovic M, Pinamonti B. A new locus for arrhythmogenic right ventricular dysplasia on the long arm of chromosome 14. *Genomics* 1996; 31: 193-200.
- rampazzo A, Nava A, Erne P, Eberhard M, Vian E, Slomp P et al. A new locus for arrhythmogenic right ventricular cardiomyopathy (ARVD2) maps to chromosome 1q42-q43. *Hum Mol Genet* 1995; 4: 2.151-2.154.
- Lobo FV, Heggtveit A, Butany J, Silver MD, Edwards JE. Right ventricular dysplasia: morphological findings in 13 cases. *Can Cardiol* 1992; 8: 261-268.
- Pinamonti B, Sinagra G, Salvi A, Di Lenarga A, Morgera T, Silvestri F et al. Left ventricular involvement in right ventricular dysplasia. *Am Heart J* 1992; 123: 711-724.
- Thiene G, Nava A, Corrado D, Rossi L, Pennelli N. Right ventricular cardiomyopathy and sudden death in young people. *N Engl J Med* 1988; 318: 129-133.
- Fitchett DH, Sugrue DD, MacArthur CG, Oakley CM. Right ventricular dilated cardiomyopathy. *Br Heart J* 1984; 51: 25-29.
- Higuchi S, Caglal NM, Shimada R, Yamada A, Takeshita A, Nakamura M. 16 years follow-up of arrhythmogenic right ventricular disease. *Am Heart J* 1984; 106: 1.365-1.365.
- Douglas PS, O'Toole ML, Hiller WDB, Reichek N. Different effects of prolonged exercise on the right and left ventricles. *J Am Coll Cardiol* 1990; 15: 64-69.
- Brugada P, Brugada J. Right bundle branch block, persistent ST segment elevation and sudden cardiac death: a distinct clinical and electrocardiographic syndrome. *J Am Coll Cardiol* 1992; 20: 1.391-1.396.
- Lemery R, Brugada P, Della Bella P, Dugermier T, Wellens HJJ. Ventricular fibrillation in 6 adults without overt heart disease. *J Am Coll Cardiol* 1989; 13: 911-916.
- Mont L, Seixas T, Brugada P, Brugada J, Simonis F, Rodriguez LM et al. The electrocardiographic, clinical and electrophysiologic spectrum of idiopathic monomorphic ventricular tachycardia. *Am Heart J* 1992; 124: 746-753.
- Fontaine G, Fontaliran F, Lascault G, Aouate P, Tonet J, Frank R. Arrhythmogenic right ventricular dysplasia. En: Zipes D, Jalife J, editores. *Cardiac electrophysiology: from cell to bedside*. Filadelfia: Saunders, 1996; 754-769.
- Fontaine G, Umemura J, Di Donna P, Tsezana R, Cannat JJ, Frank R. La duree des complexes QRS dans la dysplasie ventriculaire droite arythmogène. Un nouveau marqueur diagnostique non invasif. *Ann Cardiol Angeiol* 1993; 42: 399-405.
- Kinoshita O, Fontaine G, Rosas F, Elias J, Iwa T, Tonet J et al. Time- and frequency-domain analyses of the signal-averaged ECG in patients with arrhythmogenic right ventricular dysplasia. *Circulation* 1995; 91: 715-721.
- Robertson JH, Bardy GH, German LD, Gallagher JJ, Kisslo J. Comparison of two-dimensional echocardiographic and anatomic findings in arrhythmogenic right ventricular dysplasia. *Am J Cardiol* 1985; 55: 1.506-1.508.
- Baran A, Nanda N, Falkoff M, Barold M, Gallagher JJ. Two dimensional echocardiography detection of arrhythmogenic right ventricular dysplasia. *Am Heart J* 1982; 103: 1.066-1.067.
- Blomström-Lundquist C, Beckman-Suurkula M, Wallentin I, Jonsson R, Olsson SB. Ventricular dimensions and wall motion assessed by echocardiography in patients with arrhythmogenic right ventricular dysplasia. *Eur Heart J* 1988; 9: 1.291-1.302.
- Le Gudulec D, Slama MS, Frank R, Faraggi M, Grimon G, Bourguignon MH et al. Evaluation of radionuclide angiography in diagnosis of arrhythmogenic right ventricular cardiomyopathy. *J Am Coll Cardiol* 1995; 26: 1.476-1.483.
- Ricci C, Longo R, Pagnan L, Dalla Palma L, Pinamonti B, Camerini F et al. Magnetic resonance imaging in right ventricular dysplasia. *Am J Cardiol* 1992; 70: 1.589-1.595.

25. Aufferman W, Wichter T, Breithardt G. Arrhythmogenic right ventricular disease: MR imaging versus angiography. *Am J Radiol* 1993; 161: 549-555.
26. Daubert JC, Descaves C, Foulgoc JL, Bourdonnec C, Laurent M, Gouffault J. Critical analysis of cineangiographic criteria for diagnosis of arrhythmogenic right ventricular dysplasia. *Am Heart J* 1988; 115: 448-459.
27. Blomström-Lundquist C, Selin K, Jonsson R, Johansson S, Schlossman D, Olsson B. Cardioangiographic findings in patients with arrhythmogenic right ventricular dysplasia. *Br Heart J* 1988; 59: 556-563.
28. Wichter T, Borggreffe M, Haverkamp W, Chen X, Breithardt G. Efficacy of antiarrhythmic drugs in patients with arrhythmogenic right ventricular disease. *Circulation* 1992; 86: 29-37.
29. Shoda M, Kasanuki H, Ohnishi S, Umemura J. Recurrence of new ventricular tachycardia after successful catheter ablation in patients with arrhythmogenic right ventricular dysplasia [resumen]. *Circulation* 1992; 86: 580.