

ARTÍCULO DE REVISIÓN

Tumores cardíacos (II). Tumores primitivos malignos. Tumores metastásicos. Tumor carcinoide

Cipriano Abad

Servicio de Cirugía Cardiovascular. Hospital Universitario Nuestra Señora del Pino. Las Palmas de Gran Canaria.

angiosarcoma/ fibrosarcoma/ leiomiosarcoma/ linfoma/ liposarcoma/ mesotelioma/ metástasis/ osteosarcoma/ rhabdomyosarcoma/ sarcoma/ timoma/ tumor carcinoide/ tumores cardíacos/ tumores primarios múltiples

Los tumores cardíacos interesan cada vez más al médico clínico y al cirujano. Se presenta una revisión de los tumores cardíacos primitivos malignos, tumores secundarios y tumor carcinoide cardíaco, haciendo especial referencia a la anatomía patológica y a la cirugía. Los tumores primitivos malignos representan alrededor del 25% de los tumores cardíacos; se clasifican en sarcomas, mesotelioma, linfoma, teratoma maligno y timoma. Se exponen de forma individual todas las variedades y los sarcomas, los más frecuentes, se desglosan en angiosarcoma, rhabdomyosarcoma, fibrosarcoma, leiomiosarcoma, liposarcoma, sarcoma neurogénico, sarcoma sinovial y osteosarcoma. Los tumores secundarios o metastásicos son unas 20-40 veces más frecuentes que los primarios, se citan sus vías de diseminación y aspectos más importantes de la anatomía patológica, diagnóstico y tratamiento. El tumor carcinoide cardíaco aparece siempre en el seno de un síndrome carcinoide y como metástasis de un carcinoide de otra localización, especialmente de aparato digestivo; dada su infrecuente observación clínica se expone de forma individual.

CARDIAC TUMORS (II). PRIMARY MALIGNANT HEART TUMORS. METASTATIC TUMORS. CARCINOID HEART TUMOR

Heart neoplasms are of increasing interest among clinicians and surgeons. A review of primary malignant cardiac tumors, secondary cardiac tumors and carcinoid heart tumors is presented, with special reference to their pathological and surgical aspects. Primary malignant heart tumors represent about 25% of all cardiac tumors, the great majority are sarcomas and the whole family of this group is described including angiosarcoma, rhabdomyosarcoma, fibrosarcoma, leiomyosarcoma, liposarcoma, neurogenic sarcoma, synovial sarcoma and osteosarcoma; mesothelioma, lymphoma, malignant teratoma and thymoma are also included. Metastatic heart tumors are 20-40 times more common than primary malignancies, their behavior and more relevant aspects in diagnostic and surgical therapy are mentioned. Carcinoid heart tumors represent a distinctive entity and are discussed individually.

(*Rev Esp Cardiol* 1998; 51: 103-114)

TUMORES CARDÍACOS PRIMARIOS MALIGNOS

Generalidades y clasificación

Los tumores cardíacos (TC) primitivos malignos representan aproximadamente el 25% de los TC primarios. Según McAllister y Fenoglio¹ se clasifican en: a) sarcomas que a su vez se subdividen en angiosarcoma, rhabdomyosarcoma, fibrosarcoma, osteosarcoma, sarcoma neurogénico, leiomiosarcoma, liposarcoma y

sarcoma sinovial; b) mesotelioma; c) linfoma; d) teratoma maligno, y e) timoma. Los más frecuentes son los sarcomas y dentro de éstos, en orden decreciente, el angiosarcoma, rhabdomyosarcoma y fibrosarcoma, seguidos del mesotelioma y linfoma².

Los TC primitivos malignos tienen algunas características generales que los distinguen de los benignos²:

1. Generalmente asientan en las cámaras cardíacas derechas, muchas veces en la aurícula derecha (AD) y desde aquí invaden otras estructuras cardíacas como el ventrículo derecho (VD), aurícula izquierda (AI), ventrículo izquierdo (VI), arteria pulmonar (AP), pericardio o tabique auricular o ventricular; el angiosarcoma tiene tendencia a infiltrar el VD.

2. Son tumores de configuración y forma variable pero sobre todo polipoide, infiltrativa o intracavitaria.

Correspondencia: Dr. C. Abad.
Servicio de Cirugía Cardiovascular.
Hospital Universitario Nuestra Señora del Pino.
Ángel Guimerá, 93. 35005 Las Palmas de Gran Canaria.

3. Son más habituales en la tercera, cuarta o quinta décadas de la vida.

4. El sexo masculino está generalmente más afectado.

5. Tienen un crecimiento rápido con carácter infiltrativo o invasivo de estructuras mediastínicas y torácicas.

6. Poseen gran tendencia a producir metástasis a distancia especialmente en pulmón, riñón, hígado, glándulas suprarrenales y hueso.

7. Desde el punto de vista clínico pueden ocasionar una sintomatología variada dependiendo del lugar de asentamiento y grado de crecimiento y desarrollo del tumor. Es frecuente la presencia de dolor torácico, disnea, palpitaciones, síncope, arritmias auriculares o ventriculares y bloqueo auriculoventricular. Además, pueden provocar pericarditis constrictiva por infiltración tumoral y muy característicamente derrame pericárdico hemático o taponamiento cardíaco. También pueden manifestarse con insuficiencia cardíaca, fenómenos de embolización tumoral periférica o pulmonar y síndrome constitucional inespecífico que es bastante característico en las neoplasias malignas.

8. El diagnóstico y tipificación del tipo de tumor sólo se puede confirmar con seguridad mediante la biopsia extensa de la masa tumoral; no obstante, existen una serie de datos clínicos con gran valor diagnóstico, especialmente el ecocardiograma, la TAC y la RMN. En el ECG se puede observar elevación del segmento ST en neoplasias con infiltración miocárdica o bloqueo auriculoventricular si hay invasión del tejido de conducción. En el caso de los mesoteliomas y tumores con infiltración pericárdica se puede observar un QRS con bajo voltaje. También pueden verse arritmias auriculares o ventriculares y signos de hipertrofia cameral según la localización tumoral. En la radiografía simple de tórax pueden constatarse cardiomegalia, cambios en la silueta cardíaca, mediastino ensanchado o signos de derrame pericárdico.

9. El ecocardiograma, especialmente el ecocardiograma 2D y, sobre todo, el ecocardiograma transesofágico detectan adecuadamente los tumores intramurales e intracavitarios y son la exploración con la que se lleva a cabo la primera aproximación diagnóstica ante tumores de límites irregulares, infiltrativos, poco móviles y sin un pedículo estrecho y claro de implantación. La TAC y la RMN torácicas proporcionan no sólo la imagen del tumor sino también información del grado de extensión o invasión hacia mediastino. Ante la sospecha diagnóstica fundada por ecocardiografía de TC maligno se recomienda la realización de TAC o/y RMN torácica y, además, comprobar si existen metástasis tumoral a distancia mediante gammagrafía. En casos de tumores intramurales mal definidos por ecocardiograma se puede efectuar una gammagrafía cardíaca con tecnecio-99. El cateterismo cardíaco no está indicado generalmente para realizar el diagnóstico, ya que con los métodos no invasivos citados es suficiente; se lleva a cabo esta exploración en pacientes en

quienes se planea una intervención quirúrgica de exéresis tumoral.

Tratamiento

El tratamiento quirúrgico en los TC malignos permite la extirpación tumoral parcial o total y sobre todo la biopsia y tipificación histológica del tumor. La resección quirúrgica se hace en la casi totalidad de los casos por esternotomía y bajo circulación extracorpórea (CEC) usando técnicas habituales de cirugía cardíaca. El propósito de la cirugía es intentar la escisión tumoral completa, máxima resección posible, reconstrucción cardíaca y toma de material suficiente para biopsia. No obstante, el carácter infiltrativo, metástasis, agresividad tumoral y recurrencias de la neoplasia, hacen que la mortalidad operatoria (hospitalaria) sea alta, la supervivencia al año baja y los resultados alejados muy desfavorables con contados casos de cirugía curativa. En casos seleccionados de irreseccabilidad tumoral con técnicas convencionales se puede recurrir al trasplante cardíaco (TxC) ortotópico. De acuerdo con Thomas et al², algunos TC malignos requieren un tratamiento multidisciplinario con radioterapia y, sobre todo, quimioterapia postoperatoria, esta última especialmente indicada en el linfoma cardíaco primario.

La experiencia quirúrgica con los TC malignos es relativamente limitada. Se han recogido algunos cientos de publicaciones, la mayor parte casos aislados y algunas recopilaciones de experiencia de algunos hospitales. Entre las series publicadas se mencionan algunas como la de Reece et al³, con 5 TC malignos operados: 2 angiosarcomas (AD, AD-VD), 1 mixosarcoma (AI), 1 fibromixosarcoma (AI-VD-VI) y 1 leiomiomasarcoma (AI-VI). Efectuaron resección parcial o total bajo CEC y todos fallecieron antes de los 8 meses. Dein et al⁴, con 8 casos intervenidos: 3 angiosarcomas (AD, AD, AD-VD), 1 fibromixosarcoma (VD), 1 osteosarcoma (AI), 1 sarcoma no clasificado (AI) y 2 fibrosarcomas (AI, VD-AP-septo interauricular). Se realizó resección completa en 4 e incompleta en los otros 4, 7 pacientes murieron antes del año y 1 continuaba vivo con metástasis a los 15 meses. Murphy et al⁵, reunieron 12 sarcomas operados (4 angiosarcomas, 3 fibrosarcomas, 1 mixosarcoma, 1 fibromixosarcoma, 1 leiomiomasarcoma y 2 sarcomas indiferenciados), efectuaron en 4 resección completa, en 7 resección incompleta y en 1 simple biopsia. Tuvieron 2 muertes precoces, 7 muertes tardías y 3 supervivientes a los 17,6 meses, 21,6 meses y 3,5 años. Miralles et al⁶, en una revisión amplia de 74 pacientes intervenidos de TC, sólo operaron 7 de tipo maligno: 3 angiosarcomas (AD, VD, AD-VD-VI), 2 rhabdomiosarcomas (AI, AD) y 2 fibrosarcomas (VD-AP, AI), llevando a cabo resección completa en 4 e incompleta en 3 y registrando 6 muertes antes de los 18 meses y 1 superviviente a los 10 años (rhabdomiosarcoma de AI). Putnam et al⁷, con

TABLA 1
Algunas publicaciones de casos aislados de sarcoma cardíaco primitivo intervenido quirúrgicamente

Autores	Año de publicación	Tipo-localización	Técnica quirúrgica	Resultado y evolución
St. Florent et al ⁹	1969	1 rabdomioma de AI y mitral	Resección CEC + RVM	Fallecimiento a los 8 meses
Sanondos y Reed ¹⁰	1971	3 angiosarcomas de AD	2 resecciones CEC y biopsia	Fallecimiento en postoperatorio, 1,5 años y postoperatorio
Murtra et al ¹¹	1983	1 liposarcoma de AP y VD	Resección CEC + RVP	Fallecimiento a los 3 meses
Ormerod et al ¹²	1984	1 angiosarcoma de AI	Resección CEC	Fallecimiento a los 3 meses
Nzayinambaho et al ¹³	1985	1 liposarcoma de AI	Resección CEC	Fallecimiento a los 22 meses
Barriales et al ¹⁴	1986	1 rabdomiosarcoma de AD	Resección CEC	No existen datos
Lee et al ¹⁵	1987	1 fibrosarcoma AI	Resección CEC + RVM	Fallecimiento a los 80 días
Sholler et al ¹⁶	1987	1 rabdomiosarcoma de AI	Resección CEC	Vivo a los 2 años
Allam et al ¹⁷	1987	1 angiosarcoma de pericardio	Resección pericárdica parcial	Fallecimiento el sexto día del postoperatorio
Schmekel et al ¹⁸	1987	1 leiomiomasarcoma de AI	Resección CEC	Fallecimiento a los 16 meses
Abad et al ¹⁹	1988	1 angiosarcoma de AD	Resección pericárdica parcial	Fallecimiento a los 6 meses
Abad et al ²⁰	1989	1 fibrosarcoma de AI	Resección CEC	Fallecimiento a los 6 meses*
Rosenkranz y Murphy ²¹	1994	1 angiosarcoma de AD	Resección CEC	Vivo a los 8 meses

AI: aurícula izquierda; AD: aurícula derecha; AP: arteria pulmonar; CEC: circulación extracorpórea; RVM: recambio valvular mitral; RVP: recambio valvular pulmonar; *datos no publicados.

TABLA 2
Algunas referencias de trasplante cardíaco en neoplasias cardíacas primarias malignas

Autor	Año de publicación	Tipo y localización tumoral	Resultado
Aravot et al ²²	1989	1 neurofibrosarcoma de VD	Vivo a los 5,5 años
Horn et al ²³	1990	1 angiosarcoma de AD	Muerto a los 15 meses
Siebenmann et al ²⁴	1990	1 sarcoma sinovial de septo interauricular recidivado	Muerto a los 2 meses
Armitage et al ²⁵	1990	1 angiosarcoma de AD	Vivo a los 9 meses
Crespo et al ²⁶	1993	2 angiosarcomas de AD	Muertos al 1 y 2 meses
Aufiero et al ²⁷	1993	1 fibrosarcoma de VI	Vivo a los 12 meses
Yuh et al ²⁸	1994	1 linfoma de VI	Muerto a los 14 meses

VD: ventrículo derecho; AD: aurícula derecha; VI: ventrículo izquierdo.

21 TC malignos tratados: 7 angiosarcomas (AD o AD-VD), 7 fibrosarcomas (AI y 1 AI-VI), 2 rabdomiosarcomas (AI, VD), 2 leiomiomasarcomas (VI, AI), 1 sarcoma indiferenciado (AD), 1 fibromixosarcoma (AI) y 1 mixosarcoma (AI), de los que en uno se optó por quimioterapia aislada y 20 fueron operados (11 con resección completa y 9 con resección incompleta). Se registró una mortalidad operatoria del 8,3% (2 casos); de los 18 restantes, 16 sobrevivieron un tiempo variable pero inferior a los 2 años, 1 sobrevivió 30 meses y 1 estaba vivo y sin evidencia de enfermedad tumoral a los 54 meses (resección completa de rabdomiosarcoma de VD). Grande et al⁸, en 5 casos operados de los cuales en 3 se pudo hacer resección total y 2 solamente biopsia: 4 fibrosarcomas (1 de AD y 3 de AD-VD) y 1 linfoma (AD); tuvieron como resultado la muerte en

los 5 pacientes antes de los 6 meses del postoperatorio. Con respecto a la aportación de la bibliografía médica en casos aislados, hay muchas publicaciones, la mayor parte de sarcomas y en general con malos resultados⁹⁻²¹ (tabla 1). Como ya se ha apuntado, en casos especiales se ha realizado TxC ortotópico²²⁻²⁸, también con pobres resultados en términos de supervivencia (tabla 2).

Sarcomas

Dentro de la infrecuencia de los TC primitivos malignos, los sarcomas son los más habituales y dentro de ellos en orden decreciente los más comúnmente encontrados son el angiosarcoma, rabdomiosarcoma y fibrosarcoma².

Angiosarcoma

También ha sido denominado hemangioendotelioma maligno, hemangioendoteliosarcoma, hemangiosarcoma y hemangioendotelioblastoma¹. Es una neoplasia constituida por células malignas que forman unos canales vasculares característicos¹. Es el TC primitivo maligno más frecuente. Resulta más habitual en el sexo masculino y puede presentarse a cualquier edad, especialmente entre los 20 y 50 años. La AD es la cámara cardíaca más frecuentemente afectada y después el VD y pericardio. Cuando se realiza el diagnóstico, muchas veces el tumor originario de la AD infiltra VD, pericardio y estructuras vecinas y puede ya tener metástasis a distancia, especialmente en pulmón². El sarcoma de Kaposi es una variedad de angiosarcoma que afecta preferencialmente a la grasa subepicárdica y que es más frecuente en pacientes infectados con el virus de la inmunodeficiencia humana (VIH). Los angiosarcomas, desde el punto de vista histológico, son muy heterogéneos, con variaciones dentro del mismo tumor. Básicamente, están compuestos de proliferaciones anormales de células malignas que forman espacios o canales vasculares (fig. 1), muchos de estos tumores también contienen focos de áreas sólidas y células fusiformes y ocasionalmente están compuestos casi enteramente de láminas de células anaplásicas redondeadas o fusiformes. Con una buena tinción de reticulina es posible demostrar un patrón vascular en parte de los angiosarcomas más celulares. Las tinciones de tricrómico y azul alcian son útiles en el diagnóstico diferencial con el mesotelioma y el fibrosarcoma. Los espacios vasculares varían de forma importante en cuanto a tamaño y configuración y frecuentemente tienen espacios anastomosados. Los espacios vasculares están tapizados por células endoteliales frecuentemente multiestratificadas e hinchadas. Estas cé-

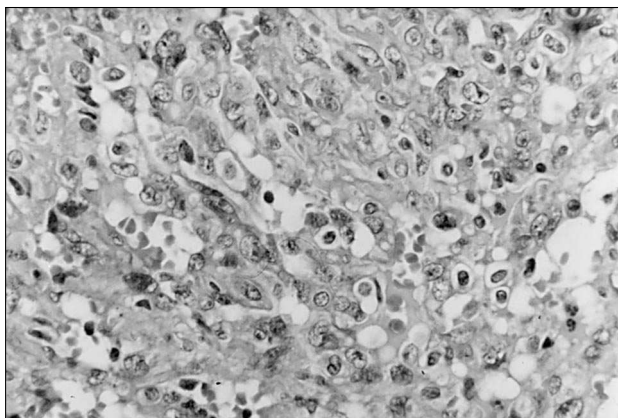


Fig. 1. Pieza de biopsia de angiosarcoma de aurícula derecha. Fragmento de pericardio al microscopio óptico (M/O) (hematoxilina-eosina, $\times 400$). Proliferación celular en sábana con espacios vasculares tapizados por células poligonales. Citoplasma eosinófilo y núcleo redondeado y granular.

lulas son redondeadas o elongadas. Los fenómenos de pleomorfismo, anaplasia y mitosis son frecuentes. Las proyecciones en penacho de células endoteliales que no poseen una estroma subyacente frecuentemente se introducen en la luz de los espacios vasculares. Ocasionalmente las células endoteliales llenan los espacios vasculares dando al tumor un aspecto sólido. La tinción de reticulina reafirma el patrón vascular básico de este tipo tumoral. Los indicadores más importantes de tumor vascular maligno son la presencia de espacios vasculares anastomosados, focos de formación de penachos y células fusiformes en combinación con pleomorfismo, anaplasia y mitosis. Ultraestructuralmente las células componentes de los angiosarcomas son de gran tamaño, con abundantes procesos citoplasmáticos, bordes celulares irregulares y numerosas uniones intercelulares usualmente del tipo de desmosoma o hemidesmosoma. Los núcleos son irregulares con nucléolo prominente y vesículas e inclusiones citoplasmáticas frecuentemente del tipo de figuras de mielina. Las células endoteliales anormales que forman espacios vasculares complejos anastomosantes están embebidas en una matriz extensa de material finamente fibrilar. Esta matriz tiende a condensarse en estratos formando complejos laminares multiestratificados entre nidos de células endoteliales anormales. Desde el punto de vista inmunohistoquímico no existe ningún marcador específico, algunos casos son positivos al anticuerpo frente al antígeno del factor VIII, *Ulex europeus* y CD34 (antígeno de las células progenitoras hematopoyéticas). Una de las pruebas de mayor especificidad es el hallazgo de anticuerpos frente CD31 (moléculas de células endoteliales para la adhesión de plaquetas)²⁹.

Rabdomiosarcoma

Es una neoplasia cardíaca maligna compuesta de células musculares de tipo estriado. Constituye el segundo TC maligno en orden de frecuencia. Otros denominaciones de este tumor son rabdomioblastoma, miosarcoma y rabdomioma maligno¹. Se puede presentar a cualquier edad, aunque es más frecuente entre los 30 y los 50 años, con una distribución por sexos similar². En contraposición con el angiosarcoma, que tiene predilección por el corazón derecho, el rabdomiosarcoma puede localizarse en cualquier cámara o estructura cardíaca. En el 60% de las presentaciones el tumor afecta a múltiples localizaciones y un 50% de los casos tienen invasión del pericardio. La mayor parte de la tumoración es intraparietal pero puede protruir hacia el exterior o intracavitariamente invadiendo las válvulas cardíacas y cavidades auriculares y ventriculares. La mayor parte de las veces se trata de una neoplasia extensa que afecta a gran parte del corazón y/o pericardio. Generalmente es un tumor nodular, blando y con necrosis central. Histológicamente, existe una

forma juvenil (embrionaria o alveolar) y una forma adulta, la más frecuente. El hallazgo de rabiomioblastos es fundamental a la hora de asegurar el diagnóstico. Este tipo de tumor presenta una gran variabilidad histológica, con pleomorfismo y anaplasia. Dentro del mismo tumor pueden existir áreas mixoides, áreas fusocelulares y áreas celulares sólidas; también pueden observarse focos microscópicos de necrosis y hemorragia. Los núcleos celulares son frecuentemente de gran tamaño y vesiculares. Se pueden observar células gigantes y mitosis anormales. Como ya se ha apuntado, es fundamental desde el punto de vista diagnóstico el hallazgo de rabiomioblastos; éstos pueden adoptar diferentes morfologías: en forma de renacuajo, en forma de raqueta con un núcleo excéntrico, forma redondeada con un núcleo y abundantes citoplasma o células gigantes con muchos núcleos y abundante citoplasma y en forma de tela de araña con vacuolas periféricas. El citoplasma de estas células es intensamente eosinófilo y frecuentemente granular. Se pueden detectar estriaciones transversales a gran aumento, especialmente con tinción de ácido fosfotúngstico y hematoxilina. Estas estriaciones transversales se identifican al microscopio óptico (M/O) en sólo un 20-30% de los tumores, pero si se observan al microscopio electrónico (M/E) los elementos contráctiles pueden verse hasta en un 90% de los casos¹. Para el diagnóstico de certeza con mucha frecuencia deben utilizarse técnicas de inmunohistoquímica, con muchos marcadores, entre los cuales los más utilizados son la positividad a la actina y la desmina. En general, los rabiomiomas con rabiomioblastos muy diferenciados se tiñen con más intensidad con la mioglobina, la desmina y la actina³⁰. Los rabiomioblastos poco diferenciados pueden detectarse con HHF35³¹.

Fibrosarcoma

Es un tumor mesenquimal maligno que deriva de los fibroblastos. Se trata de una neoformación de tipo nodular o infiltrativa que se puede presentar en cualquier localización cardíaca. Histológicamente consta de células en huso o fusocelulares con núcleos de bordes romos y citoplasma alargado. Se observan abundantes mitosis y escaso pleomorfismo y anaplasia. Las células en huso están agrupadas al azar o bien en forma de fascículos o haces celulares que se entrecruzan formando ángulos agudos. Los fascículos fusocelulares se asocian a agrupamientos de colágena y fibras de reticulina que se visualizan adecuadamente con la tinción de tricrómico y de reticulina. El histiocitoma maligno ha sido considerado por algunos autores como una variedad histológica diferente al fibrosarcoma, pero McAllister y Fenoglio¹ lo consideran la misma entidad. El histiocitoma maligno es una variedad de fibrosarcoma, tiene áreas idénticas a éste y otras algo diferentes; las células en huso pueden adoptar un patrón

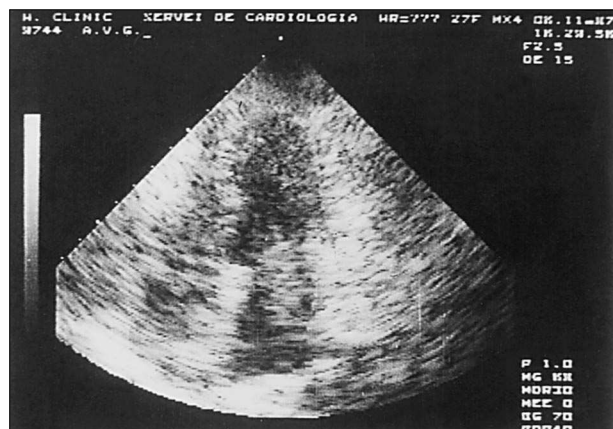


Fig. 2. Ecocardiograma 2D proyección cuatro cámaras de fibrosarcoma de AI. Se aprecia una masa en la aurícula izquierda poco móvil y con una base de implantación ancha.

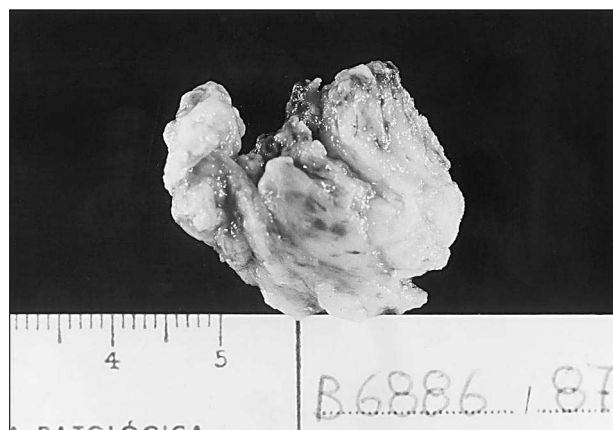

Fig. 3. Pieza de extirpación quirúrgica de fibrosarcoma de aurícula izquierda (fig. 2).

en forma de rueda de carro y pueden verse células gigantes¹; ultraestructuralmente pueden detectarse fibroblastos, histiocitos, miofibroblastos y células mesenquimales primitivas³². Con respecto a la inmunohistoquímica, el fibrosarcoma presenta reactividad a la vimentina y al colágeno tipo I, y el histiocitoma fibroso maligno generalmente presenta reactividad a la vimentina, alfa-1-antitripsina, alfa-1-antiquimotripsina, KP1 (CD68), factor XIIIa, ferritina, proenzima del factor XIII y, en ocasiones, a la desmina y lisozima³². Los fibrosarcomas intracavitarios de la AI pueden causar un cuadro clínico y ecocardiográfico en parte superponible al mixoma de AI²⁰, pero la falta de movilidad de la tumoración, su amplia base de implantación y el carácter infiltrativo lo diferencian ampliamente (figs. 2, 3, 4 y 5).

Leiomiomas

Es un TC maligno derivado de las células musculares lisas. Es de rara presentación y se han comunicado

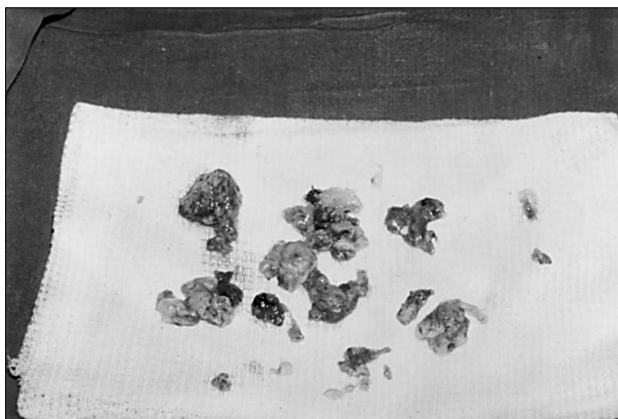

Fig. 4. Fragmentos tumorales resecaos de fibrosarcoma de aurícula izquierda (figs. 2 y 3).

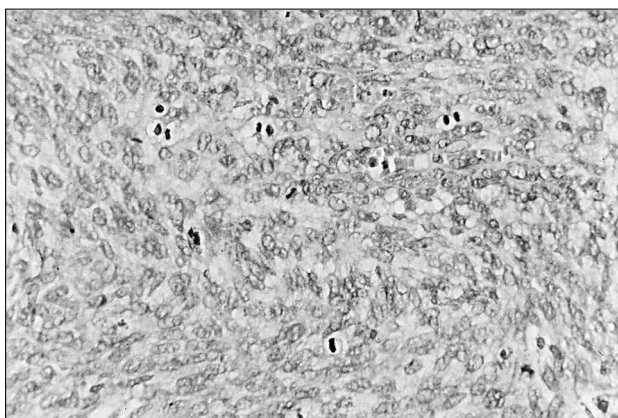


Fig. 5. Estudio al microscopio óptico (M/O) de fibrosarcoma de aurícula izquierda (figs. 2, 3 y 4). Proliferación fusocelular densa que se dispone en forma de haces con abundantes figuras de mitosis (hematoxilina-eosina, $\times 100$).

pocos casos^{1,19}. Histológicamente consta de unas células elongadas con núcleos terminados en bordes romos. Estas células crecen en haces entrelazados y la presencia de empalizada nuclear es, a menudo, frecuente. El citoplasma es eosinófilo y la tinción con tricrómico de Masson es rojo púrpura; frecuentemente hay abundantes miofibrillas que no poseen estriaciones transversales. Los núcleos pueden ser grandes y vesiculares o hiper cromáticos y las mitosis son frecuentes¹. Ultraestructuralmente las células tumorales presentan numerosos filamentos citoplásmicos, vesículas de pinocitosis y una lámina basal gruesa. En los tumores bien diferenciados pueden observarse miofibrillas. Con la tinción de reticulina se detectan las células tumorales³³. Inmunohistoquímicamente, presentan reactividad a la vimentina, actina, miosina, desmina, laminina y colágeno tipo IV³³. Además, las células musculares lisas (normales y neoplásicas) reaccionan positivamente a algunos anticuerpos monoclonales antiqueratina³³.

En general, los leiomiomas representan alrededor del 5-10% de los sarcomas de tejidos blandos. Histológicamente son bastante parecidos y se distinguen por su localización en tres categorías: leiomiomas de tejidos blandos profundos (retroperitoneo y abdomen), leiomioma de la piel y tejido cutáneo y leiomioma de origen vascular³⁴.

Liposarcoma

Desde el punto de vista histológico, este tumor se clasifica de la siguiente forma: liposarcoma bien diferenciado, liposarcoma mixoide, liposarcoma de células redondas, liposarcoma desdiferenciado (coexistencia de áreas poco diferenciadas y muy diferenciadas) y liposarcoma pleomórfico. El común denominador y el aspecto fundamental en este tumor es la presencia de lipoblastos³⁵, que son células mononucleadas o multinucleadas con una o varias vacuolas en el citoplasma cargadas de grasa. El núcleo puede ser central o periférico. Dependiendo de la variedad de liposarcoma se encuentran características histológicas determinadas. Los lipoblastos varían ampliamente en tamaño y forma y la cantidad de grasa de su citoplasma es también variable. Los fibroblastos varían desde células mesenquimales primitivas con poca grasa hasta células de gran tamaño con enormes vacuolas lipídicas. Muchos sarcomas presentan vacuolas grasas en su citoplasma celular; por ello, el diagnóstico de liposarcoma debe llevarse a cabo con precaución³⁶. Algunos liposarcomas presentan una matriz mucinosa (glucosaminoglicanos) que se tiñe bien con el azul alcian y oro coloidal, presentan una tinción metacromática con azul de toluidina y violeta cresil y se tiñen débilmente con la tinción de Meyer. Estas tinciones se inhiben por despolimerización con hialouridasa. Ciertos tipos de liposarcoma contienen glicógeno intracelular, lo que se demuestra por una reacción positiva a la diastasa y PAS³⁶. Inmunohistoquímicamente, los adipocitos y lipoblastos se tiñen positivamente con vimentina y proteína S100 y algunos lipoblastomas con fibra muscular lisa presentan reacción a la actina³⁶. El liposarcoma cardíaco, como la gran mayoría de sarcomas, es un tumor infiltrativo y con potencial metastásico. Se han publicado algunos casos de resección bajo CEC^{11,13}, en general con malos resultados.

Sarcoma neurogénico

Son tumores malignos derivados primariamente de las células de Schwann o de las vainas nerviosas¹. También ha sido denominado schwannoma maligno, neurofibrosarcoma, neurinoma maligno, fibrosarcoma neurogénico y neurilemoma maligno¹. Se trata de un sarcoma con diferenciación neural muchas veces muy difícil de distinguir de otros sarcomas, especialmente del fibrosarcoma, leiomioma y sarcoma sinovial.

La OMS ha propuesto denominar a este tipo de neoplasias tumores malignos derivados de las vainas de los nervios periféricos y engloban los sarcomas originados a partir de un nervio, neurofibroma o que presentan diferenciación neuronal³⁷. Microscópicamente aparecen unas células en forma de huso con contornos en forma de fascículos celulares densos que se alternan con fascículos poco densos o hipocelulares. Otros tumores se disponen en forma nodular o rizada. Además, pueden observarse bandas hialinas, nódulos y proliferación tumoral en el subendotelio vascular de forma que las células neoplásicas parece que protruyen hacia el interior de la luz vascular³⁷. Algunos de estos tumores reproducen la histología del neurofibroma pero con gran celularidad, pleomorfismo y actividad mitótica³⁷. Desde el punto de vista inmunohistoquímico, existen una serie de marcadores que indican diferenciación a partir de las vainas nerviosas; éstos son la proteína S100, Leu-7 y mielina³⁷. Ultraestructuralmente, las células fusiformes o poligonales tienen unas prolongaciones citoplasmáticas que contienen microtúbulos y neurofilamentos. En tumores bien diferenciados las células y sus prolongaciones citoplasmáticas están recubiertas de lámina basal y en tumores poco diferenciados los procesos citoplasmáticos son más anchos y la lámina basal está poco desarrollada³⁷. Desde el punto de vista teórico, se ha postulado la hipótesis que este tumor deriva de la red nerviosa cardíaca a partir del plexo cardíaco o del nervio vago¹. En la serie de McAllister y Fenoglio¹ se recogen 4 casos en varones con afectación del pericardio visceral y situados en el lado derecho del corazón.

Sarcoma sinovial

Es un sarcoma derivado del tejido sinovial. Su localización cardíaca es muy infrecuente. En 1990, Siebenmann et al²⁴ publicaron un caso de sarcoma sinovial primario localizado en el septo interauricular y corazón derecho tratado en una primera fase con resección y reconstrucción del septum y finalmente con TxC ortotópico. El paciente falleció varias semanas después de la realización del trasplante. Estos autores hacen referencia a otros 2 casos publicados^{1,38}.

Histológicamente, hay 3 tipos de sarcoma sinovial: a) patrón clásico bifásico. Es el más frecuente; se observan células epiteliales y células fusiformes del tipo de los fibroblastos en proporción variable; b) tipo fibroso monofásico. Se observan células fusiformes del tipo de los fibroblastos, y c) tipo epitelial monofásico. En él se observan células epiteliales; resulta muy difícil de distinguir del carcinoma, pero generalmente se pueden reconocer focos diminutos de células fusocelulares tipo fibrosarcoma³⁹. En el sarcoma sinovial con patrón bifásico las células epiteliales son de tipo cuboide y se disponen en forma de nido o de cordón. Su núcleo es grande, vesicular y de forma redondeada u

oval. Las células tienen unos espacios o hendiduras recubiertas de células epiteliales que a veces recuerdan tejido sinovial normal. Las células fusocelulares o componente fibroso del tumor forman generalmente una agrupación compacta indistinguible del fibrosarcoma. Las mitosis están presentes tanto en las células epiteliales como en las de tipo fibroblasto³⁹. Generalmente en el sarcoma sinovial se alternan zonas muy celulares con otras menos celulares que tienen depósitos de colágeno, material mixoide o calcificación. Existen dos tipos de material mucinoso en el sarcoma sinovial. El primero es secretado en las células endoteliales, hendiduras intracelulares o espacios pseudoglandulares; se tiñe positivamente con PAS, oro coloidal, azul alcian y mucicarmín; la tinción no se ve alterada con diastasa y hialouridina. El segundo es elaborado por las células fusocelulares y se tiñe positivamente con oro coloidal, azul alcian, negativamente con PAS y débilmente con mucicarmín. Este último es rico en ácido hialurónico y como otras mucinas de tipo mesenquimal desaparece con hialouridina. Inmunohistoquímicamente presentan reactividad a las citoqueratinas de bajo y alto peso molecular y al antígeno de membrana epitelial³⁹. Ultraestructuralmente el tumor con patrón bifásico está compuesto de células epiteliales y fusocelulares (tipo fibroblastos) con formas transicionales entre los dos tipos celulares.

Osteosarcoma

El osteosarcoma es una neoplasia maligna del hueso constituida por células neoplásicas productoras de hueso. Se distinguen en general los siguientes tipos⁴⁰: osteosarcoma intramedular convencional, osteosarcoma multifocal, osteosarcoma de células pequeñas, osteosarcoma intraóseo bien diferenciado, osteosarcoma intracortical, osteosarcoma perióstico, osteosarcoma paraosteal y osteosarcoma de superficie. La variedad más frecuente es del tipo intramedular convencional en el que histológicamente aparecen unas células neoplásicas productoras de material osteoide. Dichas células presentan pleomorfismo nuclear, nucléolo prominente, mitosis y anormalidades cromáticas. El componente sarcomatoso del tumor puede ser predominantemente osteoblástico, condroblástico, fibroblástico, con células del tipo de histiocitoma fibroso maligno, células gigantes y telangiectasias. En el patrón fibrosarcomatoso aparecen las células típicas en forma de huso⁴⁰. El osteosarcoma intramedular convencional puede plantear problemas de diagnóstico diferencial con el osteoblastoma, condrosarcoma desdiferenciado, fibrosarcoma (e histiocitoma fibroso maligno) y sarcoma sinovial, ya que también son tumores productores de hueso. A nivel extraesquelético, el patrón histológico más habitual es osteoblástico, condroblástico, fibroblástico (e histiocitoma fibroso maligno), telangiectásico o de tipo paraosteal⁴¹.

El osteosarcoma extraesquelético también ha sido denominado sarcoma osteogénico extraesquelético, sarcoma osteogénico extraóseo, sarcoma osteoblástico y sarcoma osteoide¹. Esta variedad extraesquelética histológicamente es superponible a la esquelética y microscópicamente aparecen osteoide y fibras sarcomatosas¹. En la revisión de McAllister y Fenoglio¹ se recogen cinco casos de localización cardíaca que fallecieron un tiempo variable tras tratamiento quirúrgico y/o radio y quimioterápico. El condrosarcoma es una variedad de osteosarcoma con focos de material condrosarcomatoso y de muy rara presentación en el corazón de forma aislada¹.

Mesotelioma

Es el tumor primitivo maligno del pericardio más frecuente. Es una neoplasia maligna del pericardio parietal o visceral que deriva de las células mesoteliales¹. Es más frecuente en varones y se puede presentar en cualquier edad, aunque es más habitual en adultos. No se ha encontrado una correlación entre la exposición a asbestos y el desarrollo de mesotelioma pericárdico⁴². Generalmente el tumor es difuso y afecta al pericardio parietal y visceral; puede invadir el epicardio pero no se extiende al endocardio y cámaras cardíacas. En pocas ocasiones la tumoración es localizada. Histológicamente se caracteriza por su regularidad celular y variabilidad histológica. El tumor puede estar compuesto de túbulos o cordones sólidos de células malignas que imitan el aspecto del epitelio (tipo epitelial) o células fusiformes que imitan los fibroblastos con un tejido conectivo acompañante (tipo fibroso). Aparte del patrón histológico las células son generalmente regulares en apariencia. El tamaño celular es variable y frecuentemente los núcleos son de gran tamaño, redondeados y vesiculares con nucléolo prominente. En ocasiones, pueden observarse células multinucleadas y mitosis. Histoquímicamente la gran mayoría de casos presentan una tinción positiva con oro coloidal o azul alcian. La tinción con PAS es generalmente positiva pero se vuelve negativa después de la digestión con diastasa. La tinción con mucicarmín es negativa. Las células del mesotelioma presentan siempre reacción positiva a la queratina, frecuentemente a la vimentina, antígeno epitelial de membrana, componente de la membrana basal y proteína S100 y a veces a la desmina. Ocasionalmente, tienen una reactividad positiva a la proteína bcl-2 y casi siempre negativa al CEA, Leu M1 (CD15), B72.3 y componentes secretores⁴³. Las células del adenocarcinoma pulmonar producen también una reacción positiva a la queratina pero, además, reaccionan muy positivamente a EMA, CEA, Leu M1, B72.3, HM F6-2, BerEP4, 44-3AG, MOC-31 y componentes secretores⁴³. No existe ningún marcador que asegure con certeza el diagnóstico de mesotelioma. Algunos patólogos han encontrado en este tumor una

reacción específica positiva frente al antígeno K1, otros han encontrado una reacción o expresión a la trombomodulina, p53 y marcadores genéticos del tumor de Wilms tipo I. Los mesoteliomas pueden, además, producir gonadotropina coriónica, aspecto que los diferencia de los adenocarcinomas⁴³. También el mesotelioma en contraposición al adenocarcinoma puede presentar una tinción positiva a anticuerpos monoclonales frente al antígeno de membrana (ME 1 y ME 2) y frente a K 1⁴⁴.

Ultraestructuralmente, la membrana citoplasmática del mesotelioma está cubierta por un complejo de *microvilli* irregulares y presenta uniones especializadas frecuentemente del tipo desmosoma, que también rodean a los espacios celulares. Las membranas de los espacios intercelulares, como también las criptas dentro del citoplasma celular, tienen numerosos microvillios. El citoplasma contiene, así mismo, un retículo endoplásmico bien desarrollado, gotas lipídicas, gránulos de glucógeno y áreas de microfilamentos¹. Generalmente el paciente tiene signos de derrame pericárdico (hemopericardias) y constricción pericárdica. El drenaje pericárdico alivia los síntomas y la pericardiectomía total con extirpación completa de la neoplasia es virtualmente imposible. Los tratamientos con quimio y radioterapia pueden alargar la vida de los pacientes.

La hiperplasia mesotelial del pericardio se puede observar en enfermos con carditis reumática, pericarditis y tras tratamiento radioterápico. Puede ser focal o difusa y el diagnóstico diferencial histológico con el mesotelioma es difícil. Las células mesoteliales reactivas son muy uniformes y presentan un mínimo pleomorfismo, tienen la misma tinción que las células del mesotelioma pero con una reacción más intensa. El carcinoma metastásico de pericardio presenta una imagen histológica similar al mesotelioma y el diagnóstico histológico es muy difícil, por lo que es necesario recurrir a técnicas de inmunohistoquímica.

Linfoma

El linfoma cardíaco primario es aquel que afecta sólo al corazón y pericardio¹ o primariamente al corazón y pericardio. Son extraordinariamente infrecuentes, y representan alrededor del 0,25% de los tumores en series de autopsias. Se trata generalmente de linfomas extraganglionares de tipo B. Son más habituales en pacientes inmunodeprimidos, como los infectados por el VIH o los pacientes sometidos a trasplantes. El diagnóstico se lleva a cabo mayoritariamente en la autopsia, y se han referido unos pocos casos tratados y con corta supervivencia. Puede afectar a las aurículas, ventrículos y pericardio, y también la posibilidad de invasión del septo interventricular y de alguna válvula cardíaca. En general, son tumores no localizados. Macroscópicamente aparecen múltiples nódulos de un tamaño variable de 0,5 a 4 cm de color blanco-gris que

están infiltrando las estructuras cardíacas. Inmunohistoquímicamente los linfomas tipo B presentan reactividad a CD 20, MB 2 y MB 1 y los linfomas tipo T a CD3 y CD45RO. Para el diagnóstico diferencial entre una metástasis de carcinoma o melanoma y un linfoma se utiliza el marcador LCA, que es positivo en este último. La clínica es variable y depende de la extensión y localización del tumor. El diagnóstico exacto se realiza por biopsia directa o por punción transpericárdica. El pronóstico es pésimo, con escasa supervivencia en los pacientes diagnosticados ante mortem. La terapéutica antitumoral con ciclofosfamida, dexorubicina, vincristina y prednisona ha logrado la remisión tumoral y supervivencias de, por lo menos, 18 y 12 meses, como en los casos comunicados por Nand et al⁴⁵ y Kelsey et al⁴⁶, respectivamente.

Timoma

Los timomas son neoplasias de células epiteliales tímicas, independientemente de la presencia y número de linfocitos⁴⁷. El seminoma, tumor carcinoide, enfermedad de Hodgkin y linfoma no hodgkiniano pueden afectar al timo y pueden ser considerados como tumores tímicos pero no como variedades de timoma. El asentamiento habitual de éste es en la glándula tímica o mediastino anterior, aunque puede tener otras localizaciones torácicas como la intrapericárdica que es muy rara. Alrededor del 30-45% de los pacientes con timoma desarrollan miastenia gravis y un número indeterminado otras enfermedades sistémicas de tipo inmunológico. En el 80% de los casos aproximadamente el tumor está encapsulado y puede ser resecado fácilmente, otras veces infiltra estructuras vecinas. Microscópicamente el timoma está compuesto de una mezcla de células epiteliales neoplásicas y linfocitos. Las células neoplásicas epiteliales pueden tener una forma redondeada, poligonal u oval variable. Los linfocitos pueden ser maduros (inactivos) o presentar signos de activación en forma de núcleo grande, nucléolo visible, anillo citoplasmático y actividad mitótica. El tumor puede tener espacios perivasculares que albergan linfocitos, fluido rico en proteínas, hematíes, macrófagos, tejido fibrótico, formaciones pseudoglandulares o glandulares, corpúsculos de Hassall, vascularización y signos de esclerosis. Ultraestructuralmente las células epiteliales tienen unas ramificaciones de filamentos, desmosomas, elongaciones celulares y lámina basal⁴⁷. Inmunohistoquímicamente las células epiteliales del timoma tienen reactividad a la queratina, antígeno de membrana epitelial (EMA) y antígeno carcinoembriogénico (CEA). La positividad al EMA está presente sólo cuando existen formaciones glandulares y en las células de forma redonda o poligonal. Los timomas también pueden ofrecer reactividad a los receptores de factor de crecimiento y epidermal, proteína viral P19, A2B5, Leu 7, timulín y timosina alfa-1. Los linfocitos

del timoma son del tipo T y enzimática e histoquímicamente reaccionan como timocitos inmaduros. Además de las células epiteliales y los linfocitos, pueden verse unas células interdigitantes («células asteroideas») que reaccionan inmunohistoquímicamente a CD20 (L26)⁴⁷.

Los timomas localizados en el timo pueden clasificarse de varias formas, según el tipo celular pueden dividirse en: timoma predominantemente de células en huso, predominantemente linfocítico, predominantemente de células epiteliales y mixto. Otro tipo de clasificación anatómica es timoma medular, timoma mixto, timoma predominantemente cortical, timoma cortical y carcinoma tímico bien diferenciado⁴⁷. Los tumores con células en huso redondeadas son generalmente encapsulados y con buen pronóstico. En las neoplasias con células epiteliales redondeadas poligonales la agresividad tumoral está relacionada con el número de células epiteliales en relación al de linfocitos y con el grado de atipia en dichas células epiteliales. Un timoma se considera benigno si está encapsulado, localizado y no tiene infiltración local y metástasis; por el contrario, se acepta como maligno si existen signos de agresividad en forma de invasión local y metástasis⁴⁷.

El carcinoma tímico es un tumor epitelial con datos histológicos de malignidad⁴⁷; es muy infrecuente, pero hay varios subtipos tumorales. Se diferencia de otros timomas porque: *a*) rara vez se asocia a miastenia gravis o a enfermedades inmunológicas; *b*) microscópicamente no presenta espacios perivasculares, focos de diferenciación medular, corpúsculos de Hassall o espacios glandulares, y *c*) no tiene linfocitos T inmaduros. El carcinoma tímico puede tener linfocitos T maduros o infrecuentemente linfocitos B.

Histológicamente aparecen células carcinomatosas de estirpe epitelial que generalmente presentan inmunorreactividad a CD5. Se distinguen los subgrupos tumorales: *a*) carcinoma de células escamosas; *b*) carcinoma no queratiniforme; *c*) carcinoma sarcomatoso (carcinosarcoma); *d*) carcinoma de células claras; *e*) carcinoma basaloide; *f*) carcinoma mucoepidermoide; *g*) carcinoma de células pequeñas, y *h*) carcinoma no diferenciado (anaplásico).

El pronóstico de un timoma localizado es bueno tras la resección quirúrgica completa; si se trata de un timoma invasivo depende de la amplitud y radicalidad en la escisión quirúrgica. En el caso del carcinoma tímico depende del subtipo histológico y, en este sentido, son muy agresivos el carcinoma no queratiniforme, carcinosarcoma, carcinoma de células claras y carcinoma anaplásico; moderadamente agresivos el carcinoma de células escamosas, y relativamente poco agresivo el carcinoma mucoepidermoide y el carcinoma basaloide⁴⁷.

Los timomas cardíacos son tumores derivados de restos tímicos en el pericardio parietal. Sólo los tumo-

res en los que no hay afectación tumoral en el timo se consideran timomas pericárdicos primarios¹. En la serie de McAllister y Fenoglio¹ sólo recogieron 4 observaciones de las cuales una fue un hallazgo autopsico; en todos los casos se trató de un timoma adherido al pericardio en la base o cara anterior del corazón y ningún enfermo presentó miastenia gravis.

Teratoma maligno

Se considera un teratoma como maligno cuando sufre degeneración maligna y también cuando es invasivo a estructuras vecinas o causa metástasis a distancia¹. La degeneración maligna puede ser de tipo carcinomatoso o sarcomatoso. Cuando la porción maligna del tumor es un carcinoma embrionario se denomina teratocarcinoma¹. El teratoma inmaduro o maligno está compuesto de una mezcla de tejido embrionario y adulto derivado de las tres capas germinales: ectodermo, mesodermo y endodermo. Cualquier tejido puede estar reproducido y puede haber predominio de una capa germinal⁴⁸.

En la revisión de McAllister y Fenoglio¹, estos autores recopilaron 4 casos de teratoma maligno de localización cardiopericárdica en pacientes pediátricos, 3 eran varones y 1 mujer. Tres de los tumores estaban localizados en la base de los grandes vasos y el último invadía VD y VI. Se intentó la resección quirúrgica en un caso y todos fallecieron a los pocos meses del inicio de la sintomatología.

TUMORES CARDÍACOS SECUNDARIOS O METASTÁSICOS

Generalidades y anatomía patológica

Los TC secundarios o metastásicos son unas 20-40 veces más frecuentes que los TC primitivos benignos y malignos. Su incidencia en autopsias de pacientes con neoplasia generalizada es variable y oscila entre el 10 y el 20%¹. Las metástasis cardíacas (MC) son más frecuentes en los carcinomas con respecto a los sarcomas, aparecen generalmente en enfermos de más de 50 años y la afectación por sexos es aproximadamente igual⁴⁹. Cualquier neoplasia puede ocasionar metástasis en el corazón o en el pericardio, aunque resulta más frecuente la invasión tumoral aislada o combinada en el pericardio. El melanoma tiene gran tendencia a causar metástasis en el corazón y se considera que el 50% o más de estos tumores las ocasionan⁴⁹. Los carcinomas, sarcomas, linfomas, leucemia y otras neoformaciones pueden producir MC; las neoplasias con mayor índice de afectación cardíaca o pericárdica son el carcinoma broncogénico, carcinoma de mama y los carcinomas de mediastino. Las neoformaciones a partir del sistema nervioso central son las únicas que no

ocasionan metástasis en el corazón o en el pericardio. Las vías de diseminación para metastatizar el corazón y pericardio son las siguientes en orden decreciente^{1,49}: a) diseminación por vía hematogena. Se produce embolización de material tumoral que metastatiza en pericardio y corazón; algunos tumores se extienden directamente al interior de la AD como ciertos carcinomas de riñón, hepatoblastoma, sarcoma de vena cava inferior y otros; b) diseminación linfática. Se establece una diseminación retrógrada del tumor a partir de linfáticos del mediastino, bastante habitual en el carcinoma de pulmón, mama y otros carcinomas, y c) contigüidad. Hay una invasión neoplásica por extensión tumoral directa, como en el carcinoma de esófago, pulmón, mama y otros del mediastino y tórax. Lo más habitual es que las MC sean múltiples y diseminadas por corazón y pericardio; la metástasis aislada es excepcional. Los carcinomas provocan metástasis en forma de nódulos múltiples, pequeños, blanquecinos, de consistencia dura y que histológicamente son iguales que el tumor primario. Los sarcomas causan metástasis en forma de infiltración difusa.

Clínica, diagnóstico y tratamiento

La sintomatología es variable y depende del lugar y extensión de asentamiento de las MC. Si existe afectación pericárdica puede producirse infiltración del mismo con cuadro de pericarditis o más comúnmente derrame pericárdico hemático o taponamiento cardíaco. Cuando el miocardio está invadido pueden aparecer arritmias auriculares, ventriculares o bloqueo auriculoventricular y también ángor por embolización tumoral coronaria o por compresión coronaria a partir del tumor metastásico. Los tumores que se introducen en la AD pueden causar un cuadro de ocupación de corazón derecho.

Para el diagnóstico, los ecocardiogramas transtorácico, bidimensional y transesofágico son el primer paso diagnóstico. La TAC y la RMN torácicas son fundamentales para constatar el tumor secundario y, sobre todo, para analizar otras estructuras del mediastino y del tórax. La única forma de asegurar el diagnóstico es la punción pericárdica o biopsia directa de la tumoración. Para biopsiar el saco pericárdico y corazón se puede llevar a cabo una toracotomía anterolateral izquierda limitada que permite la toma de muestra amplia y, además, la exploración de estructuras adyacentes. También se puede abordar el corazón por vía media epigástrica-subxifoidea que es muy poco traumática e incluso puede realizarse con anestesia local⁵⁰. Otra alternativa válida es la biopsia y exploración por vía toracoscópica videoasistida.

Dado el carácter diseminado de las MC y de la enfermedad neoplásica el tratamiento de los tumores cardíacos secundarios tiene en general muy malos resultados. Dependiendo del tipo histológico de tumor y su

radiosensibilidad se pueden realizar tratamientos combinados de radio y quimioterapia por vía sistémica o intrapericárdica (fluorouracilo, oro radiactivo o tetraciclinas). En casos de derrame pericárdico significativo o taponamiento cardíaco se realizan ventana y drenaje pericárdico. Los tumores intracavitarios derechos, a partir de extensión tumoral por la cava inferior, pueden operarse realizando cirugía combinada del tumor primario y extirpación tumoral en la AD bajo CEC. En general, ante un tumor cardíaco secundario no suele plantearse una cirugía cardíaca radical. No obstante, en casos seleccionados puede intentarse; así, Miralles et al⁶ en 2 casos de carcinoma metastásico (AI-AD-vena cava inferior, AD-vena cava inferior), realizaron extirpación completa e incompleta, respectivamente, con fallecimiento del primer caso al mes y del segundo a los 5 días. Moreno-Cabral et al⁵¹ publicaron la resección quirúrgica de un leiomiomasarcoma metastásico de VI, a partir de un leiomiomasarcoma uterino con supervivencia de la paciente a los 22 meses.

TUMOR CARCINOIDE

El tumor carcinoide es una neoplasia que deriva de las células del sistema endocrino difuso⁵². Pertenece a la familia de los tumores neurosecretorios o apudomas⁵³. Su localización más frecuente es el aparato digestivo y es más habitual en el intestino delgado, recto y apéndice y después en el estómago, ampolla de Water, divertículo de Meckel, esófago y vías biliares. También puede situarse en bronquio, ovario y testículo. Las células del tumor carcinoide son capaces de captar o reducir las sales de plata, es decir, son argirófilas o argentafines y específicamente tienen un potencial endocrino al poder secretar especialmente serotonina o 5-hidroxitriptamina (su metabolito en orina es el ácido 5-indolacético) y también 5-hidroxitriptófano, calicreínas, histamina, prostaglandinas, ACTH, insulina, MSH, catecolaminas, PTH, gonadotropinas y sustancia P⁵². Al microscopio óptico, el tumor está formado por unas células pequeñas con núcleo central, escasas mitosis y un citoplasma con gránulos; se trata de una tumoración vascularizada y las células argirófilas presentan positividad al reactivo Grimelius y Sevier-Mayer. Ultraestructuralmente las células contienen unos gránulos secretorios en su membrana. Inmunohistoquímicamente se produce una gran variabilidad pero en general presentan una reacción positiva a la queratina, serotonina, enolasa neuroespecífica, cromogranín A y B, secretoneurina, sinaptofisina, Leu-7 y neurofilamentos. Además, se han detectado hormonas peptídicas del tipo de la somatostatina, bombesina, péptido relajador de la gastrina, péptido relajador de la hormona del crecimiento, gastrina, polipéptido pancreático, VIP y calcitonina; excepcionalmente se ha observado también melanina⁵⁴. El carcinoide oncocítico es una variedad de carcinoide en el que las células tienen un citoplasma granular acidófilo muy abundante⁵⁴.

El tumor carcinoide nunca se localiza primariamente en el corazón y de forma muy excepcional presenta metástasis en el corazón y en el pericardio⁴⁹. Sin embargo, puede producirse una afectación cardíaca en un número considerable de pacientes con síndrome carcinoide y metástasis, especialmente hepáticas. Las lesiones cardíacas están relacionadas con la serotonina, bradicinina y otros mediadores y afectan al endocardio, especialmente del corazón derecho, así como a las válvulas tricúspide y pulmonar. Anatomopatológicamente, se aprecia un depósito de tejido fibroso debajo del endotelio que puede provocar un engrosamiento de la pared del VD y de las válvulas tricúspide y pulmonar, lo que puede producir estenosis o doble lesión valvular. Los enfermos con gran afectación del endocardio del VD pueden cursar con un cuadro de miocardiopatía restrictiva. Ocasionalmente puede estar interesado el endocardio del corazón izquierdo y la válvula mitral, en especial si existe un defecto septal auricular y un cortocircuito derecho-izquierdo. En algunos pacientes se ha descrito fibrosis pericárdica⁵². Por tratarse de un tumor, aun con la presencia de metástasis, de crecimiento muy lento, en casos seleccionados de pacientes sintomáticos se recurre al tratamiento quirúrgico para aliviar la sintomatología y alargar la vida. Generalmente se realiza recambio valvular tricúspide y/o comisurotomía o recambio valvular pulmonar bajo CEC. Lundin et al⁵⁵ publicaron 4 casos de recambio valvular tricúspide con 1 fallecimiento postoperatorio y 3 supervivientes a los 10, 12 y 18 meses, respectivamente. Estos autores⁵⁵, en una revisión de la bibliografía, comunican 31 casos más operados. Otra alternativa en situaciones especiales es la paliación mediante valvuloplastia percutánea con balón de las válvulas tricúspide y pulmonar⁵⁶.

AGRADECIMIENTO

El autor expresa su reconocimiento y agradecimiento al Dr. C. Santana, del Servicio de Anatomía Patológica del Hospital Nuestra Señora del Pino, por sus consejos y enseñanzas y por revisar los aspectos anatomopatológicos del trabajo.

BIBLIOGRAFÍA

1. McAllister HA, Fenoglio JJ. Tumors of the cardiovascular system. Atlas of Tumor Pathology. Washington: Armed Forces Institute of Pathology, 1978; 73-119.
2. Thomas ChR, Johnson GW, Stoddard MF, Clifford S. Primary malignant cardiac tumors: update 1982. *Med Pediatr Oncol* 1992; 20: 519-531.
3. Reece JL, Cooley DA, Frazier OH, Hallman GL, Powers PL, Montero CG. Cardiac tumors. Clinical spectrum and prognosis of lesions other than classical benign mixoma in 20 patients. *J Thorac Cardiovasc Surg* 1984; 88: 439-446.
4. Dein JR, Frist WH, Stinson EB, Miller DG, Baldwin JS, Oyer PE et al. Primary cardiac neoplasms. Early and late results of surgical treatment in 42 patients. *J Thorac Cardiovasc Surg* 1987; 93: 502-511.
5. Murphy MC, Sweeney MS, Putnam JB, Walker WE, Frazier OH,

- Ott DA et al. Surgical treatment of cardiac tumors: a 25 years experience. *Ann Thorac Surg* 1990; 49: 612-618.
6. Miralles A, Bracamonte L, Soncul H, Díaz del Castillo R, Akhtar R, Bors V et al. Cardiac tumors: clinical experience and surgical results in 74 patients. *Ann Thorac Surg* 1991; 52: 886-895.
 7. Putnam JB, Sweeney MS, Colon R, Lanza LA, Frazier OH, Cooley DA. Primary cardiac sarcomas. *Ann Thorac Surg* 1991; 51: 906-910.
 8. Grande AM, Ragni T, Viganó M. Primary cardiac tumors. A clinical experience of 12 years. *Tex Heart Inst J* 1993; 20: 223-230.
 9. Saint-Florent G, Vanetti A, Chonbrac P, Alhomme P, Bical R, Vasselín M et al. A primary malignant tumor of the mitral valve with surgical remouval. *J Thorac Cardiovasc Surg* 1969; 58: 71-78.
 10. Sanondos G, Reed GE. Primary cardiac sarcoma. *J Thorac Cardiovasc Surg* 1972; 63: 482-485.
 11. Murtra M, Mestres Ca, Igual A, Cubells J, Espinosa M, Benasco C et al. Primary liposarcoma of the right ventricle and pulmonary artery: surgical excision and replacement of the pulmonic valve by a Bjork-Shiley tilting disk valve. *Thorac Cardiovasc Surg* 1983; 31: 172-177.
 12. Ormerod OJM, Spratt PM, Lewis NP, Wallwork J. Primary angiosarcoma of the heart mimicking a left atrial mixoma. *Thorax* 1984; 39: 798-799.
 13. Nzayinabaho K, Noel H, Brohet C, Cosyns J, Reding R, Sonnet J et al. Primary cardiac liposarcoma simulating a left atrial mixoma. *Thorac Cardiovasc Surg* 1985; 33: 193-195.
 14. Barriales V, Busta MA, Sieres M, Moreno A, Gosálbez F, Rivas A et al. Rbdomiosarcoma de aurícula derecha: presentación de un caso. *Rev Esp Cardiol* 1986; 39: 86-89.
 15. Lee J, Cheung KL, Wong R, Mok CK, Khin MA. Malignant fibrous histiocytoma of left atrium. *J Thorac Cardiovasc Surg* 1987; 94: 450-452.
 16. Sholler GF, Hawker RE, Nunn GR, Bale P, Bergin M. Primary left ventricular rhabdomyosarcoma in a child: noninvasive assessment and successful resection of a rare tumor. *J Thorac Cardiovasc Surg* 1987; 93: 456-472.
 17. Allam Ch, Shikhani A, Slim MS, Takla L, Malouf JF. Primary angiosarcoma of the heart. A case report and review of the english literature. *Vasc Surg* 1987; 1: 144-148.
 18. Schmekel B, Landelius J, Aberg T, Enghoff E. Extensive surgery for left atrial leiomyosarcoma diagnosed by echocardiography. *Scand J Thorac Cardiovasc Surg* 1987; 21: 277-279.
 19. Abad C, Mestres CA, Closas J, Coca A, Ribalta MT, Bombí JA. Sarcoma cardíaco primario. Presentación de tres casos. *Revista Española de Cirugía Cardíaca, Torácica y Vascular (CTV)* 1988; 6: 244-248.
 20. Abad C, Margarit C, Alos LI, Ribalta MT, Mont LI, Paré JC. Resección con éxito de un fibrosarcoma primario de aurícula izquierda. Valor del ecocardiograma bidimensional en el diagnóstico clínico. *Rev Esp Cardiol* 1989; 42: 211-213.
 21. Rosenkranz ER, Murphy DJ. Diagnosis and neonatal resection of righth atrial angiosarcoma. *Ann Thorac Surg* 1994; 57: 1.014-1.015.
 22. Aravot DJ, Banner NR, Madden B, Aranki S, Khaghani A, Fitzgerald M et al. Primary cardiac tumors. Is there a place for cardiac transplantation? *Eur J Cardio-thorac Surg* 1989; 3: 521-524.
 23. Horn M, Phebus C, Blatt J. Cancer chemotherapy after solid organ transplantation. *Cancer* 1990; 66: 1.468-1.471.
 24. Siebenmann R, Jenni R, Makek M, Oelz O, Turina M. Primary sinovial sarcoma of the heart treated by heart transplantation. *J Thorac Cardiovasc Surg* 1990; 99: 566-567.
 25. Armitage JM, Kormos RI, Griffith BP, Fricken FJ, Hardesty RL. Heart transplantation in patients with malignant disease. *J Heart Transplant* 1990; 9: 627-630.
 26. Crespo MC, Pulpon LA, Pradas G, Serrano S, Segovia J, Vegazo I et al. Heart transplantation for cardiac angiosarcoma: should its indication be questioned? *J Heart Lung Transplant* 1993; 12: 527-530.
 27. Aufiero TX, Pae WE, Clemson BS, Pawlush DG, Davis D. Heart transplantation for tumor. *Ann Thorac Surg* 1993; 56: 1.174-1.176.
 28. Yuh DD, Kubo SH, Francis MD. Primary cardiac lymphoma treated with orthotopic heart transplantation: a case report. *J Heart Lung Transplant* 1994; 13: 538-542.
 29. Enzinger FM, Weiss SW. *Soft tissue tumors*. St. Louis: Mosby, 1995; 641-656.
 30. Rosai J. *Akerman's Surgical Pathology*. St. Louis: Mosby, 1996; 2.077-2.087.
 31. Enzinger FM, Weiss SW. *Soft tissue tumors*. St. Louis: Mosby, 1995; 539-568.
 32. Rosai J. *Akerman's Surgical Pathology*. St. Louis: Mosby, 1996; 2.034-2.053.
 33. Rosai J. *Akerman's Surgical Pathology*. St. Louis: Mosby, 1996; 2.076-2.077.
 34. Enzinger FM, Weiss SW. *Soft tissue tumors*. St. Louis: Mosby, 1995; 491-521.
 35. Rosai J. *Akerman's Surgical Pathology*. St. Louis: Mosby, 1996; 2.053-2.060.
 36. Enzinger FM, Weiss SW. *Soft tissue tumors*. St. Louis: Mosby, 1995; 431-465.
 37. Enzinger FM, Weiss SW. *Soft tissue tumors*. St. Louis: Mosby, 1995; 431-465.
 38. Sheffield EA, Corrin B, Addis BJ, Gelder C. Synovial sarcoma of the heart arising from a so-called mesothelioma of the atrio-ventricular node. *Histopathology* 1987; 12: 191-192.
 39. Enzinger FM, Weiss SW. *Soft tissue tumors*. St. Louis: Mosby, 1966; 757-765.
 40. Fechner RE, Mills SE. *Tumors of the bones and joints*. Atlas of Tumor Pathology. Washington: Armes Forces Institute of Pathology, 1992; 38-73.
 41. Rosai J. *Akerman's Surgical Pathology*. St. Louis: Mosby, 1996; 2.088-2.090.
 42. Antman KH, Pass HI, DeLaney T, Li FP, Corson J. Benign and malignant mesothelioma. En: De Vita VT, Hemnans S, Rosenberg SA, editores. *Cancer. Principles and practice of oncology*. Filadelfia: JB Lippincott, 1993; 1.489-1.508.
 43. Rosai J. *Akerman's Surgical Pathology*. St. Louis: Mosby, 1996; 338-345.
 44. Enzinger FM, Weiss SW. *Soft tissue tumors*. St. Louis: Mosby, 1995; 787-810.
 45. Nand S, Mullen GM, Lonchyna VA, Moncada R. Primary lymphoma of the heart. Prolonged survival with early systemic therapy in a patient. *Cancer* 1991; 68: 2.289-2.292.
 46. Kelsey RC, Saker A, Morgan M. Cardiac lymphoma in a patient with AIDS. *Ann Intern Med* 1991; 115: 370-371.
 47. Rosai J. *Akerman's Surgical Pathology*. St. Louis: Mosby, 1995; 442-469.
 48. Rosai J. *Akerman's Surgical Pathology*. St. Louis: Mosby, 1995; 1.499-1.502.
 49. Hall RJ, McAllister HA, Cooley DA, Frazier OH. Neoplastic heart disease. En: Schlant RC, Alexander RW, editores. *Hurst's The Heart*. Nueva York: Mc Graw Hill, 1994; 2.019-2.029.
 50. Abad C, Mulet J, Trillo M, Feijoo J, Díaz J, Flórez-Estrada T et al. Acceso quirúrgico al corazón por vía epigástrica-subxifoidea. Ventajas de la técnica quirúrgica. *Cir Esp* 1991; 50: 344-348.
 51. Moreno-Cabral RJ, Fukuyama O, Powell WS, Gold S, McNamara JJ. Surgical resection of giant metastatic leiomyosarcoma of the heart. *J Thorac Cardiovasc Surg* 1987; 94: 447-449.
 52. Marañón Cabello A. Síndrome carcinoide. En: Farreras P, Rozman C, editores. *Farreras-Rozman Medicina Interna*. Madrid: Mosby-Doyma, 1995; 2.143-2.146.
 53. Moertel CG. Gastrointestinal carcinoid tumors and the malignant carcinoid syndrome. En: Sleisenger MH, Fordtran JS, editores. *Gastrointestinal disease*. Filadelfia: WB Saunders, 1993; 1.363-1.378.
 54. Rosai J. *Akerman's Surgical Pathology*. St. Louis: Mosby, 1995; 392-398.
 55. Lundin L, Hansson HE, Landelius J, Oberg K. Surgical treatment of carcinoid heart disease. *J Thorac Cardiovasc Surg* 1990; 100: 552-561.
 56. Oñate A, Alcibar J, Inguanzo R, Peña N, Gochi R. Balloon dilatation of tricuspid and pulmonary valves in carcinoid heart disease. *Tex Heart Inst J* 1993; 20: 115-119.