

## IMÁGENES EN MEDICINA CARDIOVASCULAR

### Síndrome de Lutembacher

Nicasio Pérez-Castellano, Miguel Ángel García-Fernández y Juan Luis Delcán

Servicio de Cardiología. Hospital Gregorio Marañón. Madrid.

*cardiopatía reumática/ estenosis mitral/ síndrome de Lutembacher*

Mujer de 47 años con historia de fiebre reumática, que ingresó por fatiga, disnea paroxística nocturna y edemas pretibiales. Durante su hospitalización se le diagnosticó de síndrome de Lutembacher (estenosis

mitral reumática asociada a comunicación interauricular tipo *ostium secundum*) mediante ecocardiografía transtorácica y transesofágica.

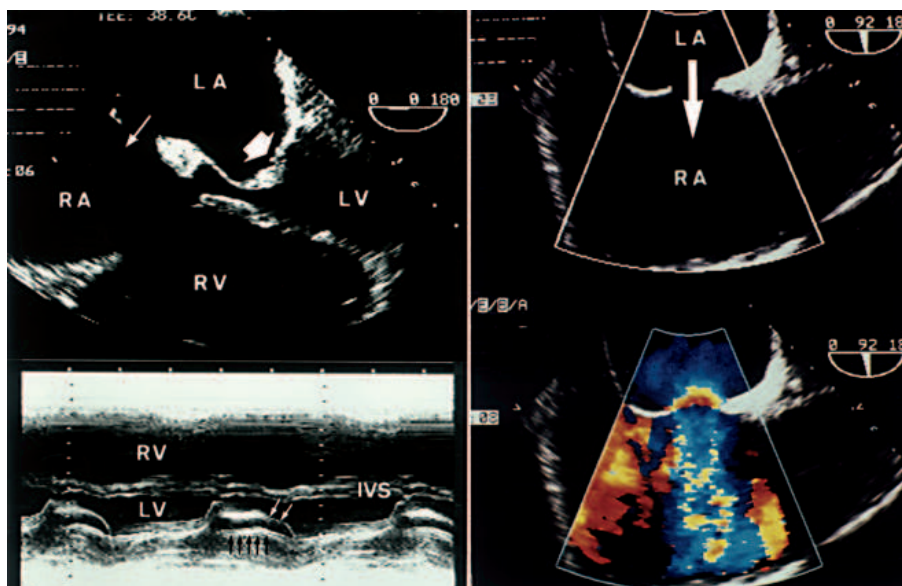


Figura. Superior izquierda: ecocardiograma transesofágico, proyección de 4 cámaras. Estenosis de la válvula mitral con doming marcado de la valva anterior. No se aprecia una clara calcificación de la válvula (flecha gruesa). El área valvular mitral calculada mediante la ecuación de continuidad fue de  $1 \text{ cm}^2$ . La comunicación interauricular tipo ostium secundum se aprecia claramente (flecha fina). Inferior izquierda: ecocardiograma transtorácico en modo M, proyección paraesternal de eje largo. Disminución de la pendiente E-F de la valva anterior mitral (flechas blancas) y movimiento anterior de la valva posterior (flechas negras). Dilatación del ventrículo derecho. Superior derecha: visualización de la comunicación interauricular tipo ostium secundum mediante ecocardiografía transesofágica. La flecha pasa a través del defecto desde la aurícula izquierda hasta la aurícula derecha. Inferior derecha: la misma imagen con Doppler-color. En la aurícula derecha se aprecia el cortocircuito izquierda a derecha como un flujo multicolor de alta velocidad con fenómeno de aliasing. En el lado izquierdo del defecto se aprecia la aceleración proximal del flujo con las superficies de isovelocidad en forma de arco iris. El cociente de flujo pulmonar/sistémico fue 2.1; LA: aurícula izquierda; RA: aurícula derecha; LV: ventrículo izquierdo; RV: ventrículo derecho; IVS: septo interventricular.

Correspondencia: Dr. N. Pérez-Castellano.  
Servicio de Cardiología. Hospital Gregorio Marañón.  
Dr. Esquerdo, 46. 28007 Madrid.

(Rev Esp Cardiol 1998; 51: 762)