

Mixoma ventricular izquierdo aislado descubierto casualmente por ecocardiografía

Antonio Ramírez Moreno, Manuel Anguita Sánchez, Juan C. Castillo Domínguez, Juan R. Siles Rubio, Manuel Franco Zapata, Jaime Casares Mediavilla y Federico Vallés Belsué

Servicio de Cardiología. Hospital Universitario Reina Sofía. Córdoba.

ecocardiografía/ mixoma/ tumores cardíacos

Describimos el caso de un paciente joven en quien la ecocardiografía bidimensional, realizada por presentar episodios de palpitaciones, descubrió la presencia de una pequeña masa móvil en el interior del ventrículo izquierdo, implantada en su pared posterior. Se realizó una ecocardiografía transesofágica que confirmó los hallazgos previos, descartando la afectación de la válvula mitral y estructuras asociadas. El paciente fue intervenido bajo circulación extracorpórea, extirpándose la masa por vía de una atriotomía derecha accediendo a la cavidad ventricular izquierda a través del septo interauricular, sin ninguna complicación durante el período postoperatorio. En el estudio histológico se demostró que se trataba de un mixoma típico. El interés del caso radica en la infrecuencia de la localización ventricular del mixoma, así como en la utilidad de la ecografía bidimensional en la detección del tumor, incluso en ausencia de síntomas y signos clínicos, previniendo las peligrosas complicaciones embólicas, que con frecuencia representan el primer signo de enfermedad neoplásica.

ISOLATED LEFT VENTRICULAR MYXOMA DISCOVERED INCIDENTALLY BY ECHOCARDIOGRAPHY

We describe the case of a young patient in whom two-dimensional echocardiography, performed because of episodes of palpitations, discovered the presence of a small mass in the left ventricle, attached to the posterior wall. Transesophageal echocardiography was performed to further assess the mass's attachments and to verify the lack of involvement of the mitral valve and its associated structures. The patient had a cardiopulmonary bypass, surgery and the mass was removed approaching into the left ventricular cavity through the atrial septum via a right atriotomy, without any complication during the postoperative period. In the histologic study the mass appeared to be a typical myxoma. This case has a great interest because the ventricular location of the myxoma is unusual; and because the use of two-dimensional echocardiography, even in the absence of significant symptoms and/or signs, avoided dangerous embolic complications, which often represent the first sign of this neoplastic pathology.

(*Rev Esp Cardiol* 1998; 51: 763-765)

INTRODUCCIÓN

Los mixomas cardíacos ocurren raramente, a pesar de ser el tumor primario del corazón observado con mayor frecuencia, constituyendo el 30-50% del total en la mayoría de las series¹. La aurícula izquierda es su localización más común, siendo de tres a cuatro veces más frecuente que en la aurícula derecha. La inciden-

cia en los ventrículos izquierdo y derecho es similar, con aproximadamente el 2,5% a 4% de todos los mixomas. Los mixomas ventriculares suelen ser pediculados, en oposición a los mixomas auriculares más frecuentemente de estructura sésil. Los mixomas del ventrículo izquierdo suelen observarse en un grupo de población más joven que los mixomas localizados en otras cámaras cardíacas^{2,3}. Los síntomas y signos clínicos producidos por el mixoma cardíaco incluyen múltiples manifestaciones sistémicas inespecíficas, fenómenos embólicos, disfunción valvular u obstrucción de las cavidades cardíacas. Los mixomas durante mucho tiempo pueden permanecer asintomáticos pero una vez diagnosticados deben extirparse sin demora, puesto que el paciente está expuesto a complicaciones graves.

Correspondencia: Dr. A. Ramírez Moreno.
Servicio de Cardiología. Hospital Reina Sofía.
Avda. Menéndez Pidal, s/n. 14005 Córdoba.

Recibido el 12 de septiembre de 1997.
Aceptado para su publicación el 28 de enero de 1998.

CASO CLÍNICO

Un varón de 33 años de edad sin antecedentes patológicos de interés fue remitido para la realización de estudio ecocardiográfico por presentar episodios esporádicos de palpitaciones en los últimos dos años, sin otra sintomatología asociada. Su corazón fue estructural y funcionalmente normal, excepto por la presencia de una pequeña masa homogénea de 2 x 2 cm (fig. 1), pediculada y móvil en el interior del ventrículo izquierdo, originada en su pared posterior con una base de implantación estrecha en íntimo contacto con el aparato subvalvular mitral, que no provocaba anomalías significativas del flujo mitral demostrables mediante estudio Doppler continuo, pulsado y color. El examen físico fue normal. El estudio analítico, radiografía de tórax y electrocardiograma también resultaron normales. Se realizó estudio ecocardiográfico transesofágico para visualizar la zona de implantación y demostrar la ausencia de afectación estructural y funcional del aparato subvalvular mitral, confirmándose los hallazgos del es-

tudio transtorácico previo. No se observaron tumores adicionales en ninguna otra cámara cardíaca.

Se efectuó intervención por toracotomía media transesternal, bajo circulación extracorpórea, con canulación de ambas cavas y métodos de protección miocárdica habituales, accediendo a la cavidad ventricular izquierda a través del septo interauricular por vía de una atriotomía derecha. La válvula mitral fue normal. El tumor fue extirpado y el pedículo fue rasurado a la altura del endocardio de la pared posterior ventricular izquierda con precaución de no lesionar el músculo papilar posterior que se encontraba en íntimo contacto. En el análisis histológico subsecuente se demostraron las características típicas del mixoma.

DISCUSIÓN

Este caso presenta varias notas relevantes. Es de destacar que el tumor se descubrió de forma casual en un estudio rutinario por episodios esporádicos de palpitaciones, previniendo con su extirpación el riesgo potencial de complicaciones graves. Los mixomas son tumores histológicamente benignos, pero deben considerarse potencialmente mortales por su posición estratégica. Nuestro caso presenta una localización infrecuente del mixoma cardíaco. Recientemente se han publicado varios artículos sobre mixomas ventriculares, alguno de ellos de rápido crecimiento⁴, y en otra ocasión relacionado con el síndrome de Carney, que consiste en manchas cutáneas, hiperactividad endocrina y mixomas tanto cardíacos como de otras localizaciones⁵. Las manifestaciones clínicas de los mixomas cardíacos dependen en gran medida de su localización, aproximadamente el 10% de los pacientes se mantienen asintomáticos y en el 30% de los casos la semiología es poco importante o inespecífica; el 60% de los pacientes presentan signos y síntomas obstructivos, embólicos y/o constitucionales, que constituyen la tríada clásica de presentación de estos tumores. Mientras que los mixomas auriculares se asocian frecuentemente con manifestaciones de enfermedad sistémica como pérdida de peso, fatiga, fiebre, anemia, leucocitosis y elevación de la velocidad de sedimentación globular, estos síntomas y signos no suelen estar presentes en pacientes con mixomas ventriculares². Obviamente ciertos aspectos clínicos del mixoma auricular, como obstrucción al llenado ventricular izquierdo y soplo diastólico, están ausentes en pacientes con un mixoma ventricular. Las manifestaciones clínicas del mixoma ventricular son frecuentemente fenómenos embólicos, síncope y obstrucción al flujo de salida del ventrículo izquierdo que provoca un soplo sistólico⁶. La ecocardiografía transesofágica resulta útil en el diagnóstico diferencial de los tumores intracardíacos benignos y malignos, ya que muestra con mayor claridad la presencia y extensión de las masas cardíacas, distingue mejor entre localización pericárdica, intra-

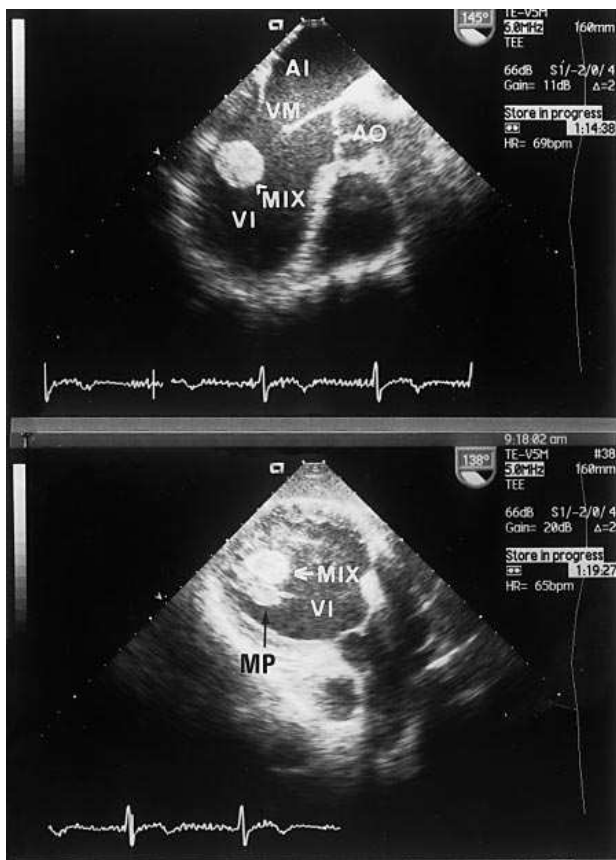


Fig. 1. Imagen superior: visión transesofágica plano longitudinal en la que se observa la configuración pediculada de la masa ventricular izquierda. Imagen inferior: visión transgástrica plano transversal demostrando un íntimo contacto entre el tumor y el aparato subvalvular mitral; AI: aurícula izquierda; AO: aorta; MIX: mixoma; MP: músculo papilar posteromedial; VI: ventrículo izquierdo; VM: válvula mitral.

mural o intracavitaria, permite obtener detalles estructurales y en algunos casos, puede indicar la composición del tejido tumoral. La mayor calidad de imagen del estudio transefágico comparada con la ecocardiografía transtorácica debe realzar la importancia de ambas exploraciones en la evaluación preoperatoria de los tumores cardíacos para determinar con precisión el tamaño, la zona de implantación tumoral y comprobar la posible afectación de estructuras vecinas, lo que podría influir en el procedimiento quirúrgico. Además, ocasionalmente se han publicado casos de mixomas multifocales, por lo que deben buscarse tumores adicionales en todos los pacientes con sospecha de mixoma⁷. El diagnóstico de mixoma cardíaco conlleva siempre una indicación quirúrgica de carácter preferente-urgente, dado el alto índice de complicaciones embólicas o sincopales que se pueden presentar, con una mortalidad que alcanza hasta el 10% de los pacientes en lista de espera. Los mixomas de localización ventricular no requieren una extirpación completa de la pared ventricular, ya que con resecciones más limitadas no se han observado recidivas⁸.

BIBLIOGRAFÍA

1. McAllister HA. Primary tumors and cysts of the heart and pericardium. En: Harvey WP, editor. Current problems in cardiology. Chicago: Year Book Medical Publishers, Inc., 1979.
2. Meller J, Teichholz LE, Pichard AD, Matta R, LitWol R, Herman MV. Left ventricular myxoma; echocardiographic diagnosis and review of the literature. *Am J Med* 1977; 63: 816-823.
3. Wrisley D, Rosenberg J, Giambartolomei A, Levy Y, Turiello C, Antonini T. Left ventricular myxoma discovered incidentally by echocardiography. *Am Heart J* 1991; 121: 1.554-1.555.
4. Artel B, Colvin SB, Kronzon Y. Rapid growth rate of an apical left ventricular myxoma. *Am Heart J* 1996; 131: 820-822.
5. Koh WH, Chuah SC, Chng HH. Left ventricular myxoma adrenal tumour and cutaneous vasculitis. A case report. *Singapore Med J* 1995; 36: 328-330.
6. Reinen K. Cardiac myxomas. *N Engl J Med* 1995; 333: 1.610-1.617.
7. Salcedo E, Cohen GI, White RD, Davidson MB. Cardiac tumors: Diagnosis and management. *Curr Probl Cardiol* 1992; 17: 75-138.
8. Bartolotti U, Maraglino G, Rubino M, Santini F, Mazzuco A, Fasoli G et al. Surgical excision of intracardiac myxomas: a 20-year follow-up. *Ann Thorac Surg* 1990; 8: 673-6 82.