

Cartas científicas

Dispositivo V-Wave para el tratamiento de la insuficiencia cardíaca. Experiencia inicial en Europa**The V-Wave Device for the Treatment of Heart Failure. Initial Experience in Europe****Sr. Editor:**

La insuficiencia cardíaca izquierda es la manifestación final de cardiopatías de diversa etiología que cursan con disfunción del ventrículo izquierdo, entre las que destaca la cardiopatía isquémica¹. Gracias a los avances en su tratamiento la prevalencia es creciente, pero su curso natural se asocia a una continua disminución de la calidad de vida y a rehospitalizaciones, con una mortalidad precoz². Estudios previos han demostrado que un estricto control de la presión auricular izquierda se asocia a una mejoría en la función ventricular y la clase funcional, lo que indica un potencial de mejoría en el pronóstico mediante esta estrategia¹. El dispositivo V-Wave (V-Wave Ltd, Or Akiva, Israel) se basa en este concepto y en experiencias anteriores en la creación de cortocircuitos interauriculares para el alivio de pacientes con

cardiopatías congénitas o con sistemas de asistencia ventricular mecánica³⁻⁵. Está constituido por un marco de nitinol con forma de reloj de arena que tiene un recubrimiento de un polímero de politetrafluoroetileno en su lado izquierdo y una válvula con tres velos de pericardio bovino en el lado derecho, para prevenir embolias paradójicas y el cierre precoz del cortocircuito, lo que permite una disminución permanente de la presión auricular izquierda (figura).

El primer caso se describió en Canadá⁶ y recientemente esta tecnología se ha introducido en Europa al realizar con éxito los dos primeros implantes bajo la aprobación de la Agencia Española de Medicamentos y Productos Sanitarios. Los criterios de selección para este estudio *First-in-man* aparecen resumidos en la tabla. Se ha realizado una detallada evaluación clínica (i.e., *Kansas City Cardiomyopathy Questionnaire* [KCCQ]) y funcional (test de los 6 minutos), se ha determinado la fracción aminoterminal del péptido natriurético cerebral (NT-proBNP) y se ha realizado cateterismo cardíaco derecho.

El primer paciente fue un varón de 73 años de edad con cardiopatía isquémica crónica revascularizada parcialmente, portador de desfibrilador con terapia de resincronización.

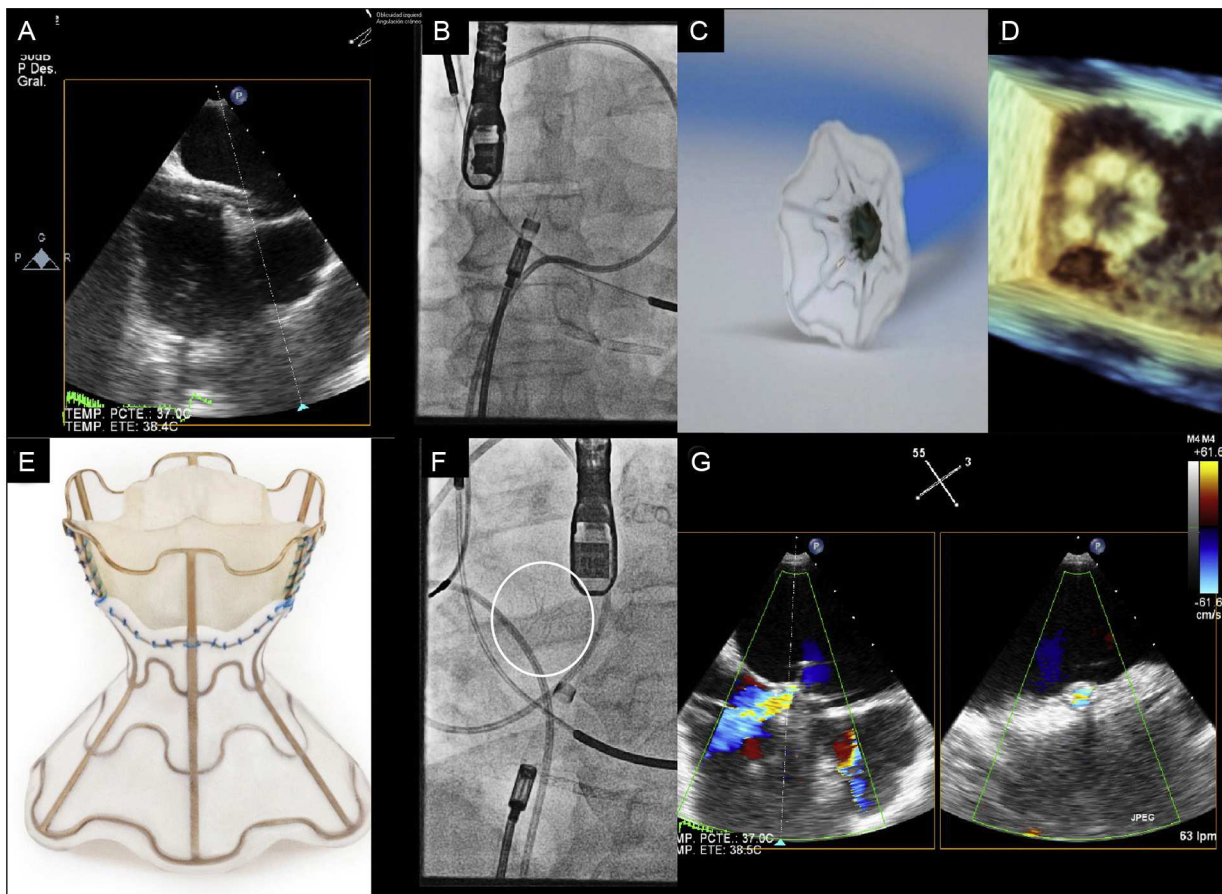


Figura. A: paso de la vaina hasta la aurícula izquierda por la *fossa ovalis*. B, C y D: imagen angiográfica (B), en banco de pruebas (C) y mediante ecocardiografía 3 D (D) de la apertura de la parte izquierda del dispositivo en la aurícula izquierda. E, F y G: imágenes en banco de pruebas (E), angiográfica (F) y ecocardiográfica con Doppler color (G) del dispositivo V-Wave desplegado.

Tabla

Resumen de los criterios de inclusión y exclusión de pacientes candidatos a implante del dispositivo V-Wave en el estudio *First-in-man*

Pacientes con miocardiopatía isquémica/no isquémica crónica en clase III de la *New York Heart Association* o bien en clase IV seguida de forma ambulatoria, estadio C del *American College of Cardiology* / *American Heart Association*; con los siguientes criterios de inclusión/exclusión:

Criterios de inclusión:

1. Mayor dosis tolerada de fármacos indicados por las guías para el tratamiento de la insuficiencia cardiaca.
2. Resincronización cardiaca (si indicada) al menos 90 días antes.
3. Desfibrilador implantable (si indicado) al menos 30 días antes.
4. Fracción de eyección ventricular izquierda > 15% y ≤ 40%.
5. Los siguientes parámetros de cateterismo derecho: PCP ≥ 15 y ≤ 28 mmHg, PAD > 4 y ≤ 11 mmHg, gradiente medio PCP-PAD ≤ 16 mmHg.
6. NT-proBNP > 1.500 pg/ml.
7. Firma de consentimiento informado especificando riesgos (del acceso femoral, la punción transeptal, el propio dispositivo, la anestesia y la ecocardiografía transesofágica).

Criterios de exclusión:

1. Disfunción ventricular derecha grave.
2. Hipertensión pulmonar grave (PAP sistólica > 70 mmHg).
3. Valvulopatía grave.
4. Trasplante cardiaco previsto en los próximos 6 meses.
5. Espesor del tabique a nivel de la *fossa ovalis* > 3 mm.
6. Enfermedad maligna activa.
7. Bypass coronario, ICP o infarto agudo de miocardio en los 90 días previos.
8. Alteración de la coagulación.
9. Ictus en los 6 meses previos.
10. Fibrilación auricular persistente/permanente.
11. Trombo intraventricular.
12. Acceso venoso femoral o vena cava inferior no permeable.
13. Contraindicación para ecocardiografía transesofágica.
14. Enfermedad ventilatoria pulmonar grave.
15. Esperanza de vida menor de 1 año por causas no cardiovasculares.

ICP: intervención coronaria percutánea; NT-proBNP: fracción aminoterminal del péptido natriurético cerebral; PAD: presión arterial diastólica; PAP: presión arterial pulmonar; PCP: presión capilar pulmonar.

Presentaba disfunción ventricular izquierda grave (24%), insuficiencia mitral moderada (II/IV) y aceptable función ventricular derecha (desplazamiento sistólico del plano del anillo tricuspídeo [TAPSE, *tricuspid annular plane systolic excursion*] de 14 mm). Recorrió 253 metros en el test de los 6 minutos, la puntuación del KCCQ fue de 35,42 y el cateterismo cardiaco derecho mostró un gasto cardiaco de 3,5 l/min, una presión capilar pulmonar de 26 mmHg y una presión en la aurícula derecha de 10 mmHg. El NT-proBNP fue de 3.341 pg/ml.

El segundo paciente fue un varón de 70 años de edad diagnosticado de miocardiopatía dilatada de origen isquémico revascularizada mediante cirugía y percutáneamente, portador de desfibrilador. Presentaba disfunción ventricular izquierda grave (28%), con insuficiencia mitral moderada (II/IV) y TAPSE de 19 mm. En el test de los 6 minutos recorrió 236 metros, la puntuación del KCCQ fue de 42,45 y el cateterismo cardiaco derecho mostró un gasto cardiaco de 4,8 l/min, una presión capilar pulmonar de 16 mmHg y una presión en la aurícula derecha de 5 mmHg. El NT-proBNP fue de 1.526 pg/ml.

Ambos pacientes, a pesar de recibir un tratamiento médico óptimo y altas dosis de diuréticos (120 mg y 80 mg, respectivamente), presentaban disnea en clase funcional III de la *New York Heart Association* (NYHA) y ortopnea. De acuerdo con un comité de expertos en insuficiencia cardiaca y tras firmar el consentimiento informado, se decidió el implante del dispositivo V-Wave. El procedimiento se llevó a cabo bajo anestesia general para una mejor tolerancia del ecocardiograma transesofágico. A través de un abordaje venoso femoral se accedió a la aurícula derecha, se realizó punción transeptal a nivel de la *fossa ovalis* y se posicionó en la aurícula izquierda una vaina de 14 Fr (figura A-D). El dispositivo unido al catéter de liberación se empujó a través de la vaina hasta

abrir su primera porción en la parte media de la aurícula izquierda. Tras comprobar la correcta aposición al tabique, el dispositivo se desenganchó del catéter de liberación y, tras una ligera tracción de la vaina, se produjo la apertura de la segunda parte del dispositivo en la aurícula derecha y se aseguró su correcta sujeción en el tabique interauricular (figura E-G; véase el vídeo del material suplementario). Tras el implante, el cortocircuito izquierda-derecha se evidenció inmediatamente por ecocardiograma transesofágico en ambos casos (figura G). Ambos pacientes fueron dados de alta a las 24 horas del procedimiento, sin complicaciones, bajo pauta de anticoagulación oral durante 3 meses, periodo durante el cual, por protocolo, no se realizaron otras modificaciones terapéuticas.

A los 3 meses de seguimiento, el dispositivo V-Wave estaba permeable y ambos pacientes se encontraban en clase funcional II de la NYHA, sin ortopnea y con una puntuación en el KCCQ de 62,5 y 63,54, respectivamente. Esta mejoría era evidente también en parámetros objetivos, como un aumento del 27,3% y el 19,0% en la distancia del test de los 6 minutos, unos valores de NT-proBNP de 2.663 pg/ml y 1.129 pg/ml, gasto cardiaco de 4,6 l/min y presión capilar pulmonar de 23 mmHg para el primer paciente (Qp:Qs = 1,3) y de 5,2 l/min y 12 mmHg para el segundo (Qp:Qs = 1,2). Los prometedores resultados de esta nueva línea terapéutica deberán ser validados a largo plazo.

Agradecimientos

A los doctores Gimeno, López, Arnold, de la Fuente, Urueña, Pastor y Mota, por su vital contribución al éxito de este proyecto.

CONFLICTO DE INTERESES

J. Rodés-Cabau es consultor para V-Wave Ltd.

MATERIAL SUPLEMENTARIO



Se puede consultar material suplementario a este artículo en su versión electrónica disponible en [doi:10.1016/j.recesp.2015.04.015](https://doi.org/10.1016/j.recesp.2015.04.015).

Ignacio J. Amat-Santos^{a,*}, Luis Nombela-Franco^b, Bruno García^c, Javier Tobar^a, Josep Rodés-Cabau^d y José A. San Román^a

^aInstituto de Ciencias del Corazón (ICICOR), Hospital Clínico Universitario, Valladolid, España

^bServicio de Cardiología, Hospital Clínico Universitario San Carlos, Madrid, España

^cServicio de Cardiología, Hospital Universitario Vall d'Hebron, Barcelona, España

^dDepartament de Cardiologie, Institute de Cardiologie et Pneumologie de Québec (IUCPQ), Québec City, Québec, Canadá

* Autor para correspondencia:

Correo electrónico: ijamat@gmail.com (I.J. Amat-Santos).

On-line el 14 de julio de 2015

BIBLIOGRAFÍA

1. Ritzema J, Troughton R, Melton I, Crozier I, Doughty R, Krum H, et al. Hemodynamically guided home self-therapy in severe heart failure patients. *Circulation*. 2010;121:1086-95.

- Avanzas P, Bayés-Genís A, Pérez de Isla L, Sanchis J, Heras M. Innovación en cardiología: introducción. Rev Esp Cardiol. 2013;66:133.
- Danon S, Levi DS, Alejos JC, Moore JW. Reliable atrial septostomy by stenting of the atrial septum. Catheter Cardiovasc Interv. 2005;66:408-13.
- Seib PM, Faulkner SC, Erickson CC, Van Devanter SH, Harrell JE, Fasules JW, et al. Blade and balloon atrial septostomy for left heart decompression in patients with severe ventricular dysfunction on extracorporeal membrane oxygenation. Catheter Cardiovasc Interv. 1999;46:179-86.
- Gossett JG, Rocchini AP, Lloyd TR, Graziano JN. Catheter-based decompression of the left atrium in patients with hypoplastic left heart syndrome and restrictive

- atrial septum is safe and effective. Catheter Cardiovasc Interv. 2006;67:619-24.
- Amat-Santos IJ, Bergeron S, Bernier M, Allende R, Barbosa H, Urena M, et al. Left-atrial decompression through unidirectional left-to-right interatrial shunt for the treatment of left heart failure: first-in-man experience with the V-Wave device. Eurointervention. 2015;10:1127-31.

<http://dx.doi.org/10.1016/j.recesp.2015.04.015>

Implante transapical de prótesis valvular mitral sobre bioprótesis degeneradas



Transapical Valve-in-valve Implantation in Failed Mitral Bioprostheses

Sr. Editor:

La disfunción de las bioprótesis mitrales implica una reoperación compleja por las condiciones clínicas de los pacientes o por las dificultades técnicas que conlleva la resección de la prótesis y el implante de una nueva en un anillo debilitado, con la posibilidad de rotura estructural miocárdica o aparición de fugas perivalvulares.

El implante transcáteter de una válvula en bioprótesis mitrales degeneradas es una técnica muy poco extendida¹⁻⁴. Es una alternativa a la cirugía convencional para pacientes complejos, que evita la disección cardiaca, la circulación extracorpórea y la isquemia miocárdica. Aunque la mayoría de los implantes se han realizado por vía transapical por ser un acceso más directo y con dispositivos de menor longitud, existe la opción de implante a través de la vena femoral, perforación del septo interauricular e implante anterógrado.

Desde enero de 2007 hasta septiembre de 2014, en nuestro centro se realizaron 70 implantes por vía transapical. En 6 pacientes se implantó una válvula en una prótesis degenerada, 4 en posición aórtica y 2 en posición mitral. Las características clínicas de los pacientes seleccionados para este tipo de procedimiento mitral se resumen en la [tabla](#).

Ambos casos se realizaron con anestesia general en la sala de hemodinámica por dos cirujanos cardiovasculares y un cardiólogo hemodinamista. Se realizó una minitoracotomía anterior izquierda por quinto-sexto espacio intercostal y, tras la apertura del pericardio, se aseguró el abordaje transapical mediante dos puntos

en U de monofilamento 3/0 apoyados en teflón. Se introdujo una guía, mediante punción directa del ápex, a través de la prótesis mitral hasta la aurícula izquierda y se sustituyó por una de alto soporte, previamente preformada, para evitar perforaciones traumáticas de la pared auricular. Se alineó el anillo radioopaco de la bioprótesis con control radiológico y ecocardiográfico, con mayor dificultad para la Epic, ya que solo muestra el anillo radioopaco, mientras que la Perimount muestra un anillo mayor, además del soporte de la prótesis. Se realizó la predilatación con balón y posteriormente se implantaron unas prótesis Edwards SAPIEN XT (Edwards Lifesciences; Irvine, California, Estados Unidos) montadas en sentido contrario al implante aórtico transapical, de 23 y 26 mm respectivamente, atendiendo a los diámetros protésicos internos descritos en la ficha técnica de cada prótesis, compatibles con las mediciones realizadas mediante ecocardiografía transesofágica (23 mm para la Perimount 25 y 24,5 mm para la Epic 27), según el protocolo habitual mediante sobrestimulación con marcapasos epicárdico ([figura](#)). Ambos implantes se realizaron sin incidencias técnicas, y se confirmó la correcta implantación mediante ecocardiografía transesofágica intraoperatoria.

El primer paciente tuvo *shock* cardiogénico en las primeras horas tras el implante, con disfunción biventricular, insuficiencia renal aguda y elevación de enzimas hepáticas, que se revirtió con amins e implante de un balón de contrapulsación intraaórtico durante 72 h. El ecocardiograma al alta fue prótesis biológica mitral normofuncionante, fracción de eyección del ventrículo izquierdo del 35% y presión sistólica de la arteria pulmonar de 70 mmHg.

El segundo paciente fue extubado a las 8 h, sin requerir amins en ningún momento, con tratamiento antibiótico intravenoso por infección respiratoria durante su estancia en planta. El ecocardiograma al alta fue prótesis biológica mitral normofuncionante, con

Tabla

Descripción del perfil clínico de los dos pacientes

	Paciente 1	Paciente 2
Edad (años)	79	82
Sexo	Mujer	Varón
Comorbilidades	EVP	EVP, espondilodiscitis, disfunción protésica ^a
Cirugía previa	SVM+BP×4 (2004)	CM abierta (1979), SVM+BP×3+AT (2011), SVM (2012) ^b
Tipo de prótesis	Perimount 25 mm	Epic 27 mm
Lesión	Doble lesión moderada AVM: 1,1 cm ² IM: grado III	Insuficiencia grave AVM: 2,2 cm ² IM: grado IV
FEVI (%)	45	55
PSAP (mmHg)	65	95
Clase funcional NYHA	III	III
EuroSCORE I logístico	58,12	44,47

AT: anuloplastia tricuspídea; AVM: área valvular mitral; BP: *bypass* coronario; CM: comisurotomía mitral; EVP: enfermedad vascular periférica; FEVI: fracción de eyección del ventrículo izquierdo; IM: insuficiencia mitral; NYHA: *New York Heart Association*; PSAP: presión sistólica de la arteria pulmonar; SVM: sustitución valvular mitral.

^a 2014: insuficiencia mitral grave por perforación de un velo protésico. Imagen compatible con endocarditis, pero sin fiebre y con hemocultivos negativos.

^b 2012: sustitución de prótesis mitral por endocarditis por *Abiotrophia defectiva*.