

Utilidad del electrocardiograma de superficie para el diagnóstico de las taquicardias con QRS estrecho: correlación con los registros intracavitarios

David Hernández^a, José Santiago^a, Luis Colin, Pedro Iturralde, Milton Guevara y Jesús A. González-H

Departamento de Electrofisiología del Instituto Nacional de Cardiología Ignacio Chávez (INCIH). México, DF.

^aDepartamento de Cardiología. Hospital Regional Universitario José María Cabral y Báez. Santiago. República Dominicana.

Introducción y objetivos. El electrocardiograma es esencial en el diagnóstico de las taquicardias. En este trabajo se evalúa la utilidad de una secuencia de análisis del electrocardiograma de superficie para el diagnóstico de las taquicardias supraventriculares con QRS estrechos (≤ 110 ms), estableciendo correlación con los electrogramas intracavitarios.

Pacientes y método. Entre noviembre de 1996 y octubre de 1998 se revisaron 674 estudios electrofisiológicos, de los cuales se seleccionaron 173 casos en los que se indujeron taquicardias supraventriculares. En cada estudio se correlacionaron las derivaciones electrocardiográficas de superficie con los electrogramas intracavitarios durante las taquiarritmias. Se ubicaron las ondas P con respecto a las ondas R, los intervalos R-T o T-R', y las ondas T, y se establecieron relaciones entre los intervalos atrioventriculares y ventriculoatriales con los intervalos P-R' y R-P, respectivamente, en el electrocardiograma.

Resultados. Un total de 107 pacientes eran del sexo femenino. Al ubicar las ondas P en el electrocardiograma en cada taquicardia se obtuvieron: a) P que coincidía con ondas R: 30 reentradas intranodales comunes; b) P entre R-T: 95 reentradas atrioventriculares ortodrómicas, 27 reentradas intranodales y una taquicardia atrial; c) P entre T-R': 4 reentradas intranodales, 5 reentradas atrioventriculares ortodrómicas y 7 taquicardias atriales, y d) P sobre T: 3 reentradas atrioventriculares ortodrómicas y una reentrada intranodal.

Conclusiones. La secuencia de análisis mediante la ubicación de las ondas P en el electrocardiograma es útil para precisar con rapidez, sensibilidad o especificidad adecuadas los mecanismos que sostienen las taquicardias supraventriculares más frecuentes, permitiendo diagnósticos diferenciales entre algunas de ellas.

Palabras clave: *Electrofisiología. Intervalo. Reentrada. Taquiarritmias.*

(*Rev Esp Cardiol* 2001; 54: 965-972)

Correspondencia: Dr. D. Hernández.
EPS I-5174.
PO BOX 02-5360.
Miami, FL.33102-5360. USA.
Correo electrónico: dhernandez@codetel.net.do

Recibido el 4 de agosto del 2000.

Aceptado para su publicación el 19 de febrero del 2001.

Usefulness of Superficial Electrocardiogram to Diagnose Narrow QRS Tachycardias: Correlation with Intracavitary Electrograms

Introduction and objectives. The electrocardiogram is an important tool to diagnose tachycardias. The sequence of analysis of the superficial electrocardiogram was evaluated for the diagnosis of supraventricular tachycardias with narrow QRS complexes (≤ 110 ms) establishing correlation with intracavitary electrograms.

Patients and methods. Between November 1996-October 1998, 674 electrophysiological studies were revised. 173 cases were selected, during which supraventricular tachycardias were induced. In each study, the superficial electrocardiographic leads were correlated with the intracavitary electrograms during tachyarrhythmias. The P waves were located with respect to the R waves, the R-T or T-R' intervals, and the T waves, and relations between atrioventricular and ventriculoatrial intervals were established with the P-R' and R-P intervals, respectively, in the electrocardiogram.

Results. 107 patients were female. Upon locating the P waves in the electrocardiogram, in each supraventricular tachycardia we observed: a) P waves coincided with the R waves: 30 typical nodal reentries; b) P waves between R and T waves: 95 orthodromic atrioventricular reentries, 27 nodal reentries, 1 atrial tachycardia; c) P waves between T and R' waves: 4 nodal reentries, 5 orthodromic atrioventricular reentries, 7 atrial tachycardias, and d) P waves over T waves: 3 orthodromic atrioventricular reentries, and 1 nodal reentry.

Conclusions. The sequence of analysis locating the P waves in the superficial electrocardiogram is an useful, rapid method, with adequate sensitivity or specificity, in the evaluation of the mechanisms that sustain more common supraventricular tachycardias, permitting the performance of differential diagnosis between some of them.

Key words: *Electrophysiology. Interval. Reentry. Tachyarrhythmias.*

(*Rev Esp Cardiol* 2001; 54: 965-972)

ABREVIATURAS

ECG: electrocardiograma de superficie.
 TSV: taquicardia supraventricular.
 TMC: taquicardia con movimiento circular
 atrioventricular ortodrómico.
 A-V: atrioventricular.
 RINc: reentrada intranodal común.
 RINl: reentrada intranodal lenta.

INTRODUCCIÓN

A pesar del avance indiscutible en el conocimiento de los aspectos electrofisiológicos y terapéuticos de las taquiarritmias¹⁻⁶, el abordaje inicial para la determinación diagnóstica en las salas de emergencias requiere de la destreza del médico⁷, siendo de gran relevancia las variables rapidez y precisión, pues de ellas dependerán las medidas terapéuticas a tomar y los resultados clínicos que se deriven^{8,9}. El aspecto precisión ha sido expuesto ampliamente¹⁰⁻¹³; no obstante, memorizar algunos de los esquemas establecidos para el diagnóstico de las taquiarritmias puede crear inconvenientes en cuanto a la rapidez.

Por todo ello, se propone una secuencia de análisis del electrocardiograma de superficie (ECG) durante los episodios de taquicardias supraventriculares (TSV) regulares, sostenidas y con QRS \leq 110 ms, donde el diagnóstico se puede establecer con rapidez y precisión, considerando solamente la localización de las ondas P en relación con las ondas R y T en el ECG.

PACIENTES Y MÉTODO

Se realizó un estudio retrospectivo y observacional en el que se analizaron los estudios electrofisiológicos realizados entre noviembre de 1996 y octubre de 1998. Cada estudio fue realizado en ayunas, con permiso escrito previo, y con la aprobación del Comité de Ética Médica del Instituto Nacional de Cardiología Ignacio Chávez. Los aspectos técnicos en la realización de dichos estudios y en la evaluación de los diferentes mecanismos de las arritmias se han descrito previamente¹⁴⁻¹⁶, y se incluyeron todos los casos en los que se desencadenó una TSV^{17,18} regular, sostenida y con QRS \leq 110 ms. Una vez inducidas la taquiarritmias fueron clasificadas según sus características electrofisiológicas en: reentrada en el nodo atrioventricular (común, rara, lenta-lenta)¹⁹; reentrada atrioventricular (A-V) ortodrómica empleando una vía accesoria izquierda o derecha²⁰, reentrada supraventricular incesante²¹, y reentrada intraatrial²². Se excluyeron los casos con estudios electrofisiológicos incompletos, con mala calidad de los trazados, con TSV no sostenidas,

con QRS $>$ 110 ms, con R-R irregulares, o con bloques atrioventriculares durante los episodios.

Ondas P

En cada caso se requirió al menos una derivación de superficie de las regiones inferior (D2, D3, aVf), lateral baja (V5, V6) o anteroseptal (V1, V2), las cuales se registraron simultáneamente con los electrogramas intracavitarios para aurícula derecha alta o aurícula derecha baja, haz de His, seno coronario y ápex del ventrículo derecho. Se resalta el hecho de que sólo las derivaciones electrocardiográficas de superficie y los electrogramas intracavitarios registrados y medidos a 100 mm/s fueron utilizados en este estudio. Los ciclos e intervalos fueron expresados en milisegundos (ms). Una vez inducidas todas las TSV y establecidos los mecanismos electrofisiológicos que las sostenían se especificó la localización de las ondas P en las derivaciones electrocardiográficas de superficie con respecto a las ondas R, los intervalos R-T (entre la cúspide de la onda R y la porción ascendente de la onda T) o T-R' (entre porción descendente de la onda T y la onda R que sigue a dicha onda T), y las cúspides de las ondas T. Así, las ubicaciones de las ondas P fueron: *a*) ondas P que coincidían con las ondas R (P en R); *b*) ondas P entre las ondas R y las T (P en R-T), de modo que el R-P $<$ P-R'; *c*) ondas P entre las ondas T y las R' (P en T-R'), de manera que el R-P $>$ P-R', y *d*) ondas P sobre las cúspides de las ondas T (P sobre T), siempre que el R-P sea igual P-R'.

Una vez establecida la ubicación de las ondas P se midieron los intervalos entre los electrogramas ventriculares, y los electrogramas atriales que coincidían con las ondas P en el ECG. Para los casos de P en R' se midió el intervalo ventriculoatrial si los electrogramas ventriculares precedían a los atriales (o las P del ECG), o el intervalo atrioventricular (A-V) si los electrogramas atriales precedían a los ventriculares. En los casos de P en R-T se midió el intervalo ventriculoatrial desde el electrograma ventricular (o desde las ondas R del ECG si éstas precedían dichos electrogramas) hasta el electrograma atrial que coincidía con las ondas P en el ECG. Cuando existía P en T-R' se midió desde electrograma atrial que coincidía con la onda P en el ECG (intervalo A-V). En las condiciones de P sobre T se midieron tanto el intervalo A-V como el ventriculoatrial. En cada uno de los grupos de arritmias del estudio se evaluaron los diversos intervalos según correspondieran a las localizaciones de las ondas P. Se emplearon tablas de contingencia para determinar los valores de sensibilidad, especificidad y valor predictivo positivo de las ubicaciones de las ondas P en los intervalos R-T, T-R', y sobre ondas T para diagnosticar las TSV más frecuentes. En los casos de RINc, donde todas las ondas P se localizaron única y exclusivamente en o alrededor de las ondas R con un intervalo R-P

TABLA 1. Características de los pacientes según arritmias

Arritmias	Pacientes (%)	M	F	Edad*
TMC + VAI	87 (50,3)	43	44	30
TMC + VAD	16 (9,2)	5	11	25
RINc	60 (34,7)	14	46	44
RINr	1 (0,6)		1	
RINII	1 (0,6)		1	
T. atr.	7 (4,0)	4	3	37
T. inc.	1 (0,6)		1	

*Edad media en años. F: femenino; M: masculino; RINc: reentrada intranodal común; RINr: reentrada intranodal rara; RINII: reentrada intranodal lenta lenta; TMC + VAI: taquicardia con movimiento circular atrioventricular ortodrómico empleando una vía accesoria izquierda en sentido retrógrado; TMC + VAD: taquicardia con movimiento circular atrioventricular ortodrómico empleando una vía accesoria derecha en sentido retrógrado; T. atr.: taquicardia atrial; T. inc.: taquicardia incesante.

(para los casos de P en R-T) o P-R' (para los casos de P en T-R') menor de 65 ms, los valores se calcularon considerando estas características.

Análisis estadístico

Se usó el análisis de variancia para establecer las diferencias entre los grupos con distribución normal, y en los casos contrarios se usó la prueba de Kruskal-Wallis. Para establecer el tipo de diferencia se emplearon la prueba de Tukey, y el método de Dunn. Un valor de $p \leq 0,05$ fue considerado como estadísticamente significativo. Los valores se expresaron en medias aritméticas con sus desviaciones estándar.

RESULTADOS

De los 674 estudios electrofisiológicos (EEF) revisados se incluyeron 173 casos (25,7%). Los mecanismos de las TSV, el porcentaje y las características de los pacientes en cada tipo de TSV se expresan en la tabla 1.

Arritmias-localización de ondas P

Al localizar las ondas P con respecto a las ondas R, los intervalos R-T o T-R' y las cúspides de las ondas T en el ECG durante las TSV se aprecia que en la mayoría de los casos las ondas P están predominantemente en el intervalo R-T (tabla 2). Los intervalos ventriculo-atriales para las RINc (con P en R, o en R-T) se computaron juntos (56 en total) para fines estadísticos, pues en ambos casos el electrograma ventricular precedía al atrial y, por tanto, coincidían en el mismo intervalo R-T. Los valores de sensibilidad, especificidad y valor predictivo positivo de las localizaciones de las ondas P en las TSV más frecuentes en este trabajo se expresan en la tabla 3. Al determinar estos valores para las ondas P sobre ondas T en casos de TMC +

TABLA 2. Localización de las ondas P según taquiarritmias

Arritmias	R	R-T	T-R'	T	Total
TMC + VAI	-	87 (92)	4 (5)	3 (3)	87
TMC + VAD	-	15 (94)	1 (6)	-	16
RINc	30 (50)	26 (43)	4 (7)	-	60
RINr	-	-	-	1 (100)	1
RINII	-	1 (100)	-	-	1
T. atr.	-	1 (14)	6 (86)	-	7
T. inc.	-	-	1 (100)	-	1
					173

Los datos entre paréntesis expresan el porcentaje. RINc: reentrada intranodal común; RINr: reentrada intranodal rara; RINII: reentrada intranodal lenta lenta; TMC + VAI: taquicardia con movimiento circular atrioventricular ortodrómico empleando una vía accesoria izquierda en sentido retrógrado; TMC + VAD: taquicardia con movimiento circular atrioventricular ortodrómico empleando una vía accesoria derecha en sentido retrógrado; T. atr.: taquicardia atrial; T. inc.: taquicardia incesante.

TABLA 3. Localización de las ondas P según taquiarritmias: sensibilidad, especificidad, valor predictivo positivo

Arritmias	N.º	R-T			T-R'		
		S*	E*	VP+*	S*	E*	VP+*
TMC	103	77	84	92	31	37	4,8
RINc	60	100	100	100	100	100	100
T. atr.	6	-	-	-	38	99	86

*Los valores expresan el porcentaje. N.º: número de casos. S: sensibilidad; E: especificidad; VP+: valor predictivo positivo; TMC: taquicardia con movimiento circular atrioventricular ortodrómico empleando una vía accesoria en sentido retrógrado; RINc: reentrada intranodal común; T. atr.: taquicardia atrial.

VAI se obtuvo una sensibilidad de 75%; sin embargo, la especificidad y el valor predictivo positivo fueron bajos (41 y 29%, respectivamente).

Es notable que la morfología de las ondas P fuera negativa en las derivaciones inferiores en algunos casos con RINc y en la taquicardia incesante, mientras que en los demás casos las ondas P fueran positivas o su polaridad no estuviera bien definida.

En la tabla 4 se expresan las medias aritméticas y desviaciones estándar de los ciclos en las diferentes TSV, y su relación con las localizaciones de las ondas P en las derivaciones electrocardiográficas registradas simultáneamente con los electrogramas intracavitarios.

En las figuras 1 y 2 se expresan solamente las medias aritméticas y desviaciones estándar de los diferentes intervalos que correspondieron a las TSV con casos múltiples. No se incluyeron los casos aislados, pues obviamente no se obtendrían valores medios. Se ilustran las diferencias estadísticas entre las TSV y las medias aritméticas de sus intervalos ventriculoatriales (equivalentes al intervalo R-P en el ECG, siempre que las ondas P se localizaron entre las ondas R y las T), y sus intervalos A-V (equivalentes al intervalo P-R' en el ECG, siempre que las ondas P se ubicaron entre las ondas T y las R').

TABLA 4. Ciclos de taquicardias según la localización de las ondas P

Arritmias	R	R-T	T-R'	T
TMC + VAI	-	331 ± 44	310 ± 50	317 ± 6
TMC + VAD	-	318 ± 54	360*	-
RINc	339 ± 69	335 ± 59	335 ± 24	-
RINr	-	-	-	260*
RINIII	-	335*	458 ± 102	-
T. atr.	-	335*	458 ± 102	-
T. inc.	-	-	575*	-

*Valores de casos aislados. Valores expresados en milisegundos. RINc: reentrada intranodal común; RINr: reentrada intranodal rara; RINIII: reentrada intranodal lenta; TMC + VAI: taquicardia con movimiento circular atrioventricular ortodrómico empleando una vía accesoria izquierda en sentido retrógrado; TMC + VAD: taquicardia con movimiento circular atrioventricular ortodrómico empleando una vía accesoria derecha en sentido retrógrado; T. atr.: taquicardia atrial; T. inc.: taquicardia incesante.

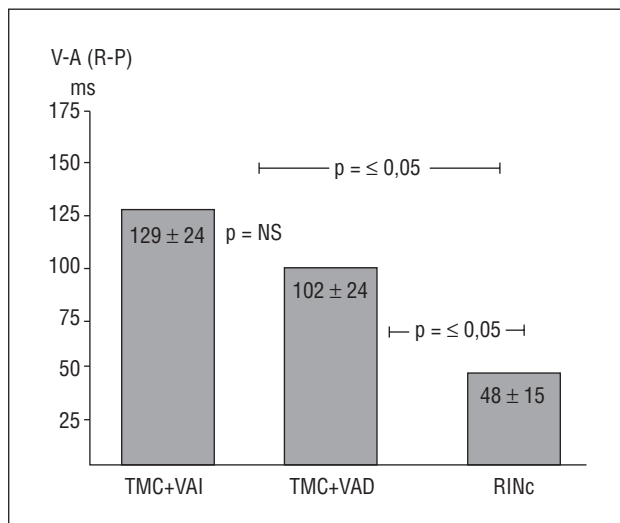


Fig. 1. Valores de las medias aritméticas y las desviaciones estándar de los intervalos ventriculoatriales (R-P en el electrocardiograma de superficie) en las taquicardias supraventriculares con ondas P entre las ondas R y las T.

NS: sin diferencia significativa; RINc: reentrada intranodal común; TMC + VAD: taquicardia con movimiento circular atrioventricular ortodrómico empleando una vía accesoria derecha en sentido retrógrado; TMC + VAI: taquicardia con movimiento circular atrioventricular ortodrómico empleando una vía accesoria izquierda en sentido retrógrado; V-A: ventriculoatrial.

DISCUSIÓN

En este estudio, las taquicardias con movimiento circular atrioventricular ortodrómico (TMC) fueron la mayoría, lo cual coincide con comunicaciones previas^{9,23}. A pesar de ello, debe establecerse que esto puede depender de la serie estudiada.

Localización de las ondas P

Al observar el ECG de las TSV estudiadas se apreció que las ondas R y las ondas T siempre fueron reco-

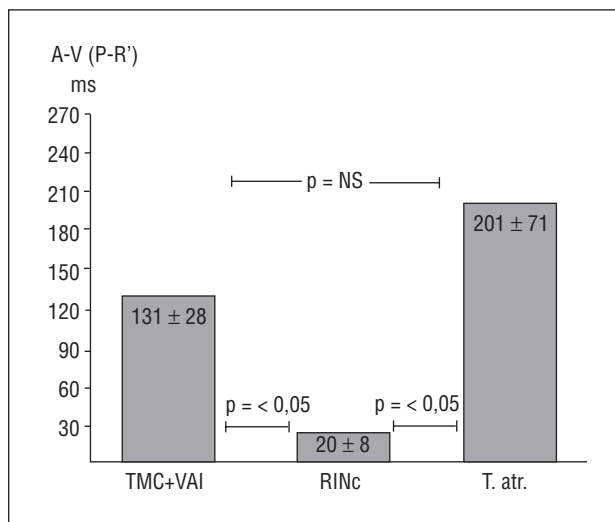


Fig. 2. Valores de las medias aritméticas y las desviaciones estándar de los intervalos atrioventriculares (P-R' en el electrocardiograma de superficie) en las taquicardias supraventriculares con ondas P entre las ondas T y la R.

NS: sin diferencia significativa; RINc: reentrada intranodal común; T. atr.: taquicardia atrial; TMC + VAI: taquicardia con movimiento circular atrioventricular ortodrómico empleando una vía accesoria izquierda en sentido retrógrado; A-V: atrioventricular.

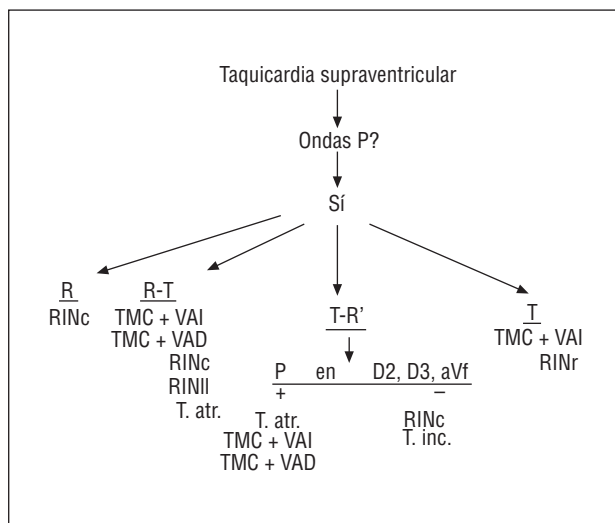


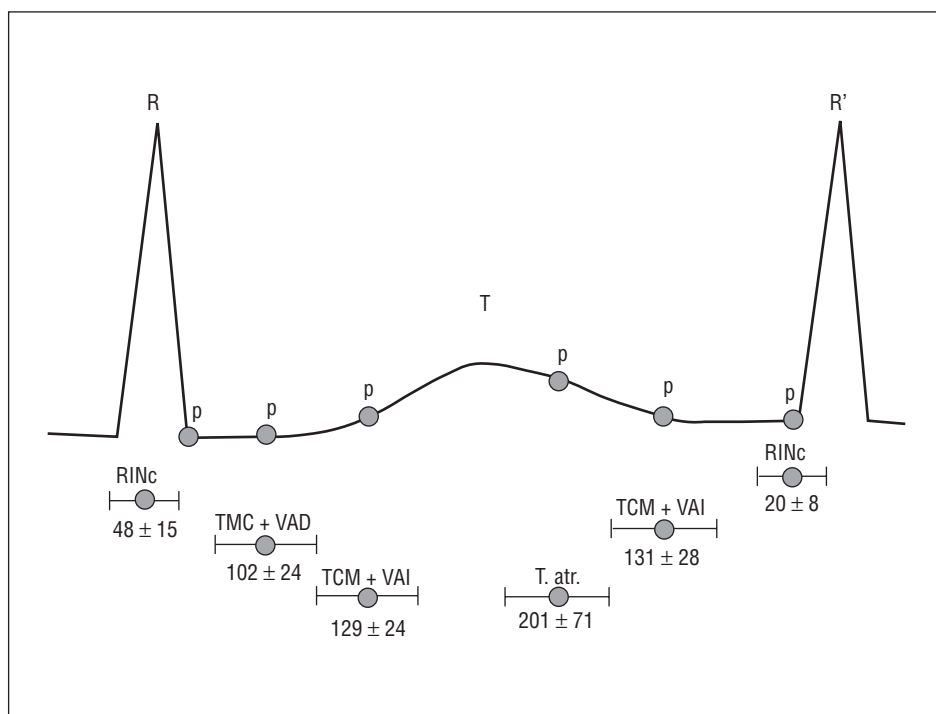
Fig. 3. Secuencia de análisis en el electrocardiograma de superficie y las posibilidades diagnósticas según la localización de las ondas P con respecto a las ondas R, los intervalos R-T y T-R', y las ondas T.

RINc: reentrada intranodal común; RINr: reentrada intranodal rara; RINIII: reentrada intranodal lenta; TMC + VAD: taquicardia con movimiento circular atrioventricular ortodrómico empleando una vía accesoria derecha en sentido retrógrado; TMC + VAI: taquicardia con movimiento circular atrioventricular ortodrómico empleando una vía accesoria izquierda en sentido retrógrado; T. atr.: taquicardia atrial; T. inc.: taquicardia incesante.

nocidas con facilidad, por lo que se consideraron los parámetros, las guías para ubicar las ondas P y se procedió a un análisis rápido. Visto así, las ondas P en cada TSV solamente pueden estar coincidiendo con las

Fig. 4. Representación gráfica de un intervalo R-R' durante una taquicardia supraventricular. La localización de las ondas P con respecto a las ondas R y las ondas T permite tener una idea diagnóstica rápida de las taquicardias supraventriculares más comunes en este estudio. Los círculos representan los valores de las medias aritméticas de los intervalos R-P y P-R' en las diferentes arritmias según las ondas P se ubiquen entre las ondas R y las T; o entre las ondas T y las R'. Valores expresados en milisegundos (ms).

RINc: reentrada intranodal común; TMC + VAD: taquicardia con movimiento circular atrioventricular ortodrómico empleando una vía accesoria derecha en sentido retrógrado; TMC + VAI: taquicardia con movimiento circular atrioventricular ortodrómico empleando una vía accesoria izquierda en sentido retrógrado; T. atr.: taquicardia atrial.



ondas R (en este caso dichas ondas impiden la detección de las ondas P), entre las ondas R y las T, entre las ondas T y las R', o, finalmente, sobre las ondas T (fig. 3). Esto último puede implicar que cada grupo de arritmias estudiadas tendría una expresión gráfica y localización propias de sus ondas P, al considerar la ubicación de estas ondas con respecto a las ondas R y las T (fig. 4).

P en R-T

Así, tener una P entre las ondas R y las T tendría como las opciones más frecuentes: una TMC (con una vía accesoria izquierda o derecha en sentido retrógrado), y una RINc. En el primer caso, el intervalo A-V necesariamente tiene que ser mayor que el intervalo ventriculoatrial, pues el circuito anterógrado incluye el paso del impulso a través del nodo A-V, el tronco del haz de His y sus ramas (derecha e izquierda), y el músculo ventricular (derecho o izquierdo); en cambio, en el circuito retrógrado ventriculoatrial el impulso va desde el músculo ventricular hacia las vías accesorias, y luego hacia las aurículas (derecha si existe una vía accesoria derecha o izquierda si existe una vía accesoria izquierda). Este trayecto retrógrado, al no tener una vía accesoria con propiedades electrofisiológicas que retrasen la conducción como en el nodo A-V, se lleva a cabo en un período de tiempo menor. La duración del intervalo ventriculoatrial dependerá de si las vías accesorias están más cerca (intervalos más cortos) o más lejos (intervalos más largos) del sistema

anterógrado normal de conducción, o de que dichas vías tengan propiedades electrofisiológicas de conducción lenta. Considerando todo lo anterior en el ECG el intervalo P-R' será mayor que el intervalo R-P. Analizado de otra manera, las ondas P estarán ubicadas (siempre que sean visibles) entre las ondas R y las T; además, estarán francamente separadas y se distinguirán de las ondas R. Esto último se aprecia al evaluar los intervalos ventriculoatriales (o R-P en el ECG) de los casos de TMC de nuestro estudio. En este trabajo, los casos de TMC tuvieron un porcentaje elevado de ondas P localizadas en el intervalo R-T, lo cual es similar a los hallazgos comunicados por Wu et al²⁴, donde la totalidad de 9 casos de TSV con una vía accesoria incorporada presentaron ondas P después de R (o en el intervalo R-T según nuestra nomenclatura); aunque diferente a nuestro estudio, donde 59,5% de la TSV incorporó una vía accesoria en sentido retrógrado, en la serie de Wu et al únicamente un 13% (9/72) utilizó una vía accesoria como vía de conducción retrógrada. En parte, esta diferencia podría explicarse por el número de pacientes estudiados; pero también es posible que la población de pacientes con TSV referidos para estudios electrofisiológicos sea mayor en la actualidad, con lo que puede modificarse la proporción de diagnósticos en los mecanismos subyacentes de las taquiarritmias. Cabe destacar que se tomaron las ondas T (además de las ondas R) como guías para ayudar en la ubicación de las P, lo cual no se consideró en el trabajo de Wu et al. En nuestros casos, la ubicación de las ondas P en el intervalo R-T, y que co-

rrespondieron al diagnóstico de TMC (empleando una vía accesoria izquierda o derecha), tuvo una sensibilidad y especificidad adecuadas, con valor predictivo muy bueno. Esto no fue posible de comparar con los casos de Wu et al, ya que esos valores no se calcularon en dicho estudio.

En los casos de RINc, las ondas P siempre estuvieron dentro (P en R), o alrededor (como pseudo-«q», o como pseudo-«s») de las ondas R, pues al estar el área del nodo A-V en una zona más o menos igual de distante de las aurículas que de los ventrículos, los electrogramas de atrio derecho y ventrículo derecho coincidirán en su expresiones gráficas (ondas P y ondas R del ECG, respectivamente) y, dada la magnitud de los electrogramas ventriculares, éstos ocultaban a los auriculares. En los casos donde el electrograma auricular derecho se registró antes que el electrograma ventricular ipsilateral, la manifestación en el ECG fue una onda P pequeña con polaridad negativa que precedía a la onda R (pseudo-«q»); por el contrario, cuando se registró el electrograma ventricular antes que el auricular, en el ECG se observaron 26 casos con una onda P pequeña y con polaridad negativa (pseudo-«s») y en otros casos no se identificaron las ondas P al coincidir con las ondas R (30 casos). La primera de estas condiciones explica en parte por qué hubo 4 casos de RINc con ondas P negativas y muy cerca de las ondas R (pseudo-«q») en las derivaciones inferiores; además, el impulso ascendía hasta las aurículas a través de la vía de conducción rápida del nodo AV, pero en sentido retrógrado (brazo retrógrado del circuito), lo cual lo alejaba de las derivaciones inferiores. Debe aclararse que en esta última situación probablemente la posición cardíaca haya influido en la presencia o no de las ondas P negativas. Es previsible que en corazones verticales o semiverticales se puedan tener más ondas P negativas.

Los valores de sensibilidad, especificidad y valor predictivo positivo de las localizaciones de las ondas P en los casos de RINc se explican por el hecho de que solamente este tipo de arritmia tuvo sus ondas P en o alrededor de las ondas R, de manera que su presencia allí siempre hizo el diagnóstico de RINc; pero, por otro lado, la ausencia de ondas P en dicha ubicación descartaba la existencia de este tipo de TSV.

Para los casos de RINc, los resultados coinciden con los comunicados por Wu et al²⁴, pues en este tipo de TSV la mayoría de las ondas P era simultánea con las ondas R, menos comunes en el intervalo R-T, e infrecuentes en el intervalo T-R'. Se resalta el hecho de que en nuestro estudio se incluyen las posibilidades diagnósticas de RINI-l y RINr, y de que se obtuvieron valores de sensibilidad para los casos de RINc.

P en T-R'

En las condiciones de ondas P en T-R', siendo las ondas P positivas en derivaciones inferiores, hubo 2

grupos notables: taquicardias atriales y TMC con el empleo de una vía accesoria lenta en sentido retrógrado. En el caso de las taquicardias atriales, las ondas P en el ECG fueron positivas, pues los electrogramas atriales se registraron siempre en la parte superior de la aurícula, dirigiéndose hacia, y no desde, el área del corazón registrada en las derivaciones inferiores. Es entendible que las taquicardias atriales puedan tener expresiones electrocardiográficas de onda P entre ondas R y ondas T, y viceversa, pues siendo las cámaras auriculares de gran amplitud relativa el intervalo P-R' puede variar mucho, pudiendo dichas ondas estar antes o después de las ondas T, aunque siempre dirigiendo el impulso hacia los ventrículos (excepto en los casos con bloqueos A-V, los cuales se excluyeron en el estudio). En los casos de taquicardias atriales, siempre las ondas P se diferenciaron claramente de las R, pues en cada caso el impulso eléctrico atrial pasó a través del área del nodo A-V, lo cual provocaba el retraso necesario para separar las manifestaciones eléctricas de las contracciones atriales (ondas P) de las ventriculares (ondas R).

En los casos del TMC con ondas P positivas entre ondas T y R' se infiere que las vías accesorias estaban alejadas del sitio de registro del ápex del ventrículo derecho (vías accesorias laterales, anterolaterales o posterolaterales), de ahí que el intervalo ventriculoatrial (R-P en el ECG) era mucho mayor que el A-V (P-R' en el ECG). Puesto que el circuito era ortodrómico, las ondas P eran positivas en las derivaciones inferiores.

Solamente se desencadenó un caso de taquicardia incesante, donde las ondas P fueron negativas en las derivaciones inferiores del ECG, y localizadas entre las ondas T y las ondas R'. En esta condición se ha demostrado que el brazo retrógrado del circuito es una estructura accesoria ventriculoatrial septal con propiedades funcionales decrementales²⁵ al grado en que el intervalo ventriculoatrial es mayor (con ondas P negativas en derivaciones inferiores) que el intervalo A-V; no obstante, el impulso eléctrico atraviesa el nodo A-V. De lo anterior se explica la localización y polaridad de las ondas P.

En este trabajo se pudo distinguir claramente entre una RINc y una TMC empleando una vía accesoria (izquierda o derecha) en sentido retrógrado. Aunque las TMC que emplean una vía accesoria derecha tuvieron un R-P más corto que las que empleaban una vía accesoria izquierda, no es seguro establecer el diagnóstico diferencial entre ellas, pues habría que distinguirlas según las localizaciones precisas de las vías accesorias, lo cual no se efectuó en este estudio y, más aún, no sería práctico para los objetivos perseguidos en este trabajo. Una condición similar se presentó en los casos de TSV con ondas P en T-R', pues se pudo diferenciar entre una taquicardia atrial y una TMC usando una vía acce-

soria izquierda en sentido retrógrado de una RINc con onda P pequeña y negativa precediendo a la onda R. Ciertamente, es muy difícil establecer un diagnóstico diferencial entre las taquicardias atriales y las TMC sólo con el ECG, a no ser que se considere el dato de que las primeras tendieron a tener intervalos P-R' más prolongados y, aun así, persistirían las dificultades diagnósticas, pues dependiendo de las características electrofisiológicas del músculo atrial, del nodo A-V o de la vía accesoria envuelta deberán variar los ciclos e intervalos de las taquiarritmias.

Aunque en nuestro estudio se pudo distinguir entre una RINc y una TMC, la localización de las ondas P en T-R' (y con un P-R' mayor de 65 ms) no tuvo valores de sensibilidad, especificidad y valor predictivo positivo de importancia para el diagnóstico de TMC. Por otro lado, los casos de ondas P antes de las ondas R' (con P-R' menor de 65 ms, y como pseudo-«q») tuvieron dichos valores del 100%.

Nuestro trabajo aportó una alta especificidad para la localización de las ondas P en T-R' en el diagnóstico de las taquicardias auriculares.

Es importante hacer notar la dificultad en obtener el registro de las ondas P simultáneamente en todas las derivaciones convencionales del ECG. De ahí que, mientras más derivaciones se registren (incluyendo derivaciones especiales como precordiales derechas, precordiales bipolares, abdominales altas, y esofágicas), más sólido puede ser el diagnóstico de las TSV empleando solamente el ECG.

Limitaciones

Puesto que el estudio fue retrospectivo, era incontable el hecho de que no siempre se registraran las 12 derivaciones electrocardiográficas convencionales simultáneamente con los electrogramas intracavitarios; además, no se obtuvieron derivaciones electrocardiográficas de superficie especiales para localizar las ondas P. Aunque es posible que al excluir casos de TSV en los cuales existían bloqueos atrioventriculares, TSV no sostenidas, y con R-R irregulares los casos de estudio hayan sido menores, debe establecerse que en los casos con bloqueos atrioventriculares el diagnóstico es más fácil de hacer, ya que la frecuencia atrial ayuda en dicho diagnóstico (una frecuencia atrial > 250 lat/min es sugestiva de flúter atrial, y una frecuencia atrial < 250 lat/min sugiere taquicardia atrial o RINc con bloqueo A-V)¹¹.

En los casos con R-R irregulares el diagnóstico está más limitado a fibrilación atrial, flúter atrial y taquicardia atrial multifocal y caótica²⁶. En los casos con TSV no sostenidas, el abordaje y la intervención terapéutica pueden ser diferentes, y no necesariamente precisan de un diagnóstico e intervención rápidos, pero se podría aplicar igual secuencia de análisis.

CONCLUSIONES

La secuencia de análisis de las ondas P ubicadas en los intervalos R-T o T-R' del electrocardiograma de superficie es útil para precisar con rapidez y con valores adecuados de sensibilidad y/o especificidad el diagnóstico de los mecanismos electrofisiológicos que mantienen las taquiarritmias supraventriculares sostenidas, regulares, y con QRS estrechos más frecuentes, pudiendo ayudar en el diagnóstico diferencial de algunas de ellas. El análisis de la localización de las ondas P con respecto a las ondas R y las ondas T debe influir en la rapidez y la precisión diagnósticas y, por ende, en resultados terapéuticos mejores en condiciones clínicas agudas.

AGRADECIMIENTO

Deseamos expresar nuestro agradecimiento a Delba Gómez, Óscar Madera, y Joel Zapata por el apoyo técnico y estadístico, así como a las secretarías de la Biblioteca del Hospital Regional Universitario José María Cabral y Báez por el trabajo mecanográfico.

BIBLIOGRAFÍA

1. Josephson ME. Clinical cardiac electrophysiology: techniques and interpretations. (2.ª ed.). Filadelfia: Lea and Fabiger, 1993; 181-274.
2. Jackman WM, Nakagawa H, Heidebuchel H, Beckman K, McLlland J, Lazzara R. Three Forms of atrioventricular nodal (junctional) reentrant tachycardia: differential diagnosis, electrophysiological characteristics, and implications for anatomy of the reentrant circuit. En: Zipes DP, Jalife J, editores. Cardiac electrophysiology. From cell to bedside. (2.ª ed.). Filadelfia: W.B. Saunders Company, 1995; 620-637.
3. Kuck KH, Cappato R, Siebels J. Clinical approaches to tachyarrhythmias. ICD Therapy Vol. 5. Armonk, NY: Futura Publishing Company, Inc; 1996; 1-69.
4. De Buitelir M, Morady F. Radiofrequency catheter ablation of left freewall accessory pathways. En: Singer I, editor. Interventional electrophysiology. Baltimore: Williams and Wilkins, 1997; 179-205.
5. Singer I. Indications for implantable cardioverter-defibrillator therapy: present and future. En: Singer I, Barold SS, Camm AJ, editores. Nonpharmacological therapy of arrhythmias for the 21st century. The state of the art. Armonk, NY: Futura Publishing Company Inc., 1998; 339-351.
6. Mont LI, Valentino M, Vacca M, Aguinaga L, Matas M, Herreros B et al. Análisis de los electrogramas locales y de las características de la ablación en vías accesorias izquierdas que requirieron cinco o más aplicaciones de radiofrecuencia. Rev Esp Cardiol 1999; 52: 570-576.
7. Wellens HJJ, Conover MB. The ECG in emergency decision making. Filadelfia: WB Saunders Company, 1992; 73-103.
8. Members of the Sicilian Gambit. Antiarrhythmic therapy: a pathophysiologic approach. Armonk NY: Futura Publishing Company Inc., 1994; 3-10.
9. Gallagher JJ. Supraventricular tachycardia with reentry in accessory pathway. En: Kastor JA, editor. Arrhythmias. Filadelfia: W.B. Saunders Company, 1994; 262-296.

10. Bar FW, Brugada P, Dassen WRM, Wellens HJJ. Differential Diagnosis of tachycardia with narrow QRS complex (shorter than 0.12 seconds). *Am J Cardiol* 1984; 54: 555-560.
11. Brugada P, Farré J, Green M, Heddle B, Roy D, Wellens HJJ. Observations in patients with supraventricular tachycardia having a P-R interval shorter than the R-P interval: differentiation between atrial tachycardia using an accessory pathway with long conduction times. *Am Heart J* 1984; 107: 556-570.
12. Wellens HJJ. Differential diagnosis of narrow QRS tachycardia. En: Fisch C, Surawicz B. editores. *Cardiac electrophysiology and arrhythmias*. Nueva York: Elsevier, 1991; 164-175.
13. Wyndham CRC. An electrophysiological approach to the diagnosis of arrhythmias. 1: Tachycardia. Mount Kisco, NY: Futura Publishing Company 1991; 3-89.
14. Hernández D, Iturralde P, Colín L, Gutiérrez A, González-HJA. Utilidad del índice de preexcitación para determinar el mecanismo de la taquicardia paroxística supraventricular y la localización de la vía anómala. *Arch Inst Cardiol Méx* 1990; 60: 145-152.
15. Iturralde P. Arritmias cardíacas. México, DF: McGraw-Hill Intermérica, 1997; 145-183.
16. Miles WM, Klein LS, Rardon DP, Mitrani RD, Zipes DP. Atrioventricular reentry and variants: mechanisms, clinical features, and management. En: Zipes DP, Jalife J, editor. *Cardiac electrophysiology. From cell to bedside* (2.ª ed.). Filadelfia: WB Saunders Company, 1995; 620-637.
17. Morady F, Scheinman MM. Paroxysmal supraventricular tachycardia. *Mod Concepts Cardiovasc Dis* 1982; 51: 107-127.
18. Benditt DG, Reyes WJ, Gornick CC, Goldstein M, Milstein D. Supraventricular tachycardias: recognition and treatment. En: Naccarelli GV, editor. *Cardiac arrhythmias: a practical approach*. Mount Kisco, NY: Futura Publishing Company Inc., 1991; 135-175.
19. Otomo K, Wang Z, Lazzara R, Jackman M. Atrioventricular nodal reentrant tachycardia: electrophysiological characteristics of four forms and implications for reentrant circuit. En: Zipes DP, Jalife J, editores. *Cardiac electrophysiology. From cell to bedside* (3.ª ed.). Filadelfia: WB Saunders Company, 2000; 504-521.
20. Morillo CA, Klein GJ, Yee R, Guiraudon GM. The Wolff-Parkinson-White syndrome. Nueva York: Futura Publishing Company Inc., 1997; 45-58.
21. Josephson ME. *Clinical cardiac electrophysiology. Techniques and interpretations* (2.ª ed.). Filadelfia: Lea and Febiger, 1993; 763-764.
22. Josephson ME. *Clinical cardiac electrophysiology. Techniques and interpretations* (2.ª ed.). Filadelfia: Lea and Febiger, 1993; 256-265.
23. Wellens HJJ. Supraventricular tachycardia with reentry in the atrioventricular node. En: Kastor JA, editor. *Arrhythmias*. Filadelfia: WB Saunders Company, 1994; 250-261.
24. Wu D, Denes P, Amat-Y-León F, Dhingra R, Wyndham C, Bauernfeind R et al. Clinical, electrocardiographic and electrophysiologic observations in patients with paroxysmal supraventricular tachycardia. *Am J Cardiol* 1978; 41: 1045-1051.
25. Gallagher JJ. Variants of preexcitation: update 1994. En: Zipes DP, Jalife J, editores. *Cardiac electrophysiology and arrhythmias*. Orlando, FL: Grune and Stratton Inc., 1985; 419-433.
26. Kastor JA. *Arrhythmias*. Filadelfia: WB Saunders Company, 1994; 133-144.