

Técnicas de imagen en la medicina cardiovascular moderna

Javier Bermejo^a, Fernando Alfonso^a y Xavier Bosch^b

^aEditores Asociados y ^bEditor Jefe de REVISTA ESPAÑOLA DE CARDIOLOGÍA.

Durante las últimas dos décadas las técnicas de imagen han alcanzado un papel indispensable en prácticamente todas las enfermedades cardiovasculares y no sólo en las afecciones donde clásicamente han sido determinantes (p. ej., la enfermedad aórtica o pericárdica). La inclusión de los hallazgos ecocardiográficos en los criterios diagnósticos de endocarditis infecciosa no es más que un simple ejemplo del progresivo papel de las técnicas de imagen en el diagnóstico cardiovascular¹.

El apogeo de la imagen cardiovascular en la última década ha obedecido a tres factores fundamentales. En primer lugar, mejoras técnicas han aumentado hasta tal punto la resolución anatómica del diagnóstico por imagen que ha permitido, por una parte, superar sus viejas limitaciones² y, por otra, abrir nuevos horizontes^{3,4}. En segundo lugar, la irrupción de la imagen funcional permite ahora utilizar estas técnicas no invasivas para valorar aspectos tanto de la hemodinámica circulatoria como de la fisiología y el metabolismo cardiovascular. En el campo de la cardiopatía isquémica, la imagen funcional proporciona información irremplazable para la investigación clínica y básica, pero se ha convertido también en imprescindible para guiar la actitud terapéutica de los pacientes con enfermedad coronaria en la práctica diaria. Por último, la eficacia clínica de las decisiones basadas en técnicas de imagen, en términos de mejoría pronóstica o morbimortalidad evitada, ha quedado plenamente demostrada. Si en la década de los ochenta la investigación en el diagnóstico cardiovascular fue dedicada a demostrar la exactitud de las medidas obtenidas mediante imagen, actualmente su utilidad clínica *per se* ha quedado definitivamente establecida.

El análisis bibliométrico de las bases de datos pertenecientes a Medline demuestra que el diagnóstico por la imagen, en cualquiera de sus distintas modalidades, representa aproximadamente un 20-25% de los artículos científicos que versan sobre el aparato circulatorio. Por otra parte, alrededor de un 15% de los artículos de diagnóstico por imagen están dedicados al aparato car-

diovascular. Estas proporciones han permanecido invariables en los últimos años, a pesar de los cambios esperables en la proporción de artículos dedicados a cada una de las técnicas (fig. 1). Si bien se trata de un indicador muy burdo de la utilización de un recurso en la actividad asistencial, estos datos ponen de manifiesto el gran peso de la imagen médica en la investigación cardiovascular actual.

Como se ha mencionado previamente, los trabajos clínicamente más relevantes referentes a imagen cardíaca publicados en los últimos años han estado dedicados a demostrar su eficacia terapéutica, pronóstica y social⁵. Estos epígrafes hacen referencia a conceptos como la proporción de casos en los que los resultados de una técnica de imagen modifican una actitud terapéutica, evitan morbimortalidad, mejoran la calidad de vida o modifican la relación coste-beneficio de la medicina desde una perspectiva social. Resulta obvio que tales aspectos son del interés no sólo de los especialistas encargados de realizar las pruebas diagnósticas, sino también de cualquier médico dedicado al tratamiento de las enfermedades cardiovasculares.

Bajo este prisma, la REVISTA ESPAÑOLA DE CARDIOLOGÍA inicia una nueva «Puesta al día» dedicada a las técnicas de diagnóstico por la imagen en la medicina cardiovascular. Para ello se ha utilizado una estrategia distinta de la habitual, seleccionando los capítulos en función de distintos problemas clínicos. El objetivo es actualizar la información que las técnicas de imagen pueden proporcionar al cardiólogo clínico y orientar la mejor estrategia de indicación e interpretación de las pruebas aplicadas al paciente concreto. Para ello, se ha dado la máxima relevancia a los aspectos de eficacia clínica previamente mencionados, intentando simplificar al máximo los detalles técnicos de las diversas modalidades diagnósticas.

La estrategia para establecer el diagnóstico de enfermedad coronaria del paciente con dolor torácico o disfunción sistólica del ventrículo izquierdo será objeto de una monografía específica. Asimismo, se revisará el papel actual de las técnicas de imagen en la estratificación pronóstica tras un infarto agudo de miocardio, así como en la evaluación de la viabilidad miocárdica en el paciente candidato a revascularización coronaria.

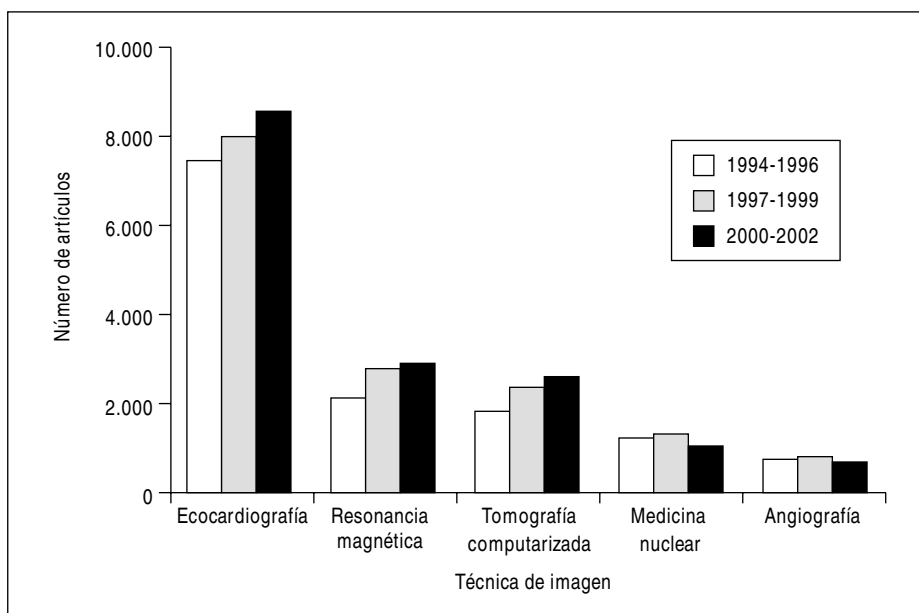


Fig. 1. Número de artículos referentes a imagen diagnóstica cardiovascular publicados en los últimos tres trienios. Datos obtenidos de Medline a partir de las palabras clave (MESH) correspondientes a «sistema cardiovascular» y a cada una de las técnicas.

En los últimos años se han conocido las limitaciones de la angiografía coronaria para establecer la relevancia clínica de las lesiones coronarias en determinadas situaciones. En estos casos, las decisiones terapéuticas deben basarse en técnicas de imagen complementarias que serán objeto de otro capítulo. Se dedicarán artículos individuales a la toma de decisiones terapéuticas en el paciente con sospecha de síndrome aórtico agudo o con enfermedad pericárdica. El diagnóstico de la disfunción diastólica del ventrículo izquierdo exige, hoy día, la demostración fehaciente de anomalías de la relajación o de la compliancia ventricular que precisen, necesariamente, la utilización de técnicas de imagen. Por ello, al diagnóstico y a la actitud terapéutica de la disfunción diastólica se dedicará otro capítulo. El paciente adulto con una cardiopatía congénita es una fuente frecuente de incertidumbres diagnósticas y terapéuticas; su enfoque acertado depende en gran medida de las adecuadas indicación e interpretación de las técnicas de imagen. La evaluación de la enfermedad valvular cardíaca es el ejemplo más ilustrativo de sustitución del cateterismo cardíaco por las técnicas de imagen, clásicamente la ecocardiografía. Sin embargo, las limitaciones y el valor clínico real de esta técnica en las distintas valvulopatías ha sufrido cambios importantes en los últimos años. Asimismo, la resonancia magnética y la tomografía axial computarizada (TAC) han demostrado que pueden ofrecer información muy valiosa en valvulopatías concretas. Por último, la evaluación del paciente con isquemia o infarto cerebral exige un enfoque multidisciplinario donde las técnicas de imagen tienen un papel determinante en las decisio-

nes terapéuticas. Cada uno de estos temas será objeto de revisión en la presente «Puesta al día».

Para la autoría de los artículos se ha contado con la contribución de expertos cuya categoría se hace patente en la calidad de los artículos aportados. La singularidad del enfoque de esta «Puesta al día» exige un ingente trabajo de revisión, análisis, integración, reflexión y síntesis para poder satisfacer los objetivos propuestos. Agradecemos a los autores el esfuerzo dedicado a cada una de las contribuciones de esta serie y esperamos que los lectores de REVISTA ESPAÑOLA DE CARDIOLOGÍA las encuentren interesantes y, ante todo, útiles.

BIBLIOGRAFÍA

1. Durack DT, Lukes AS, Bright DK. New criteria for diagnosis of infective endocarditis: utilization of specific echocardiographic findings. Duke Endocarditis Service. *Am J Med* 1994;96:200-9.
2. Caidahl K, Kazzam E, Lidberg J, Neumann Andersen G, Nordanstig J, Rantapää Dahlqvist S, et al. New concept in echocardiography: harmonic imaging of tissue without use of contrast agent. *Lancet* 1998;352:1264-70.
3. Kim WY, Danias PG, Stuber M, Flamm SD, Plein S, Nagel E, et al. Coronary magnetic resonance angiography for the detection of coronary stenoses. *N Engl J Med* 2001;345:1863-9.
4. Achenbach S, Moshage W, Ropers D, Nossen J, Daniel WG. Value of electron-beam computed tomography for the noninvasive detection of high-grade coronary-artery stenoses and occlusions. *N Engl J Med* 1998;339:1964-71.
5. Fryback DG, Thornbury JR. The efficacy of diagnostic imaging. *Med Decis Making* 1991;11:88-94.