

## ARRITMIAS

# Ablación por radiofrecuencia para el tratamiento de la fibrilación auricular focal a través de cartografía circunferencial y aislamiento segmentario de las venas pulmonares

Rose MFL. Silva<sup>a</sup>, Lluís Mont<sup>b</sup>, Antonio Berruezo<sup>b</sup>, Xavier Fosch<sup>b</sup>, Luis Wayar<sup>b</sup>, Nelson Alvarenga<sup>b</sup>, Enrique Chueca<sup>b</sup> y Josep Brugada<sup>b</sup>

<sup>a</sup>Becaria del CNPq. Brasil. <sup>b</sup>Sección de Arritmias. Instituto de Enfermedades Cardiovasculares. Hospital Clínico Universitario. Universidad de Barcelona. Institut d'Investigacions Biomèdiques August Pi i Sunyer (IDIBAPS). Barcelona. España.

**Introducción.** El tratamiento de la fibrilación auricular paroxística en pacientes sin cardiopatía estructural a través de la ablación con radiofrecuencia de las venas pulmonares es un procedimiento reciente y con una tasa de éxito clínico importante, aunque las series publicadas son escasas. Analizamos nuestros resultados.

**Método.** Fueron sometidos al procedimiento 33 pacientes muy sintomáticos y en fibrilación auricular de probable origen focal en venas pulmonares. Se realizó cartografía con un catéter decapolar por punción transeptal. Se utilizó un catéter de 4 mm para ablación de los segmentos del ostium de las venas donde se registraba el potencial eléctrico venoso con mayor precocidad, y se aplicó radiofrecuencia hasta obtener la desconexión de la vena pulmonar.

**Resultados.** Se registró actividad eléctrica en 59 de 115 venas pulmonares cartografiadas (58 fueron desconectadas). Durante un seguimiento medio de 180 días, 8 pacientes presentaron recurrencia de la arritmia y de éstos sólo dos siguen con episodios repetitivos. La tasa de éxito a corto plazo fue del 74,2% y a medio plazo, del 93,5%. Diecinueve pacientes reciben tratamiento antiarrítmico antes inefectivo. Dos pacientes presentaron complicaciones en relación con el manejo de catéteres durante la punción transeptal, probablemente por embolia gaseosa, que se resolvieron espontáneamente sin secuelas. Ningún paciente presentó signos o síntomas de estenosis pulmonar.

**Conclusiones.** El tratamiento de la fibrilación auricular focal a través de cartografía circunferencial y aplicación de radiofrecuencia en segmentos del ostium de las venas pulmonares es un procedimiento de gran eficacia en pacientes seleccionados y con complicaciones potencialmente graves pero infrecuentes.

**Palabras clave:** Fibrilación auricular. Venas pulmonares. Ablación.

Correspondencia: Dr. J. Brugada.  
Unidad de Arritmias. Instituto de Enfermedades Cardiovasculares.  
Hospital Clínic. Villarroel, 170. 08036 Barcelona. España.  
Correo electrónico: [jbrugada@clinic.ub.es](mailto:jbrugada@clinic.ub.es)

Recibido el 8 de agosto de 2002.  
Aceptado para su publicación el 11 de noviembre de 2002.

## Radiofrequency Ablation in the Treatment of Focal Atrial Fibrillation Using Circumferential Mapping and Segmentary Disconnection of Pulmonary Veins

**Introduction.** The treatment of paroxysmal atrial fibrillation in patients without structural heart disease using radiofrequency ablation of pulmonary veins is a recently developed procedure with a good clinical success rate, although there have only been a few published series. We analyzed our results with this technique.

**Method.** The procedure was performed in 33 highly symptomatic patients with focal atrial fibrillation that had probably originated in the pulmonary veins. The electrophysiological study was carried out with a decapolar catheter inserted by transeptal catheterization. Ablation was performed using a 4-mm catheter and directed to the segments of the ostium of pulmonary veins where venous potentials with greatest precocity were recorded. Subsequent radiofrequency applications were performed until pulmonary vein disconnection was achieved.

**Results.** Venous electrical activity was recorded in 59 of 115 pulmonary veins that were mapped (58 were disconnected). During a median follow-up of 180 days, 8 patients recurred and only 2 of these continue with repeat episodes. The success rate at short term was 74.2% and at mid-term was 93.5%. Nineteen patients continue to receive antiarrhythmic treatment ineffective before the procedure. Two patients showed complications related to catheter manipulation during transeptal catheterization, probably due to air embolism, that was resolved spontaneously without consequences. No patient showed pulmonary stenosis.

**Conclusions.** Treatment of focal atrial fibrillation using circumferential mapping and radiofrequency application in segments of the ostium of pulmonary veins is a highly effective procedure in selected patients and has potentially severe although infrequent complications.

**Key words:** Atrial fibrillation. Pulmonary veins. Ablation.

Full English text available at: [www.revespcardiol.org](http://www.revespcardiol.org)

VÉASE EDITORIAL EN PÁGS. 331-2

## ABREVIATURAS

FA: fibrilación auricular.  
VP: venas pulmonares.  
RF: radiofrecuencia.

## INTRODUCCIÓN

Estudios recientes han demostrado que la mayoría de los episodios de fibrilación auricular (FA) paroxística en pacientes sin cardiopatía estructural son desencadenados por extrasístoles con focos en venas pulmonares<sup>1-9</sup>. La cartografía circunferencial del ostium de las venas pulmonares (VP) con catéteres multielectrodo permite identificar los segmentos del perímetro de la unión venoatrial que ocupan las bandas musculares que se extienden desde aurícula izquierda hacia las VP. La aplicación de radiofrecuencia (RF) en dichas zonas permite la desconexión de las fibras musculares distales de las VP con una tasa de éxito clínico importante<sup>7,8</sup>.

En estudios previos que han utilizado esta técnica se realizó ablación de las VP en las que se había documentado ectopia, y un importante porcentaje de pacientes requirió nuevos procedimientos<sup>8</sup>. Oral et al han descrito recientemente los resultados de una aproximación empírica dirigiendo la ablación al menos a tres VP<sup>10</sup>.

En el presente estudio, utilizando la técnica que se describe, se ha realizado siempre que ha sido posible la cartografía de las cuatro VP y la desconexión de todas las que han presentado potencial de VP en el ostium.

En nuestro medio la ablación de VP ha sido descrita de manera aislada como casos clínicos<sup>11,12</sup>. En este artículo presentamos nuestra serie de 33 pacientes en FA de origen focal sometidos a ablación de VP, la técnica utilizada y los resultados agudos y durante el seguimiento clínico.

## PACIENTES Y MÉTODO

Se practicó el procedimiento en 31 pacientes con FA paroxística y dos pacientes con FA persistente. Veinticinco eran varones, con edad media de  $51 \pm 10$  años. Veintiséis pacientes no presentaban cardiopatía estructural; cinco presentaban cardiopatía hipertensiva; uno, isquémica y otro, valvular. Un paciente sin cardiopatía estructural era portador de desfibrilador, implantado 26 meses antes del procedimiento por cuadro de muerte súbita recuperada y otro presentaba electrocardiograma sugestivo de síndrome de Brugada desenmascarado por el tratamiento con flecainida. El tiempo medio de evolución del cuadro de FA era de 71

meses (intervalo, 6-372 meses). En el 72% de los pacientes los episodios de arritmia eran diarios. En los últimos 6 meses previos al procedimiento un 45% de los pacientes había ingresado en el servicio de urgencias. Todos los pacientes se encontraban en tratamiento con antiarrítmicos y habían utilizado una media de  $2,6 \pm 0,9$  fármacos, la mayoría (28) con amiodarona. El diámetro medio de la aurícula izquierda era de  $37 \pm 4$  mm y la fracción de eyección, de  $0,61 \pm 0,08$ . No se detectó presencia de trombo intracardíaco en ningún paciente. Nueve pacientes se encontraban en anticoagulación oral con acenocumarol. De todos los pacientes, cuatro habían sido sometidos previamente a ablación del istmo cavotricuspidé por cuadro de flúter auricular típico, con criterios de efectividad.

## Estudio electrofisiológico y ablación

Los fármacos antiarrítmicos fueron suspendidos un mínimo de cinco vidas medias antes del procedimiento, así como la anticoagulación. Tras el consentimiento informado, los pacientes fueron sometidos al estudio en sedación con 5 mg de diazepam por vía oral, con monitorización cardíaca de las 12 derivaciones convencionales y de los electrogramas bipolares intracardíacos utilizando el polígrafo Electrophysiologic Measurement System, Version 4.0 (Maastricht, Países Bajos).

Se avanzaron dos electrocatéteres con control fluoroscópico hasta la aurícula izquierda a través del foramen oval patente o por punción transeptal, utilizando la aguja de Brockenbrough. Se introdujeron por medio de un introductor guía un catéter decapolar de extremo circular flexible (Lasso, Biosense Webster) para cartografía de las venas pulmonares y un catéter 7F de curva dirigible de 4 mm para ablación. Se avanzó también un catéter 6F para registro y estimulación de la aurícula derecha, seno coronario o ambos, por vía venosa femoral derecha. Tras la punción transeptal se administró un bolo de heparina sódica de 2.500 a 5.000 UI, según el peso del paciente, añadiendo 1.000 U cada 60 min, según nuestro protocolo.

Seis pacientes se encontraban en ritmo de FA y cinco fueron sometidos a cardioversión eléctrica transtóraca previa a la cartografía. Dos pacientes fueron sometidos a cartografía y aplicación de RF durante ritmo de FA.

El catéter Lasso era posicionado en el ostium de cada vena pulmonar, empezando por la VP superior izquierda, cuya localización era determinada por el nivel de la silueta cardíaca en proyección posteroanterior, los registros de los electrogramas intracavitarios y la estabilidad del catéter. Las VP inferiores requirieron una mayor manipulación. El diámetro angiográfico del ostium de las venas pulmonares oscila de 13 a 16 mm de media, de la inferior derecha a la superior izquierda, respectivamente<sup>7</sup>; teniendo en cuenta estos datos se

decidió comenzar el procedimiento con el catéter de 15 mm de diámetro. No se tuvo que recurrir al de diámetro mayor en ningún caso.

En el margen auricular del ostium, los potenciales de VP están presentes en toda la circunferencia, pero no así en el interior de la VP, donde solamente ocupan algunos segmentos del perímetro<sup>8</sup>. El catéter Lasso se posicionaba tan proximal como era posible en el interior de la vena cartografiada. En los segmentos (identificados por los bipolos del catéter Lasso) del ostium donde se verificaba la mayor precocidad del potencial de VP se aplicaba energía de RF con un límite de temperatura de 50 °C y 50 W de potencia. Se repetían las aplicaciones con el objetivo de obtenerse la disociación de la actividad eléctrica de la VP y de la aurícula izquierda o la eliminación del potencial venoso<sup>13,14</sup>. En caso de que no se consiguiese la desconexión o no cambiara la secuencia de activación, se procedía a aumentar el límite de temperatura hasta un máximo de 60 °C. El procedimiento era realizado durante ritmo sinusal o durante estimulación desde el seno coronario distal para registro más adecuado del potencial de las VP separado del registro auricular<sup>7</sup>. Todas las venas pulmonares con actividad eléctrica fueron tratadas, independientemente de la presencia o ausencia de extrasistolia originada en su interior. No se utilizaron maniobras de provocación.

En la mayoría de los pacientes, al final del procedimiento se procedió a realizar angiografía de las VP sometidas a ablación para buscar posibles estenosis agudas.

### Seguimiento clínico

Tras el procedimiento se administró acenocumarol a los pacientes que cumplían las indicaciones descritas en la bibliografía<sup>15</sup> o bien ácido acetilsalicílico (150 a 300 mg) durante un mes y flecainida durante 3 meses. A los pacientes que necesitaban de antiarrítmico como terapia híbrida para control del cuadro se les mantuvo el tratamiento. Los pacientes fueron seguidos en el dispensario y sometidos a Holter y ecocardiograma transtorácico (valorando fundamentalmente el aumento de la velocidad del flujo en VP) 15 días tras el procedimiento. Se consideró recurrencia a los episodios referidos como tales por los pacientes o identificados en el Holter como episodios sostenidos.

### Análisis estadístico

Los resultados fueron expresados como media  $\pm$  desviación estándar. Las variables continuas fueron comparadas mediante prueba de la t de Student y las variables no continuas mediante prueba de la  $\chi^2$  o la exacta de Fisher. El valor de  $p < 0,05$  fue considerado significativo.

## RESULTADOS

Dos de los pacientes presentaron durante la introducción de los catéteres en aurícula izquierda cuadro de dolor torácico con registro de corriente de lesión subepicárdica en cara inferior, y no se procedió a la cartografía de las VP. La coronariografía de urgencia no detectó lesiones en las coronarias y el cuadro se resolvió espontáneamente y sin secuelas. Se interpretaron ambos eventos como embolia por aire. Así, todos los resultados se refieren a los 31 pacientes restantes; en uno de ellos no se realizó punción transeptal por la presencia de foramen oval permeable. Se realizó un total de 32 procedimientos, porque fueron necesarios dos en un paciente. En tres pacientes se realizó ablación del istmo cavotricuspidé durante el mismo procedimiento por cuadro concomitante de FA conocido y flúter auricular típico.

Se cartografiaron 115 VP, encontrándose actividad eléctrica en 59 de ellas y consiguiendo la desconexión en 58; siendo 30 VP superior izquierda, 19 VP superior derecha, 7 VP inferior izquierda y 3 VP inferior derecha. No se consiguió la desconexión de una VP superior izquierda, este paciente recurrió y se le realizó un nuevo procedimiento en el que se comprobó la persistencia de actividad en dicha VP. En 8 pacientes (26%) se realizó desconexión de alguna de las venas pulmonares inferiores. No se consiguió colocar el catéter Lasso en el interior de 3 VP inferiores derechas y 2 VP inferiores izquierdas y en dos pacientes se encontró un ostium común para las VP izquierdas (fig. 1). Durante la cartografía, el registro se compuso de dobles potenciales, de la aurícula izquierda, de baja frecuencia, y de VP, de alta frecuencia. Durante las extrasístoles cambiaba la secuencia de estos componentes, confirmando la activación desde la vena pulmonar (fig. 2).

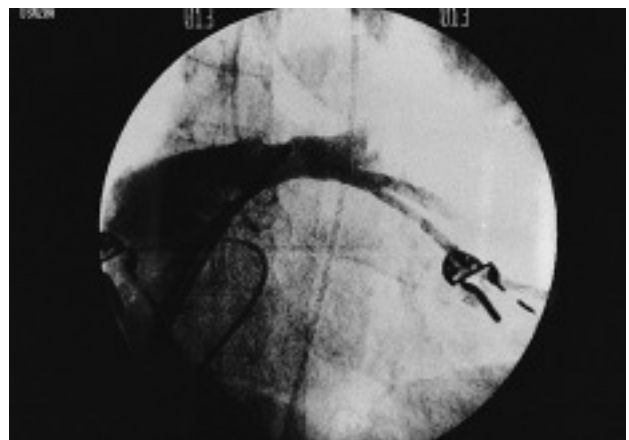
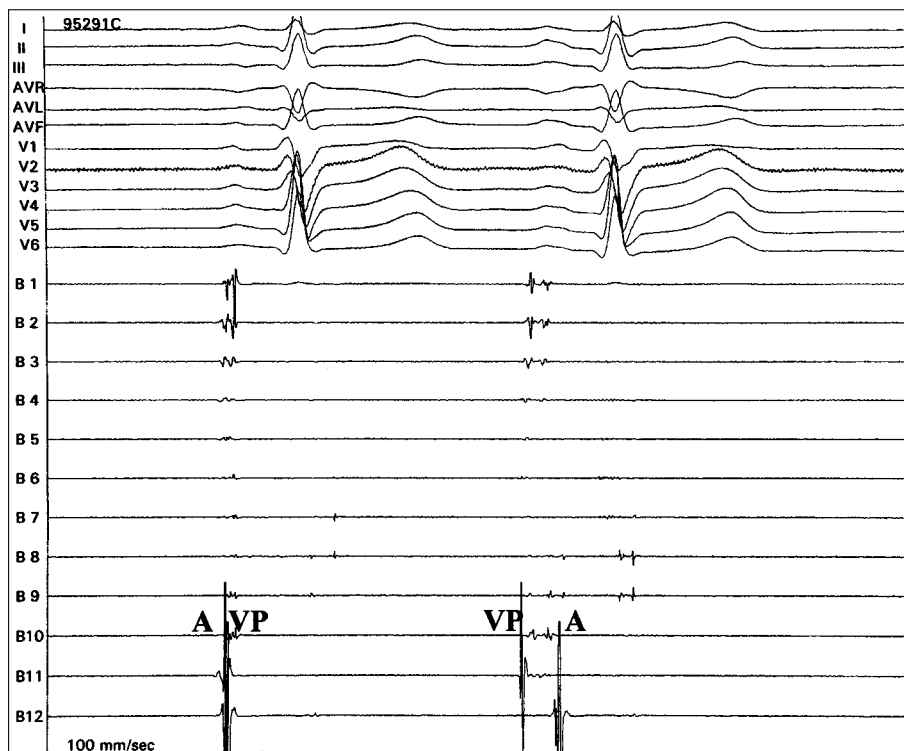
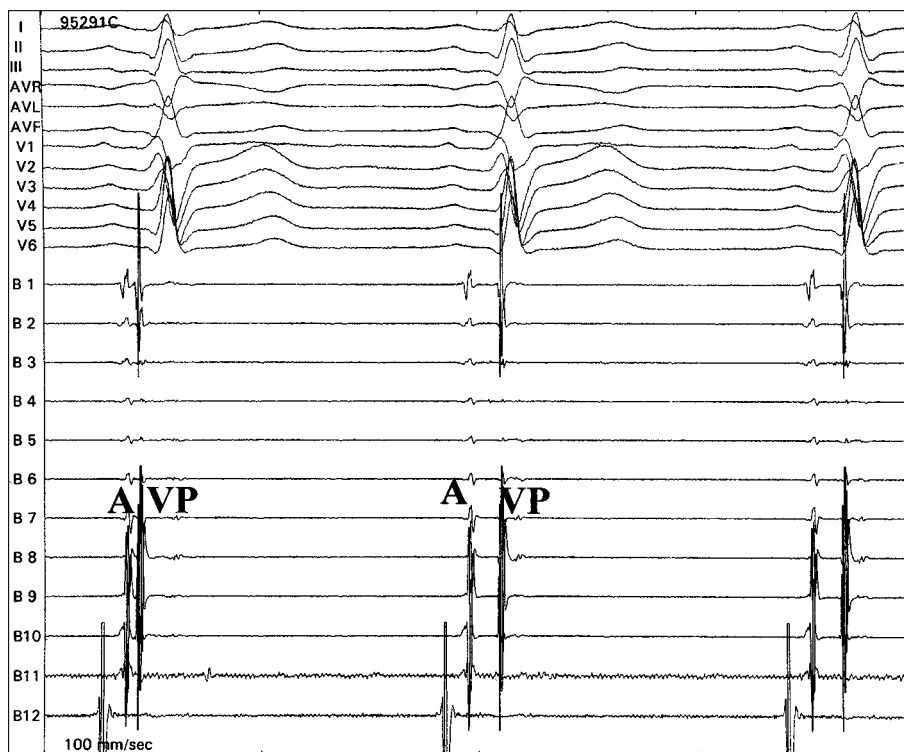


Fig. 1. Angiografía de las venas pulmonares izquierdas con ostium común.



**Fig. 2.** Cartografía mediante el catéter de curva circular en vena pulmonar superior izquierda durante extrasístole, con cambio de la secuencia de los componentes de doble potencial: el de la vena pulmonar precediendo al de la aurícula izquierda y fraccionamiento entre los dos componentes.



**Fig. 3.** Trazado de los electrogramas obtenidos mediante cartografía circunferencial de la vena pulmonar superior izquierda durante aplicación de radiofrecuencia, lo que resulta en la separación del potencial de la vena pulmonar del electrograma de aurícula izquierda por retraso de la conducción anterógrada.

En los dos pacientes en los que se cartografió durante ritmo de FA, tras colocar el catéter decapolar en la parte más proximal de la VP, se registraron potenciales de alta frecuencia que provenían de ella, aplicando RF de forma efectiva. Luego, tras conversión a ritmo sinu-

sal (en un caso tras cardioversión eléctrica y en otro probablemente por efecto de la desconexión), se procedió a cartografiar el resto de las VP.

Se determinaron los segmentos donde se aplicó RF en las VP, clasificándolos de manera anatómica y fluo-

roscópica en segmentos superior, inferior, anterior y posterior, con el objetivo de verificar la prevalencia de actividad eléctrica en cada uno de estos segmentos de cada una de las VP. En la VP superior izquierda las aplicaciones fueron realizadas en el segmento inferior el 49% de las veces; en el segmento posterior, el 20,6; en el superior, el 16,7, y en el anterior, el 16,7%. En la VP superior derecha las aplicaciones fueron realizadas en el segmento inferior el 46,2%, en el posterior el 21,5%, en el anterior en 18,5% y en el superior en 13,8% de las veces. Solamente se aplicó RF en 7 VP inferiores izquierdas y en 3 VP inferiores derechas, por lo que es difícil extraer alguna conclusión acerca de la distribución de los segmentos sometidos a ablación.

Se aplicó  $18,8 \pm 9,9$  pulsos de RF (intervalo, 5-48) por paciente, durante  $628 \pm 326$  s (intervalo, 117-1.483) con el objetivo de obtener la disociación o la eliminación del potencial de VP (figs. 3 y 4). La temperatura media fue de  $54,9 \pm 5,2$  °C, con una potencia media de  $46 \pm 7$  W y una impedancia media de  $131,7 \pm 12,7$  Ω. El tiempo total de fluoroscopia, incluida la punción transeptal, fue de  $50,3 \pm 19,6$  min y el tiempo medio de cartografía y desconexión de las venas pulmonares fue de  $108,1 \pm 35,0$  min.

Además de las complicaciones ya relatadas relacionadas con la punción transeptal, un paciente presentó fístula arteriovenosa femoral que requirió corrección quirúrgica. Durante la aplicación de RF un paciente presentó asistolia transitoria, que necesitó de estimulación ventricular. La angiografía de las VP mostró una estenosis pulmonar del 30% del diámetro en una VP superior izquierda. Ningún paciente ha presentado cuadro clínico o ecocardiográfico de estenosis pulmonar en el seguimiento.

El análisis de las variables sexo, edad, tiempo de evolución de la arritmia, diámetro de la aurícula izquierda, tiempo de aplicación de RF, número de aplicaciones y tiempo total del estudio en relación con el número de VP donde fue aplicada RF demostró que el número de aplicaciones fue superior en pacientes con dos o más VP con actividad eléctrica, a pesar de que los tiempos de estudio y de aplicación de RF no fueron distintos (tabla 1). El número de venas tratadas no influyó en las recurrencias.

Durante un seguimiento clínico medio de  $180 \pm 178$  días, 8 pacientes presentaron recurrencia de la arritmia entre uno y 540 días (mediana de 8 días) después del procedimiento. De éstos solamente dos siguen con episodios paroxísticos repetitivos y necesitan dos fármacos antiarrítmicos sin control total. Los 6 restantes presentaron un único episodio de arritmia en el seguimiento. Un paciente presentó cuadro de flúter auricular típico antihorario y fue sometido a ablación del istmo cavotricuspidé con criterios de efectividad. Otro paciente cursó con cuadro de presíncope y pausas sinusales de hasta 5,6 s documentadas mediante Holter,

TABLA 1. Análisis de las variables y el número de venas pulmonares con actividad eléctrica

Variables	Varones	Edad	TFA	AI	TRF	RF	TEEF
1 VP	7	53,0	66,0	39,8	514,5	13,0	106,1
2 VP	17	51,3	73,2	36,5	679,0	21,4*	109,0

Los valores de las variables se expresan como media. TFA: tiempo de FA en meses; AI: diámetro de la aurícula izquierda (mm); TRF: tiempo de radiofrecuencia en segundos; RF: número de aplicaciones de radiofrecuencia; TEEF: tiempo del estudio en minutos. \*p < 0,05.

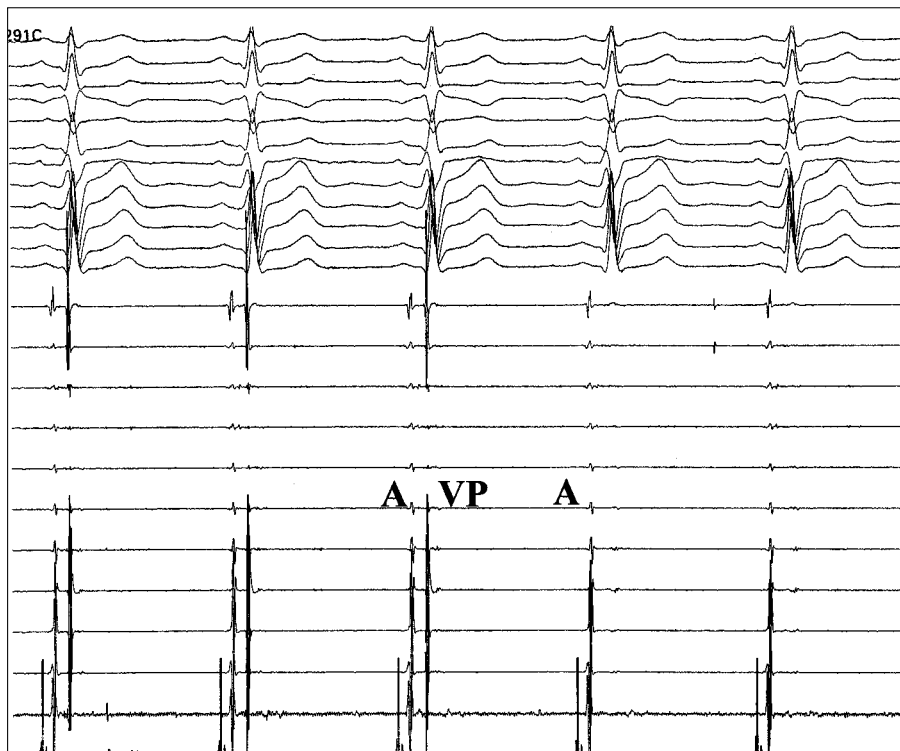
y se le implantó un marcapasos en modo DDD-R. De los dos pacientes que presentaban arritmia persistente, uno ha presentado recurrencia de la arritmia (su único episodio al día siguiente a la ablación) y el otro no; los dos han presentado mejoría clínica. Diecinueve pacientes se encuentran en tratamiento antiarrítmico con fármaco antes inefectivo, bien por recurrencia, bien por decisión de su médico. Así, la tasa de éxito inicial fue del 74,2% (ningún episodio de arritmia), aunque el 93,5% se halla libre de crisis durante el seguimiento.

## DISCUSIÓN

La cartografía circunferencial de las VP permitió identificar actividad eléctrica en 59 de las 115 venas cartografiadas, presente en dos de ellas en el 48,4% de los pacientes. Estos datos son semejantes a los descritos en la bibliografía, detectándose la presencia de más de una vena arritmogénica en el 52% de los 110 pacientes estudiados por Jais<sup>16</sup> y en el 46% de los 42 pacientes sometidos a la cateterización simultánea de las venas por Hsieh<sup>17</sup>.

Estudios anatómicos han demostrado que las fibras musculares estriadas son más abundantes en las VP superiores<sup>18-20</sup> y que éstas presentan una extensión variable entre 2 y 4 cm y una convergencia en la transición venoauricular<sup>3</sup>. Sin embargo, en pacientes con fibrilación auricular este segmento proximal a menudo es más ancho<sup>21</sup>. Además de estos hallazgos, un estudio reciente<sup>22</sup> demostró que las conexiones eléctricas se localizan predominantemente en los segmentos inferiores de las VP superiores y en los segmentos superiores de las inferiores. En nuestra serie los sitios de aplicación de RF con actividad eléctrica más precoz se localizaban en el segmento inferior de las VP superiores derecha e izquierda en el 46,2 y el 49%, respectivamente.

Para obtener más efectividad y seguridad en estos procedimientos, se han desarrollado técnicas para la desconexión de las VP mediante cartografía circunferencial, longitudinal y electroanatómica<sup>14,23,24</sup>. En nuestra serie utilizamos la circunferencial, pues creemos que permite un mejor análisis de la secuencia de activación de toda la extensión del ostium de las venas y además permite una orientación tridimensional. Con esta técnica fue posible la desconexión de todas menos



**Fig. 4.** Durante nueva aplicación de radiofrecuencia se observa eliminación de los potenciales de vena pulmonar registrados por el catéter de cartografía en varios electrogramas bipolares.

una de las VP con actividad eléctrica, seleccionando los sitios de entrada de las fibras musculares y limitando las aplicaciones de RF. Esta estrategia también contribuyó posiblemente a que ninguno de los pacientes presentase cuadro de estenosis pulmonar, de forma similar a lo publicado en otras series que han utilizado esta misma técnica<sup>8,10</sup>. El cuadro de bradiarritmia presentado por uno de nuestros pacientes se relaciona con la aplicación de RF en las VP, previamente descrito por otro grupo<sup>25</sup>. Los dos casos de embolia por aire en relación con el cambio de catéteres durante la punción transeptal se produjeron en los primeros pacientes y probablemente tienen mucho que ver con la curva de aprendizaje de esta técnica. Esta misma complicación ocurrió también en 5 de los 90 pacientes sometidos a este mismo procedimiento en la serie de Haïssaguerre<sup>8</sup>.

Los hallazgos concomitantes de FA y flúter auricular sugieren que en algunos pacientes éste puede desencadenar o perpetuar el cuadro de fibrilación<sup>26</sup>. En nuestra casuística cuatro pacientes habían sido previamente sometidos a ablación del istmo cavotricuspidé, tres durante el mismo procedimiento y otro después la ablación de las VP.

Ya que solamente dos pacientes presentaban arritmia persistente, los resultados se refieren fundamentalmente a pacientes con FA paroxísticas y, si nos basamos en experiencias previas<sup>10,24</sup>, podemos decir que probablemente el porcentaje de recidivas habría sido mayor en caso de incluir a un mayor número de pacientes con FA persistente.

En nuestra serie se ha reproducido la tasa de éxito de otros equipos (alrededor del 70%)<sup>7-10</sup>. Con un seguimiento medio de  $180 \pm 178$  días, el 74,2% de los pacientes se encuentra libre de recurrencias. Sin embargo, en nuestra serie solamente en un paciente se ha realizado un nuevo procedimiento, mientras que en experiencias previas más de un 40% fue sometido a una nueva sesión de ablación, y se comprobó que en un 38% había focos de ectopia iniciadores de FA en VP no tratadas<sup>8</sup>. Esto sugiere que la eficacia del procedimiento está más relacionada con la eliminación total de los potenciales de las distintas VP que con la supresión aguda de los focos de extrasistolia. Resultados similares a los que nosotros describimos han sido comunicados recientemente por Oral et al con una aproximación similar<sup>10</sup>.

Es posible que los límites de temperatura y potencia utilizados por nosotros (50 a 60 °C y 50 W) también hayan influido de forma positiva en la baja tasa de recidivas, si lo comparamos con los 50 °C y 25-30 W utilizados en la serie de Haïssaguerre, en la que el 62% de las ectopias encontradas en el segundo procedimiento (motivado por la recurrencia de la arritmia) procedía de venas ya sometidas a ablación que habían recuperado la conducción.

A pesar de ser una serie limitada, un aspecto interesante es que durante el seguimiento ninguno de los pacientes presentó complicaciones por embolia. La aplicación de RF limitada a segmentos del ostium de las VP, la ausencia de estenosis agudas, la supresión de los episodios, la edad de los pacientes, la ausencia de

factores de riesgo y la ausencia de cardiopatía estructural o dilatación importante de la aurícula hacen que probablemente no sea necesario más que la antiagregación durante un tiempo limitado tras el procedimiento en estos pacientes, como apuntan nuestros resultados.

A pesar del importante número de pacientes en tratamiento antiarrítmico después del procedimiento, nuestra casuística reunió a pacientes muy sintomáticos y resistentes a una media de 2,6 fármacos. Tras el procedimiento más del 90% de los pacientes ha presentado una gran mejoría clínica, confirmando el éxito de la terapia híbrida.

## CONCLUSIONES

La ablación por RF para el tratamiento de la FA paroxística mediante cartografía circunferencial con disociación o eliminación del potencial de las VP es un procedimiento con una eficacia aceptable en pacientes seleccionados y con escaso riesgo de complicaciones, aunque se encuentra todavía en fase de desarrollo.

## BIBLIOGRAFÍA

- Haissaguerre M, Jais P, Shah DC, Lavergne T, Takahashi A, Barold S, et al. Predominant origin of atrial pararrhythmic triggers in the pulmonary veins: a distinct electrophysiologic entity. *PACE* 1997;20:1065.
- Jais P, Haissaguerre M, Shah DC, Chouairi S, Gencel L, Hocini M, et al. A focal source of atrial fibrillation treated by discrete radiofrequency ablation. *Circulation* 1997;95:572-6.
- Haissaguerre M, Jais P, Shah DC, Takahashi A, Hocini M, Quiniou G, et al. Spontaneous initiation of atrial fibrillation by ectopic beats originating in the pulmonary veins. *N Engl J Med* 1998;339:659-66.
- Haissaguerre M, Jais P, Shah DC, Takahashi A, Hocini M, Garrigue S, et al. Plurifocal sources of atrial fibrillation initiation from the pulmonary veins. *PACE* 1999;22:707.
- Haissaguerre M, Jais P, Shah DC, Takahashi A, Lavergne T, Hocini M, et al. End point of successful ablation of atrial fibrillation initiated from the pulmonary veins. *PACE* 1999;22:711.
- Shah DC, Haissaguerre M, Jais P. Catheter ablation of pulmonary vein foci for atrial fibrillation. *Thorasc Cardiovasc Surg* 1999; (Suppl):352-6.
- Haissaguerre M, Jais P, Shah DC, Garrigue S, Takahashi A, Lavergne T, et al. Electrophysiological end point for catheter ablation of atrial fibrillation initiated from multiple pulmonary venous foci. *Circulation* 2000;101:1409-17.
- Haissaguerre M, Sahah DC, Jais P, Hocini M, Yamane T, Deisenhofer I, et al. Electrophysiological breakthroughs from the left atrium to the pulmonary veins. *Circulation* 2000;102:2463-5.
- Haissaguerre M, Shah DC, Jais P, Hocini M, Yamane T, Deisenhofer II, et al. Mapping-guided ablation of pulmonary veins to cure atrial fibrillation. *Am J Cardiol* 2000;86:9K-19K.
- Oral H, Knight BP, Tada H, Özyaydin M, Chugh A, Hassan S, et al. Pulmonary vein isolation for paroxysmal and persistent atrial fibrillation. *Circulation* 2002;105:1077-81.
- Peinado RP, Llorens JLM, Guindal JAG, Daza JAS. Fibrilación auricular focal: ablación con catéter mediante radiofrecuencia. *Rev Esp Cardiol* 1998;51:494-7.
- Velarde JL, Martellotto R, Scanavacca M, Arévalo A, Colque R, Jiménez M. Ablación de las venas pulmonares en la fibrilación auricular. Experiencia inicial. *Rev Esp Cardiol* 2002;55:541-5.
- Chen SA, Hsieh MH, Tai CT, Tsai CF, Prakash VS, Yu WC, et al. Initiation of atrial fibrillation by ectopic beats originating from the pulmonary veins: electrophysiological characteristics, pharmacological responses, and effects of radiofrequency ablation. *Circulation* 1999;100:1879-86.
- Haissaguerre M, Jais P, Shah DC, Arentz T, Kalusche D, Takahashi A. Catheter ablation of chronic atrial fibrillation targeting the reinitiating triggers. *J Cardiovasc Electrophysiol* 2000;11:2-10.
- Fuster V, Rydén LE, Asinger RW, Cannom DS, Crijns HJ, Frye RL, et al. ACC/AHA/ESC guidelines for the management of patients with atrial fibrillation: executive summary: a report of the American College of Cardiology/American Heart Association Task Force on Practice Guidelines and the European Society of Cardiology Committee for Practice Guidelines and Policy Conferences. *J Am Coll Cardiol* 2001;38:1231-65.
- Jais P, Shah DC, Haissaguerre M, Hocini M, Tiang Peng J, Clementy J, et al. Efficacy and safety of pulmonary vein ablation for paroxysmal atrial fibrillation. *Circulation* 1999;100:779.
- Hsieh MH, Chen SA, Tai CT, Tsai CF, Prakash VS, Yu WC, et al. Double multielectrode mapping catheters facilitate radiofrequency catheter ablation of focal atrial fibrillation originating from pulmonary veins. *J Cardiovasc Electrophysiol* 1999;10:136-44.
- Nathan H, Eliakim M. The junction between the left atrium and the pulmonary veins. *Circulation* 1966;34:412-22.
- Ho SY, Sanchez-Quintana D, Cabrera JA, Anderson RH. Anatomy of the left atrium: implications for radiofrequency ablation of atrial fibrillation. *J Cardiovasc Electrophysiol* 1999;10:1525-33.
- Saito T, Waki K, Becker AE. Left atrial myocardial extension onto pulmonary veins in humans: Anatomic observations relevant for atrial arrhythmias. *J Cardiovasc Electrophysiol* 2000;11: 888-94.
- Lin WS, Prakash VS, Tai CT, Hsieh MH, Tsai CF, Yu WC. Pulmonary vein morphology in patients with paroxysmal atrial fibrillation initiated by ectopic beats origination from the pulmonary veins. Implications for catheter ablation. *Circulation* 2000;101: 1274-81.
- Yamane T, Shah D, Jais P, Hocini M, Deisenhofer I, Choi KJ. Electrogram polarity reversal as an additional indicator of breakthroughs from the left atrium to the pulmonary veins. *J Am Coll Cardiol* 2002;39:1337-44.
- Natale A, Pisano E, Shewchik J, Bash D, Fanelli R, Potenza D, et al. First human experience with pulmonary vein isolation using a through-the-balloon circumferential ultrasound ablation system for recurrent atrial fibrillation. *Circulation* 2000;102:1879-82.
- Pappone C, Oreto G, Rosanio S, Vicedomini G, Tocchi M, Gugliotta F. Atrial electroanatomic remodeling after circumferential radiofrequency pulmonary vein ablation. Efficacy of an anatomic approach in a large cohort of patients with atrial fibrillation. *Circulation* 2001;104:2539-44.
- Tsai CF, Chen AS, Tai CT, Chiou CW, Prakash VS, Yu WC. Bezold-Jarich-like reflex during radiofrequency ablation of the pulmonary veins tissues in patients with paroxysmal focal atrial fibrillation. *J Cardiovasc Electrophysiol* 1999;10:27-35.
- Josephson ME. Catheter and surgical ablation in the therapy of arrhythmias. En: Josephson ME. *Clinical cardiac electrophysiology: Techniques and interpretations*. 3rd ed. Philadelphia: Lippincott Williams & Wilkins, 2002; p. 710-836.